

# ATLAS DE ACCESO ABIERTO DE TÉCNICAS QUIRÚRGICAS EN OTORRINOLARINGOLOGÍA Y CIRUGÍA DE CABEZA Y CUELLO



## VACIAMIENTO CERVICAL RADICAL & MODIFICADO

Johan Fagan

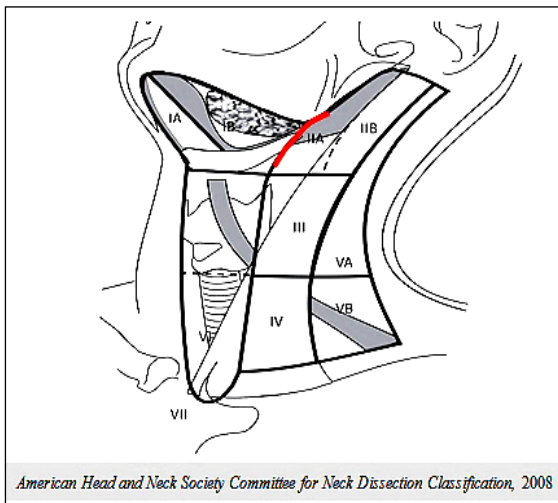
Con la disección cervical se previenen o extirpan metástasis cervicales. Se trata de una intervención compleja que requiere un conocimiento tridimensional de la anatomía del cuello.

### Indicaciones

El Vaciamiento cervical puede ser **selectivo**, cuando se realiza en metástasis ocultas clínicamente; **terapéutico**, cuando se realiza en metástasis cervicales clínicas y **de rescate** cuando se realiza en cuellos tratados previamente con cirugía ± radioterapia. El vaciamiento selectivo se realiza cuando existe un riesgo de tener una metástasis cervical superior al 15-20%.

### Niveles ganglionares

El cuello está convencionalmente dividido en 6 niveles. El Nivel VII está localizado en el mediastino superior (*Figura 1*).



*Figura 1: Clasificación de los niveles ganglionares cervicales* (Consensuado con la clasificación y terminología de disección cervical. *Arch Otolaryngol Head Neck Surg* 2008;134:536–8)

**Nivel I:** Limitado por el cuerpo de la mandíbula por arriba, el músculo estilo-hioideo por detrás y el vientre anterior del músculo digástrico contralateral a nivel anterior. La clasificación revisada (*Figura 1*) utiliza el borde posterior de la glándula submaxilar como límite entre los niveles I y II, al tratarse de un punto fácilmente reconocible con Ecografía, Tomografía (TC) o Resonancia magnética (RM). El **Nivel I** se subdivide el **Nivel Ia** (triángulo submental) limitado por el vientre anterior de ambos músculos digástricos y el hueso hioides y **Nivel Ib** (Triángulo submandibular).

**Nivel II:** Se extiende entre la base del cráneo y el hueso hioides. El límite posterior es el borde posterior del esterno-cleidomastoideo, el límite anterior el músculo estilo-hioideo (alternativamente el borde posterior de la glándula submaxilar). El Nervio espinal (XIn) cruza oblicuamente este espacio dividiéndolo en **Nivel IIA** (por delante del XIn) y **Nivel IIB** (detrás del XIn).

**Nivel III:** Localizado entre el hueso hioides y el borde inferior del cartílago cricoides. El límite anterior es el músculo esterno-hioideo y el posterior el borde posterior del esterno-cleidomastoideo

**Nivel IV:** Situado entre el borde inferior del cartílago cricoides y la clavícula. El límite anterior es el músculo esterno-hioideo y el posterior el borde posterior del esterno-cleidomastoideo.

**Nivel V:** Limitado anteriormente por el borde posterior del esternocleidomastoideo y posteriormente por el músculo trapecio. Se extiende desde la punta de la mastoides hasta la clavícula, y está subdividido por una línea horizontal dibujada en el borde inferior del cartílago cricoides en **Nivel Va** craneal a ella y **Nivel Vb** caudal.

*Nivel VI:* Delimita el compartimento anterior y central del cuello. Está limitado lateralmente por las arterias carótidas, superiormente por el hueso hioides e inferiormente por la quilla esternal.

### Clasificación de la disección cervical

La disección cervical se clasifica en función de las áreas ganglionares resecaadas (*Figuras 1, 2*).

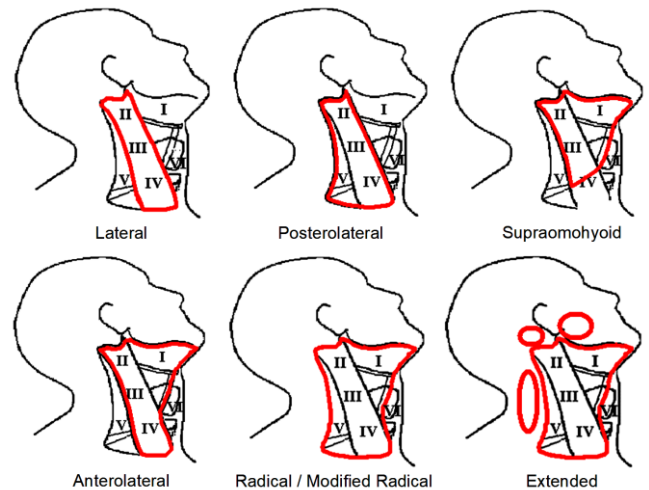
*Disección cervical selectiva (DCS):* Se realiza en cuellos N0 o en metástasis cervicales muy limitadas (*Figura 2*). Esta técnica engloba el Nivel VI solamente (*Figura 1*).

*Disección cervical terapéutica o exhaustiva:* Incluye los niveles del I al V y puede ser radical (DCR) o modificado (DCN). La disección cervical incluye el músculo esternocleidomastoideo (ECM), el Nervio espinal (XI PC) y la vena yugular interna (VYI). El vaciamiento selectivo (DCS) preserva el ECM y/o el Nervio Espinal y/o la VYI. Existe un vaciamiento selectivo tipo I que preserva una de estas tres estructuras (habitualmente el Nervio espinal), un tipo II que preserva dos (habitualmente el Nervio espinal y la vena yugular interna) y un tipo III que preserva las tres estructuras. El tipo II es el que se realiza con más frecuencia y el que es oncológicamente aceptado en ausencia de nódulos metastásicos adheridos al XI PC o la VYI.

*Disección cervical ampliada:* Incluye además de los descritos anteriormente, otros grupos ganglionares (parotídeos, occipitales, Nivel VI, mediastínicos, retrofaríngeos) o estructuras no linfáticas (piel, músculos, nervios, vasos sanguíneos etc.), no incluidos habitualmente en el vaciamiento cervical exhaustivo.

Se ha propuesto que el tipo de disección cervical que se realice se nombre, de acuerdo a los grupos ganglionares extirpa-

dos. (Ferlito A, Robbins KT, Shah JP, *et al.* Proposal for a rational classification of neck dissections. *Head Neck.* 2011;33(3):445-50)



*Figura 2: Tipos de disección cervical*

### Disección cervical modificada

Los detalles paso a paso de esta intervención vienen referidos para el lado derecho (DCS tipo I y II).

La disección radical (DCR) incluye los mismos pasos quirúrgicos, a los que se añade la ligadura superior e inferior de la vena yugular interna con seda y un punto transfixiante pasado a través de la vena, teniendo cuidado de no dañar al Nervio Vago (X PC) con la ligadura.

### Anestesia, posición y campo quirúrgico

La intervención se realiza bajo anestesia general sin relajación muscular. Se puede realizar estimulación eléctrica o mecánica de nervio marginal de la mandíbula, del hipogloso (XII PC) y del nervio espinal (XI PC) para preservarlos. Se trata de una intervención limpia, a menos que se abra la vía aerodigestiva superior, por lo que no se requiere tratamiento antibiótico. Con un cirujano experto, en pocas ocasiones se realiza una transfusión sanguínea.

El paciente se coloca en decúbito supino con el cuello extendido y girado hacia el lado opuesto. El campo quirúrgico debe exponer desde el labio inferior hasta la clavícula y desde el trapecio y el lóbulo de la oreja por detrás, hasta la línea media del cuello por delante. Los paños se suturan a la piel.

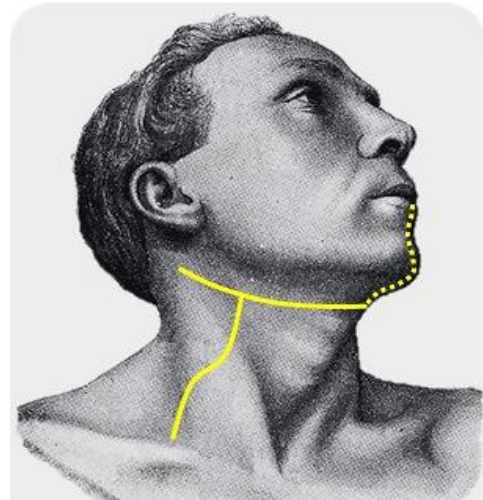
### ***Incisión y colgajos***

Las incisiones deben permitir la extirpación tumoral, pero también deben tener en cuenta otros factores como los cosméticos o la necesidad de aporte sanguíneo a los colgajos. El colgajo cervical se levanta por el plano subplatismal con un bisturí frío o eléctrico monopolar. Si se realizan colgajos muy finos, puede haber compromiso del aporte sanguíneo a la piel del colgajo.

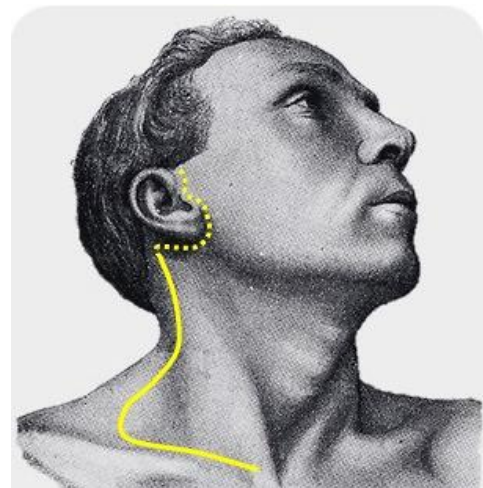
La *Figura 3* muestra las incisiones más comúnmente utilizadas para la DCS realizada en asociación con cánceres de cavidad oral, orofaringe, cavidad nasosinusal y piel de la línea medifacial. La incisión transversa se puede prolongar al lado contrario y se realiza un vaciamiento cervical bilateral, o se puede extender hacia arriba hasta el labio inferior (línea media) para mejorar el acceso a la cavidad oral. El punto de trifurcación de la incisión es importante que no quede sobre la arteria carótida, pues la piel de esta zona puede necrosarse y la expondría, con los riesgos que ello conlleva.

La *Figura 4* muestra la incisión en palo de hockey. Se puede prolongar por la piel preauricular cuando se necesita realizar una parotidectomía. Si la cicatriz vertical va por el borde anterior del trapecio, puede taparse con el pelo. En pacientes previamente radiados, la zona posteroinferior queda con poco aporte sanguíneo y puede ser necesario un cierre por segunda intención.

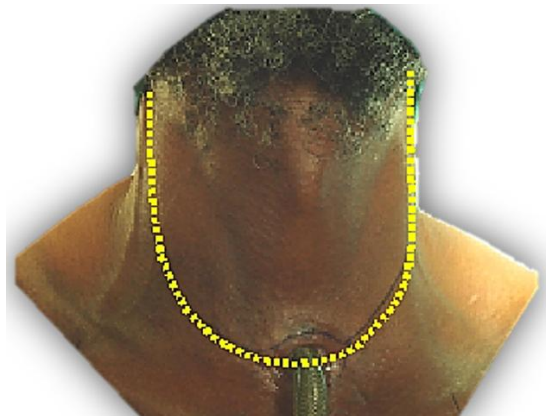Cuando se realiza una laringectomía total y disección cervical puede realizarse un colgajo en delantal con o sin extensiones laterales (*Figuras 5, 6*).



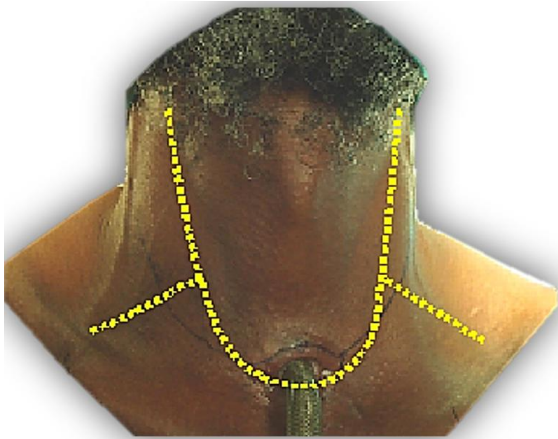
*Figura 3: Incisiones para disección cervical combinada con resección de tumores de cavidad oral*



*Figura 4: Incisión en palo de hockey para disección cervical asociada a parotidectomía*



*Figura 5: Colgajo amplio en delantal*

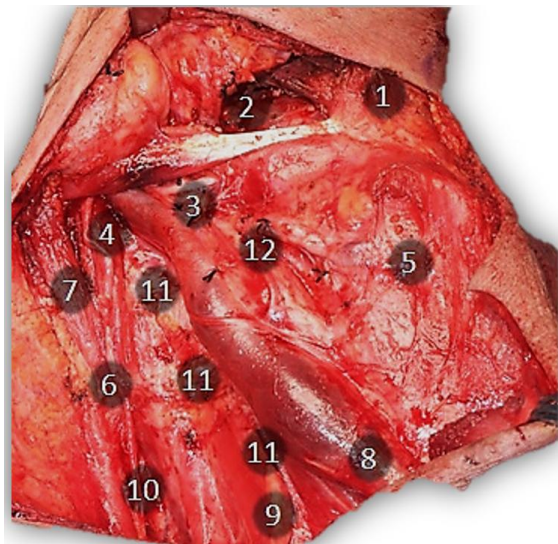


*Figura 6: Colgajo en delantal con extensiones laterales*

**Dissección cervical: pasos quirúrgicos**

La *Figura 7* muestra un vaciamiento selectivo (DCS) tipo II derecho completado. Los números sobrepuestos indican la secuencia de los principales pasos quirúrgicos a los que se hace referencia en la descripción de la técnica quirúrgica que se realiza a continuación.

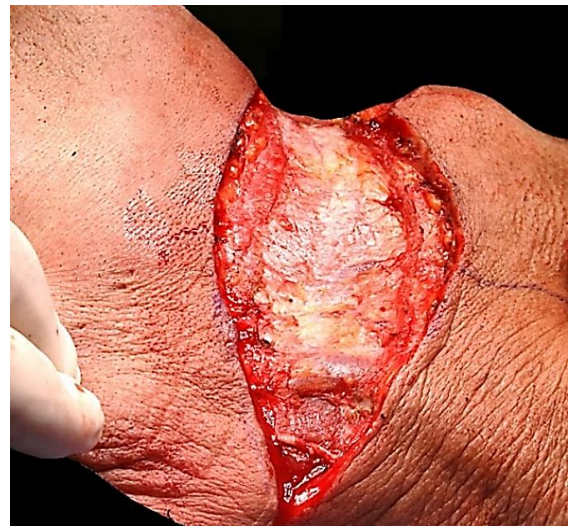**Paso 1 (Figura 7)**



*Figura 7: DCS tipo II (lado derecho). Secuencia de pasos quirúrgicos*

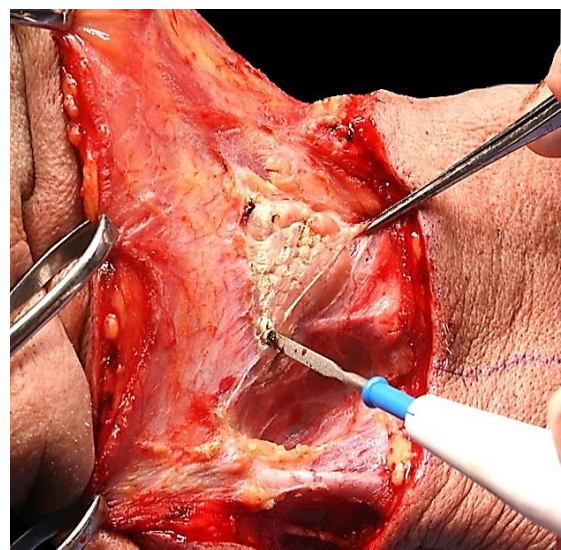
Se realiza una incisión horizontal en el cuello a la altura del hueso hioides, aprove-

chando alguna arruga de la piel. Se incide la piel, el tejido celular subcutáneo y el musculocutáneo del cuello. Se identifica la vena yugular externa y el Nervio auricular mayor sobre el esternocleidomastoideo (ECM) (*Figura 8*).



*Figura 8: Músculo platisma seccionado y vena yugular externa y nervio auricular mayor sobre el ECM*

El colgajo se levanta hasta que se identifica la glándula submaxilar. Se incide la cápsula de la glándula sobre ella para preservar la rama marginal del nervio facial (*Figura 9*).



*Figura 9: Incisión de la cápsula de la glándula submaxilar*

A continuación, se resecan los ganglios del triángulo submental (Nivel Ia). Se realiza una disección subplatismal de la piel que lo cubre y se amplia hasta el vientre anterior del músculo digástrico contralateral. Hay que tener cuidado de no lesionar las venas yugulares anteriores. El triángulo submental se reseca por debajo del hueso hioides con electrocauterio. El plano profundo de disección son los músculos milohioideos. (Figuras 10 y 11).

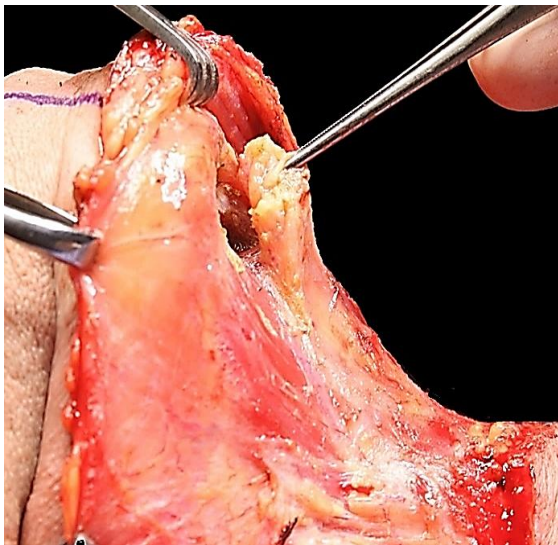


Figura 10: Resección del triángulo submental

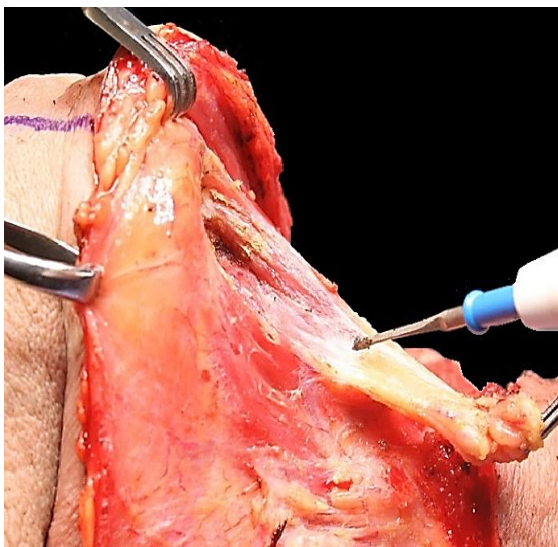


Figura 11: Resección del triángulo submental sobre los músculos milohioideos

### Paso 2 (Figura 7)

El paso siguiente es el nivel Ib del cuello. Como la rama marginal del nervio facial es extracapsular, se incide la cápsula de la glándula, en dirección superior en un plano subcapsular (Figura 9). El nervio marginal no se identifica de rutina, pero la ayudante nota espasmos en el labio inferior que indican la proximidad del nervio. Se identifican la arteria y la vena facial con instrumental de disección fría (Figura 12). El nervio marginal cruza la arteria y la vena facial (Figura 12).

Nuestro siguiente paso será la grasa y ganglios linfáticos situados anterior y profundos, entre el vientre anterior del digástrico y el músculo milohioideo. Estos ganglios son particularmente importantes cuando se trata de un tumor del suelo de la boca anterior. Para ello es necesario retraer el vientre anterior del digástrico hacia delante y con electrocauterio realizar la disección de la zona, manteniendo como límite profundo el músculo milohioideo (Figuras 12, 13).

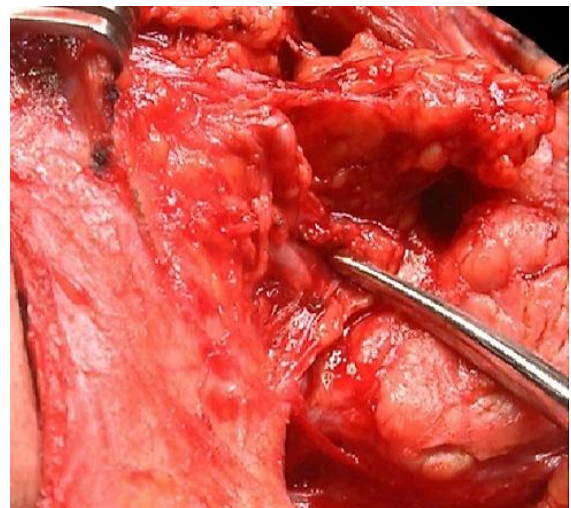
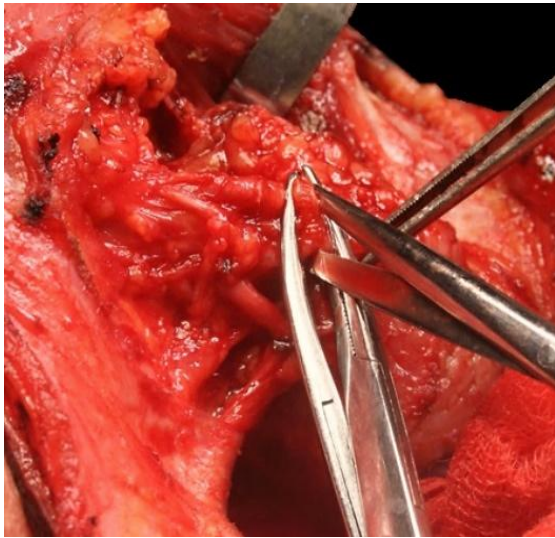


Figura 12: La glándula submaxilar ha sido disecada en un plano subcapsular. Se ve el nervio marginal de la mandíbula cruzando la arteria y vena facial (marcado con la pinza). La grasa y los nódulos profundos al músculo digástrico son resecaados



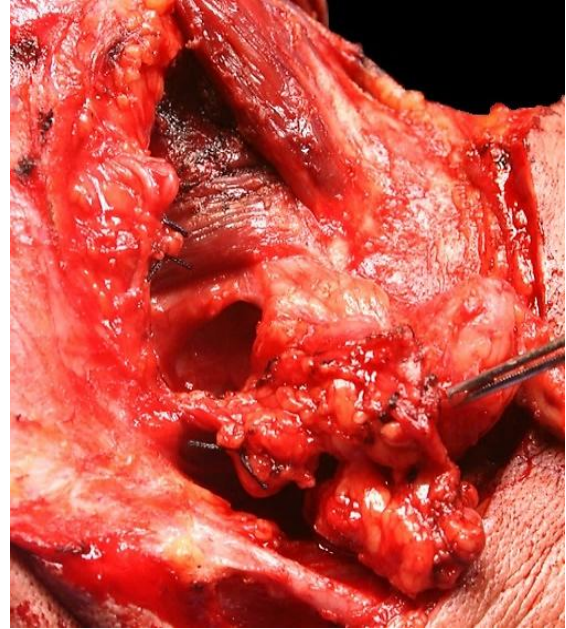
*Figura 13: Seccionando los vasos faciales por debajo del nervio marginal de la mandíbula*

Aparte del nervio, el milohioideo y vasos que perforan el músculo y que han de ser ligados o cauterizados, no hay estructuras significativas en esta zona hasta la disección del borde posterior del milohioideo. Nuestra siguiente atención irá dirigida a la región de la arteria y vena facial. El cirujano palpa alrededor de los vasos faciales para descartar nódulos en la zona. Si los hay se tienen que disecar utilizando pinzas hemostáticas finas y teniendo cuidado de no traumatizar el nervio marginal, la arteria y la vena facial se ligan cerca de la glándula submaxilar para no dañar el nervio (Figura 13).

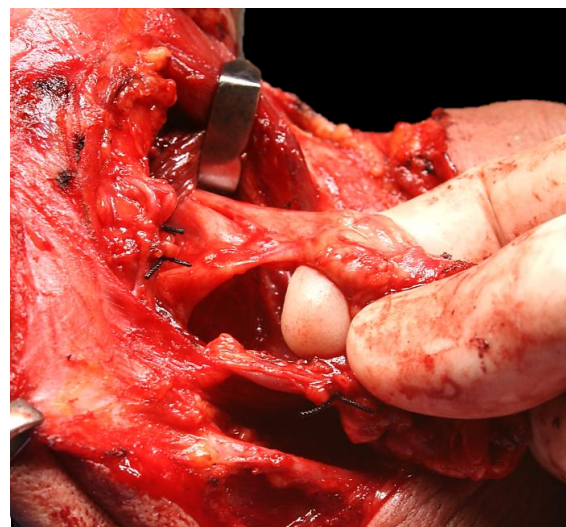
Esto libera la glándula superiormente y queda traccionada lejos de la mandíbula (Figura 14).

A continuación, el cirujano se dirige al Nervio lingual, conducto de Wharton y XII PC. El músculo milohioideo es retraído anteriormente, y se define claramente el plano de disección entre el borde profundo de la glándula submaxilar y la fascia que cubre el XII PC que se abre. Esto se realiza con el dedo, teniendo cuidado de no lesionar los finos vasos que acompañan al nervio hipogloso.

Se ve entonces el nervio hipogloso en el suelo del triangulo submandibular (Figura 15).



*Figura 14: Nervio marginal sobre los vasos faciales ligados. La glándula tracciona hacia abajo y se expone ampliamente el milohioideo*



*Figura 15: Disección digital para liberar la glándula submaxilar y el conducto de drenaje. Se expone el nervio lingual. El cabo proximal de la arteria facial se ve en el borde del pulgar y el XII PC por detrás del dedo índice*

La tracción inferior de la glándula expone el Nervio lingual y el conducto de Wharton (Figura 15). El ductus de drenaje se separa del nervio lingual, se secciona y se liga (Figuras 16, 17).

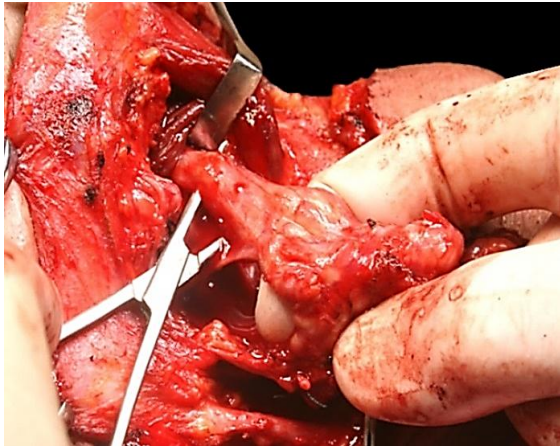


Figura 16: Conducto de Wharton (Ductus de drenaje)

Los ganglios submandibulares localizados en las proximidades del nervio lingual son clampados y ligados teniendo cuidado de no lesionar el nervio (Figura 17).

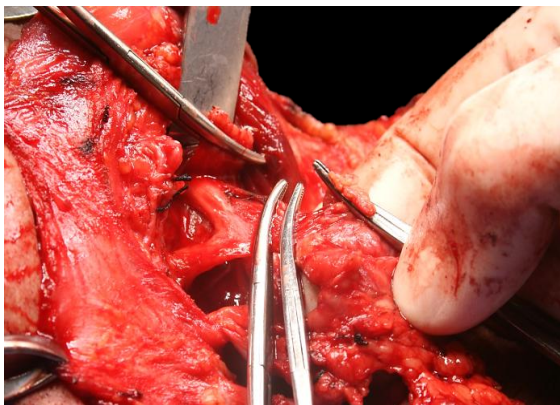


Figura 17: Separando los ganglios submandibulares del nervio lingual

La arteria facial es seccionada y ligada justo sobre el vientre posterior del digástrico (Figura 18).

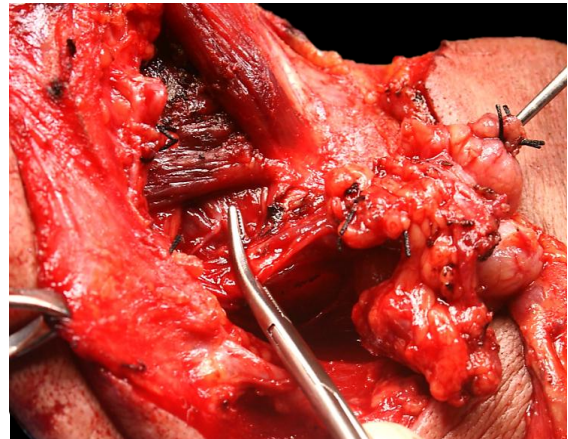


Figura 18: Clampando y dividiendo la arteria facial justo sobre el vientre posterior del digástrico

Nota: Una variación quirúrgica de la técnica descrita es preservar la arteria facial ligando las pequeñas ramas (1-5) que entran en la glándula. Esto es habitualmente fácil de hacer y reduce el riesgo de dañar el nervio marginal. Además, permite el uso de un [colgajo del músculo bucinador basado](#), o [isla de arteria submentoniana](#), o [nasolabial](#) en la arteria facial (Figura 19).

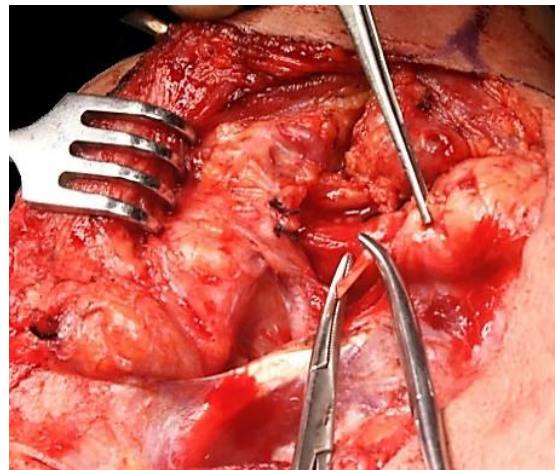
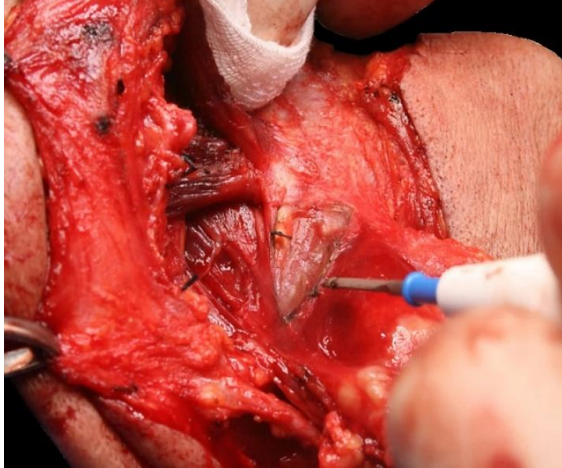


Figura 19: Se conserva la arteria facial. Se está seccionando una rama

### Paso 3 (Figura 7)

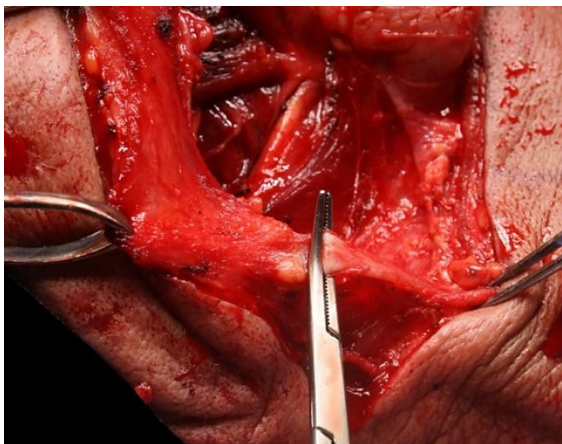
Se identifica el XII PC en el Nivel Ila, se libera y se tracciona posteriormente, paso que llevará al cirujano a ver la vena yugular interna (VYI). Primero se secciona la

fascia que cubre el borde lateral del digástrico (*Figura 20*).



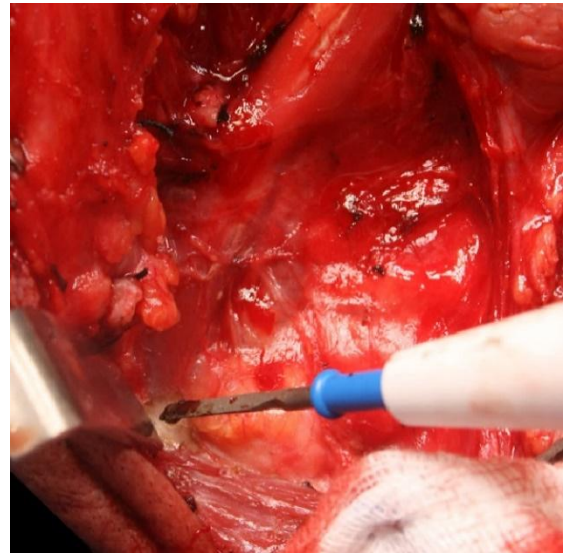
*Figura 20: Sección de la fascia que cubre el vientre posterior del músculo digástrico*

Entonces se secciona la vena yugular externa (*Figura 21*).



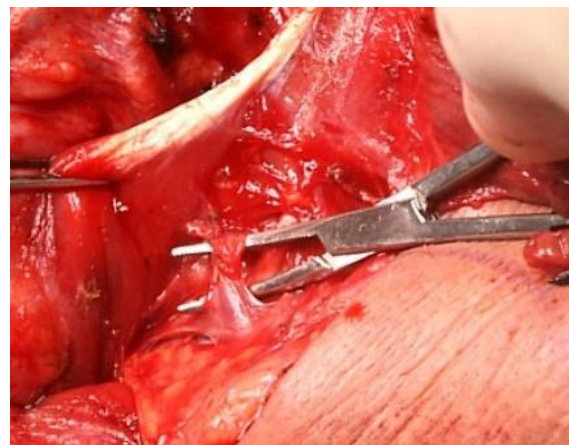
*Figura 21: Sección de la vena yugular externa*

Continua la exposición del vientre posterior del digástrico en toda su longitud teniendo cuidado de no lesionar el músculo para no poner en riesgo el nervio facial (*Figura 22*). Este paso es fundamental para exponer la vena yugular interna y el nervio espinal (XI PC).



*Figura 22: Disección del músculo digástrico en toda su longitud*

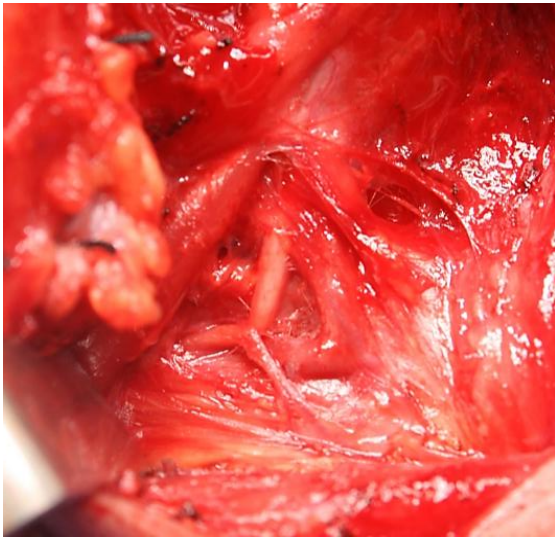
Se identifica el Nervio hipogloso (XII PC) por debajo del asta mayor del hioides antes de que cruce la arteria carótida externa. Normalmente, se localiza más superficial de lo esperado y se sitúa justo por debajo de las venas que cruzan el nervio. Cuidadosamente se disecciona en dirección posterior y se seccionan las venas para exponer el nervio XII PC (*Figura 23*).



*Figura 23: Sección de las venas que cruzan el XII PC*

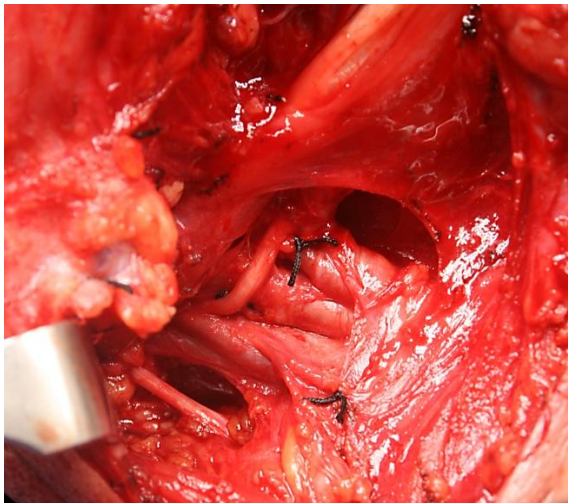
Después de identificar el cruce que hace el nervio a la arteria carótida externa, se identifica la rama esternomastoidea de la arteria occipital que fija al XII PC (*Figura 24*).





*Figura 24: Rama esternomastoidea de la arteria occipital que fija al XII PC*

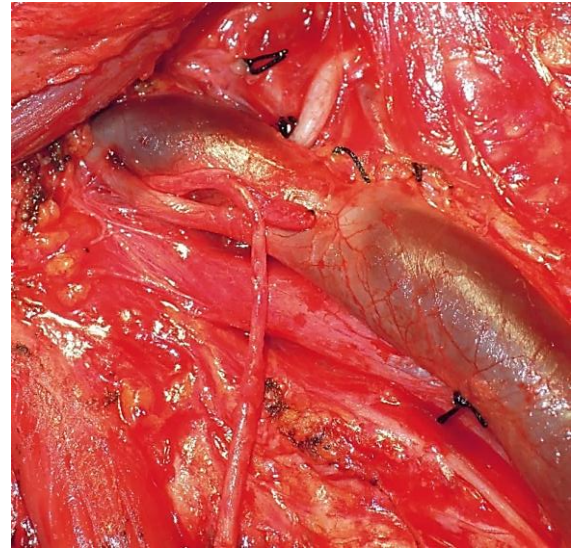
Seccionando esta arteria, se libera el XII PC (Figura 25). El nervio entonces transcurre verticalmente junto al borde lateral de la yugular interna (Figura 25).



*Figura 25: Rama esternomastoidea de la arteria occipital seccionada, que libera el XII PC y se expone la VVI. Se ve el XI PC y el túnel creado por detrás de la VVI*

#### **Paso 4 (Figura 7)**

Utilizando una tijera de disección o una pinza hemostática se secciona el tejido graso del nivel II y se identifica el XI PC, que puede ir lateral, medial o raramente cruzar la VVI (Figura 26).

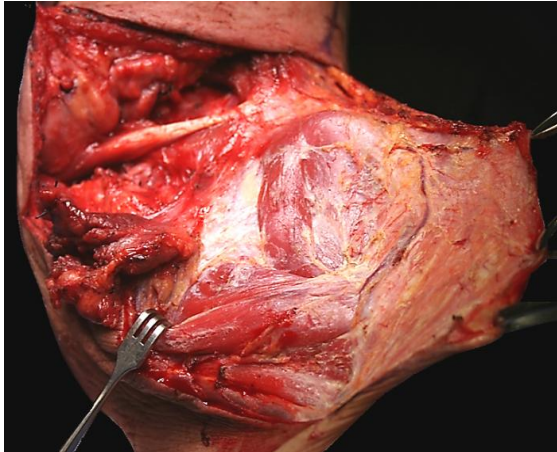


*Figura 26: XI PC cruzando la VVI*

Se crea un túnel inmediatamente por detrás de la VVI (Figura 25). Esta maniobra acelera la disección del Nivel II (Pasos 4 y 7). Se puede palpar la apófisis transversa de C1 posterior al XI PC y a la VVI y sirve como punto de referencia para esas estructuras en casos difíciles. La arteria occipital cruza la VVI en el límite del Nivel II y puede ser necesario su cauterización mientras se diceca este espacio.

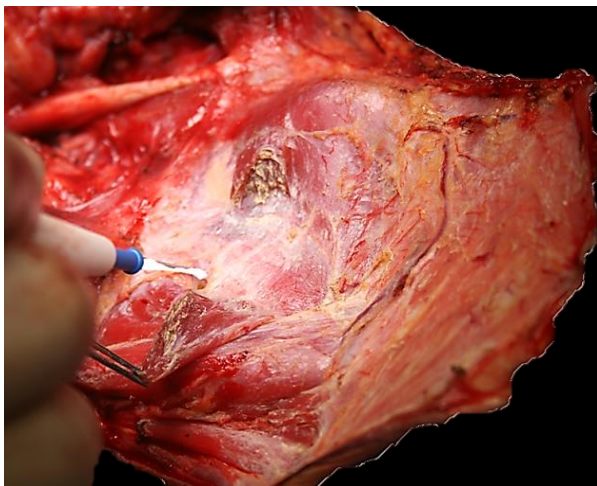
#### **Paso 5 (Figura 7)**

La cirugía ahora se dirige a la porción anterior del cuello. Se realiza un colgajo subplatismal anterior que exponga los omohioideos y el músculo ECM insertado en la clavícula, dejando la vena yugular externa en la parte del colgajo (Figura 27). El borde anterior del omohioideo se corresponde con el borde anterior de la disección cervical.



*Figura 27: Colgajo anterior elevado para exponer el omohioideo y el ECM*

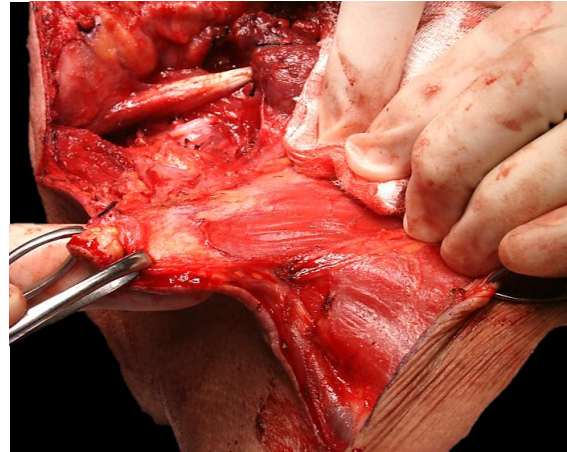
El omohioideo se secciona con electrocauterio y se libera hacia atrás con el tejido graso subyacente del Nivel II y III (*Figura 28*). La disección digital profunda del omohioideo después de su desaparición detrás del ECM expone la fascia carotidea.



*Figura 28: Sección del omohioideo y exposición de niveles II y III*

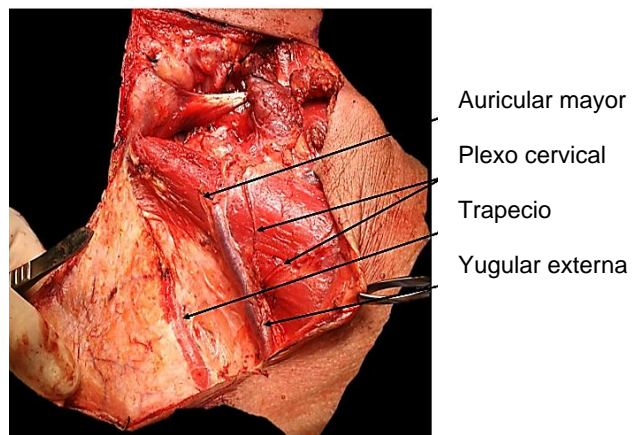
**Paso 6 (Figura 7)**

El cirujano levanta un colgajo de base posterior con bisturí frío o eléctrico, con un punto de tracción para el ayudante. No existe musculocutáneo del cuello a este nivel por lo que el colgajo es muy fino. Se coloca el dedo índice del cirujano por detrás para palpar el grosor del colgajo y no perforar la piel (*Figura 29*).



*Figura 29: Técnica de levantamiento del colgajo de piel posterior*

Hay que tener cuidado de no incluir en el colgajo la vena yugular externa ni el nervio auricular mayor, y se dejan sobre el ECM. Se notan movimientos del hombro en el abordaje del XI PC y del trapecio. La disección continua hasta alcanzar el borde anterior del trapecio (*Figura 30*). En un paciente delgado el XI PC puede estar extremadamente cerca de la piel. El XI PC y diferentes ramas del plexo cervical pasan profundas al músculo trapecio.

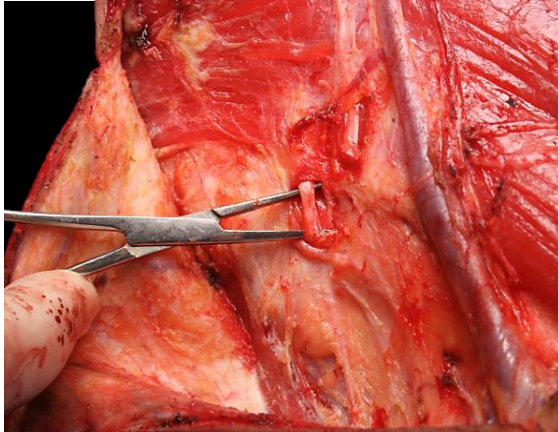


*Figura 30: Colgajo posterior levantado hasta el músculo trapecio*

**Paso 7 (Figura 7)**

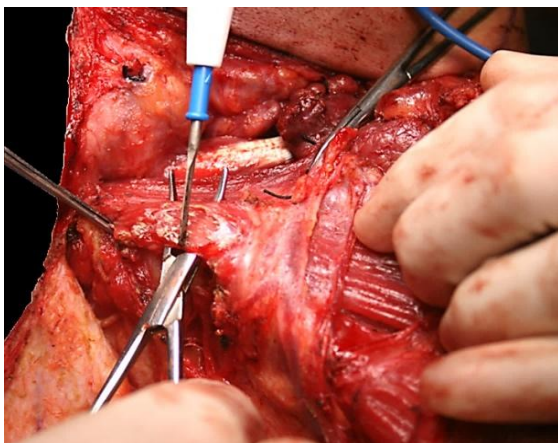
Este paso incluye la disección del XI PC y del Nivel IIb. El XI PC se identifica por

disección con un mosquito en el borde posterior del ECM, aproximadamente 1-2 cm posteriores al punto donde el nervio auricular mayor se cruza el músculo (*Figura 31*).

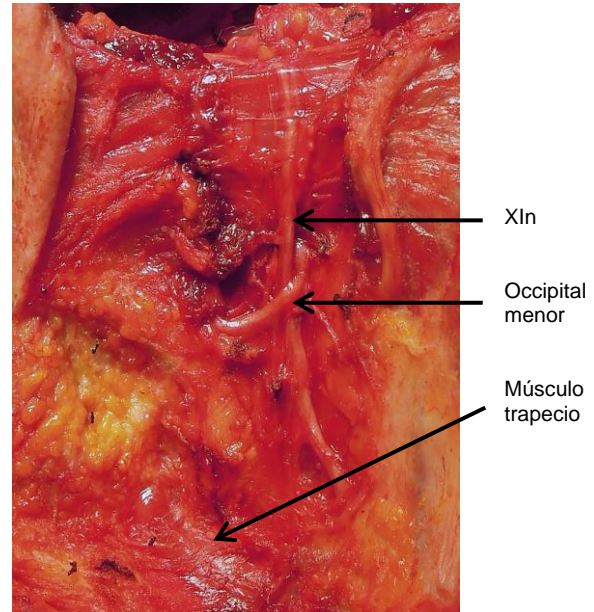


*Figura 31: El XI PC es localizado 1-2 cm por detrás del Nervio auricular mayor*

El nervio se localiza porque al hacer estimulación mecánica del mismo se mueve el hombro. El XI PC pasa a través del ECM y diferentes ramas del plexo cervical pasan profundas al músculo. Se disecciona el nervio a través del túnel que hace en el ECM con un mosquito y se corta el músculo con electrocauterio (*Figura 32*). El nervio occipital menor (C2) cruza el XI PC en el margen inferior del ECM (*Figura 33*). Hay que tener cuidado de no lesionar el XI PC al diseccionar a través del ECM.

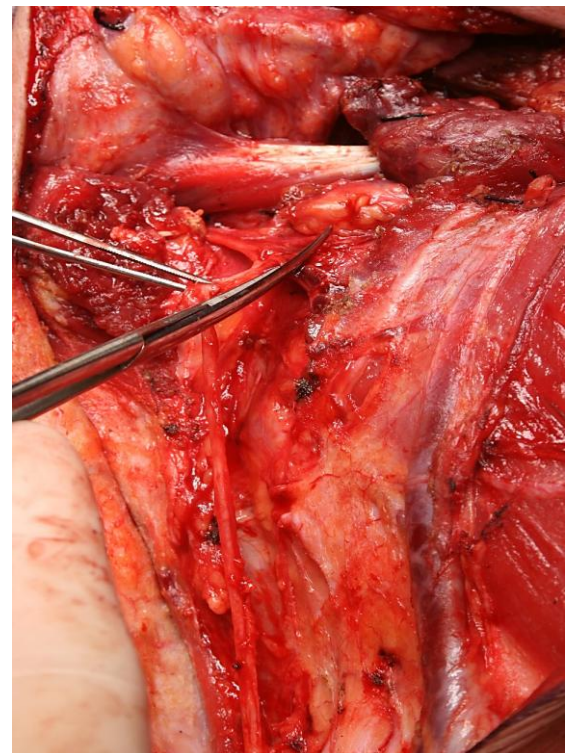


*Figura 32: El XI PC se disecciona a través del ECM*

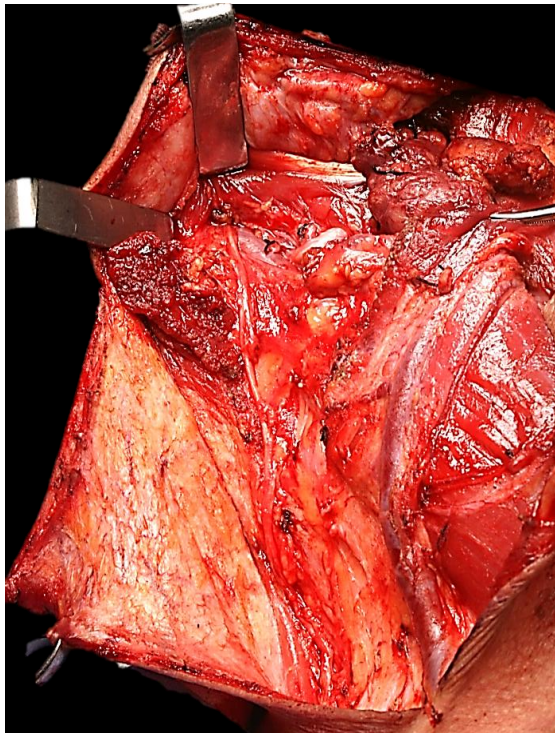


*Figura 33: El nervio occipital menor (C2) puede confundirse con el XI PC*

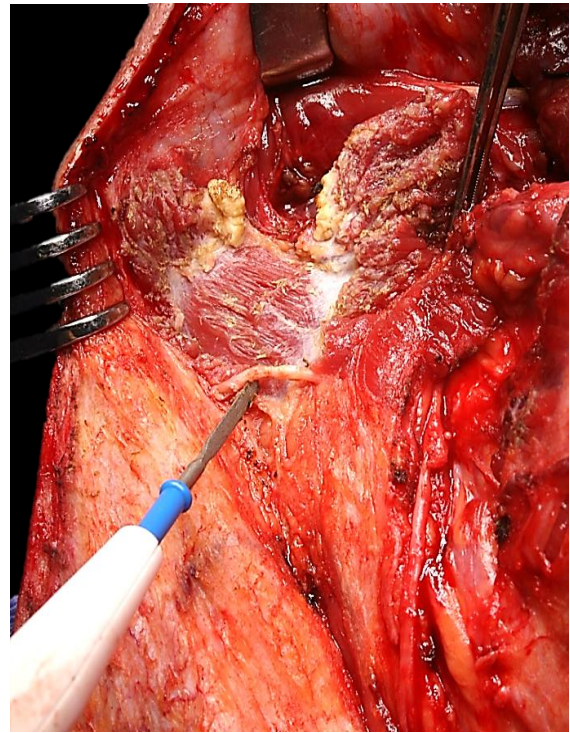
Una vez expuesto el XI PC y liberado de la VYI, se expone distalmente hasta donde desaparece detrás del trapecio, y entonces se libera el nervio totalmente y se seccionan las ramas del ECM (*Figura 34, 35*).



*Figura 34: Se libera el XI PC y se seccionan sus ramas al ECM*



*Figura 35: Campo quirúrgico al final del paso 7. El ECM se secciona siguiendo el curso del XI PC*

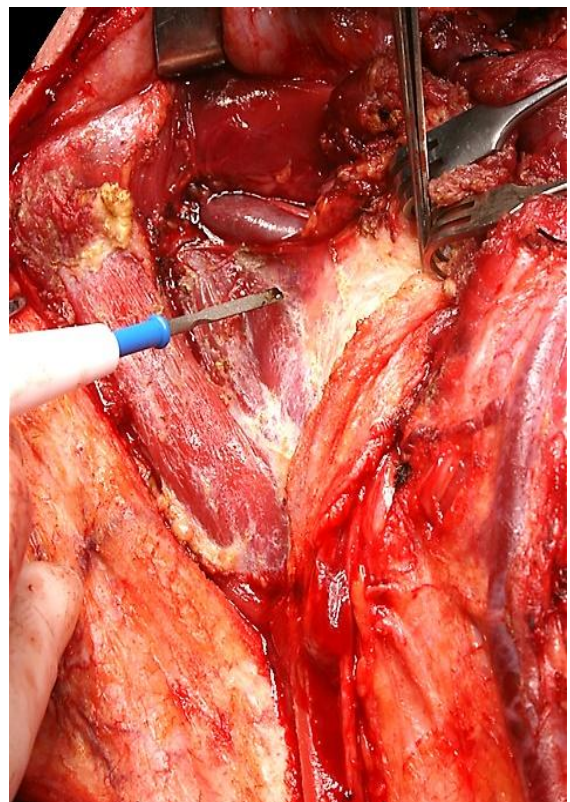


*Figura 36: Sección del ECM e identificación y sección del nervio auricular mayor y músculos profundos del cuello*

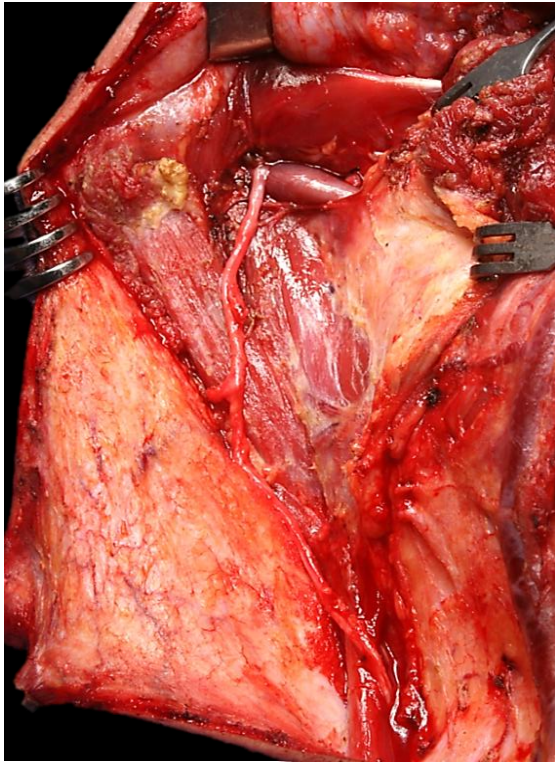
### **Paso 8 (Figura 7)**

Este paso incluye la disección del Nivel IIb y la transposición del XI PC. El ECM se secciona por debajo de la mastoides y se expone la grasa del Nivel IIb. Se disecciona este tejido hasta el plano muscular profundo que aparece en dirección posteroinferior. La estructura que puede ser dañada en esta zona es la arteria occipital y se puede ligar o cauterizar. La disección sigue una dirección posteroinferior y el nervio auricular mayor (C1) se secciona (*Figura 36*).

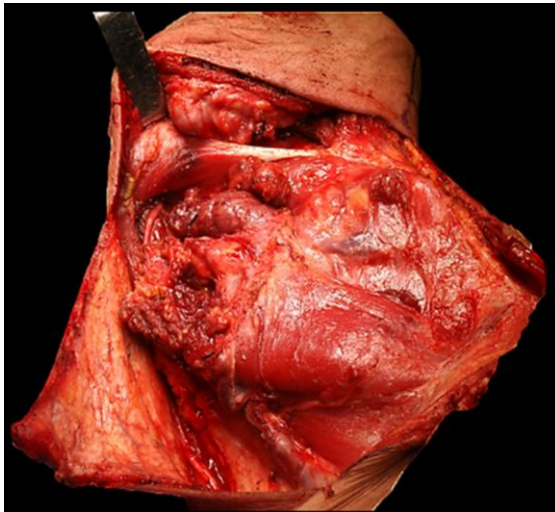
Se disecciona y se extirpa el contenido de los Niveles IIb y IIa hasta la musculatura profunda del cuello y las ramas del plexo cervical (*Figura 37*). Se transpone el XI PC en dirección posterior (*Figura 38*). La *Figura 39* ilustra el estado del cuello en este punto de la disección.



*Figura 37: Disección del Nivel II*



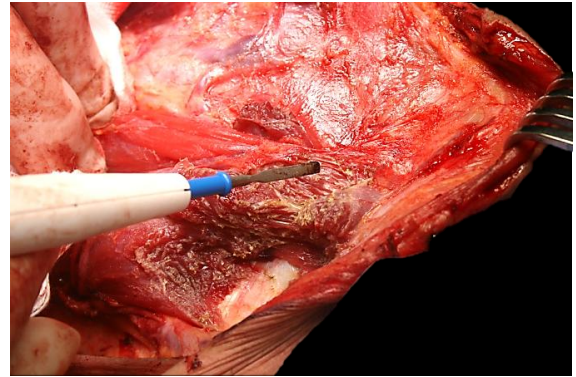
*Figura 38: Transposición posterior del XI PC*



*Figura 39: Estado de la disección cervical antes de empezar el Paso 9. El ECM está seccionado a nivel superior*

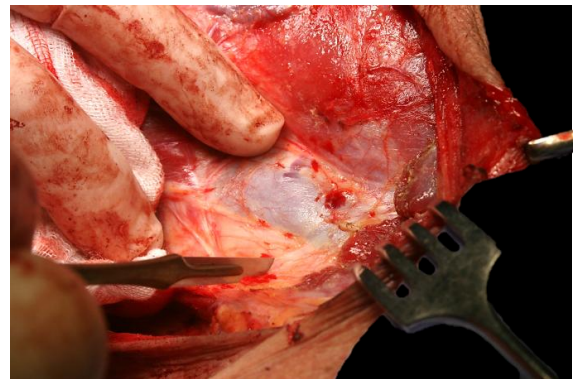
**Paso 9 (Figura 7)**

Los fascículos claviclar y esternal del ECM son seccionados con electrocauterio justo sobre la clavícula (*Figura 40*).



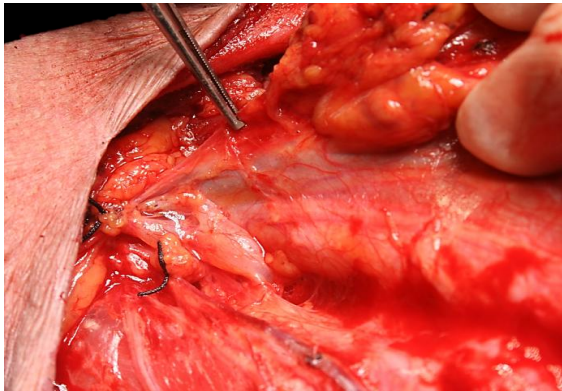
*Figura 40: Sección del fascículo esternal del ECM*

Se seccionan fibras hasta visualizar la VYI inmediatamente profunda al músculo (*Figura 41*). Se utiliza un bisturí frío para cortar la fascia vascular sobre la VYI (*Figura 41*).



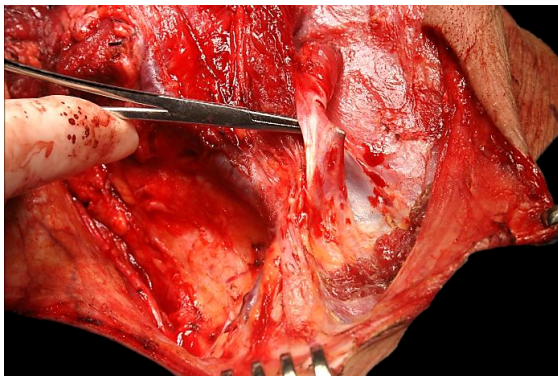
*Figura 41: Exposición de la VYI al incidir la fascia vascular*

Hay que tener cuidado en no disecar inmediatamente lateral a la VYI para no lesionar el ducto linfático derecho (lado derecho) ni el conducto torácico (lado izquierdo). De lesionarse estas estructuras se produciría una linforragia (*Figura 42*).



*Figura 42: Conducto torácico distendido inmediatamente lateral a la arteria carótida y a la VVI en el cuello (lado izquierdo)*

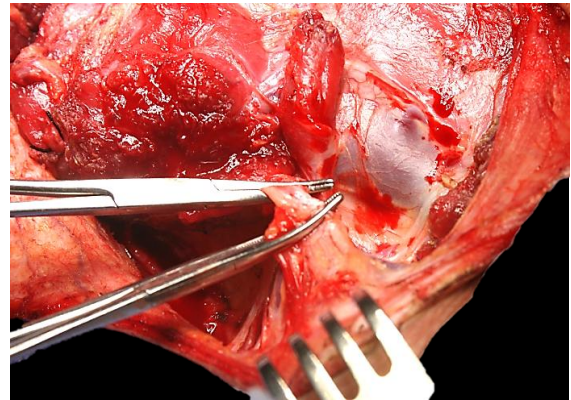
El punto siguiente es identificar la vena yugular externa y el músculo omohioideo (Figura 43).



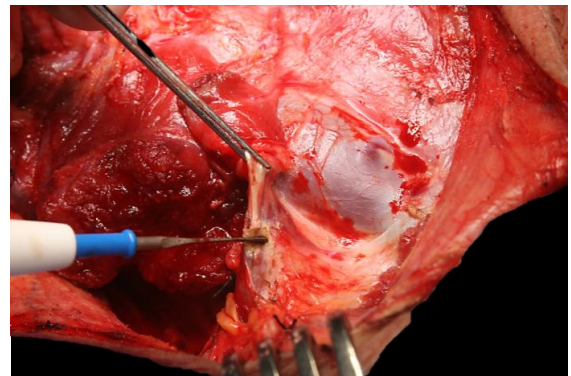
*Figura 43: El mosquito está bajo el omohioideo. La vena yugular externa es más posterior*

La vena yugular externa se secciona y se liga, seguido de la sección del omohioideo con electrocauterio (Figuras 44, 45).

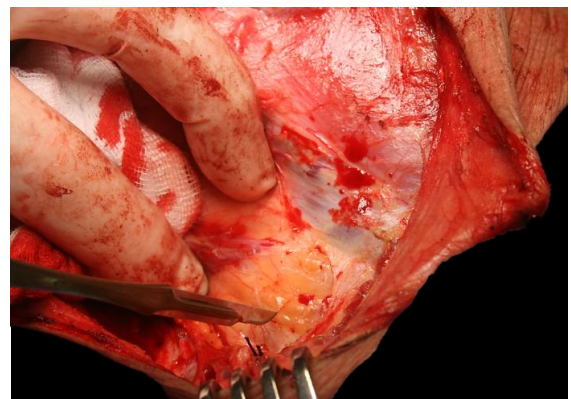
El cirujano entonces incide la fascia superpuesta a la grasa clavicular justo sobre la clavícula, y de nuevo se tiene en cuenta no lesionar el ducto linfático derecho o el conducto torácico (Figura 46).



*Figura 44: Sección de la vena yugular externa*



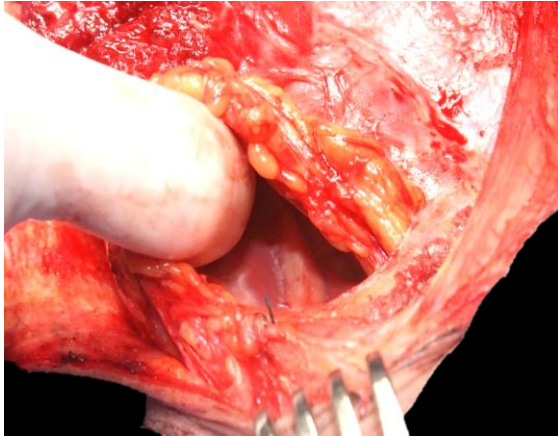
*Figura 45: Sección del omohioideo con electrocauterio*



*Figura 46: Exposición de la grasa supraclavicular*

Una vez que la grasa ha sido expuesta, mediante disección digital se expone la fascia que cubre el plexo braquial (Figura 47). Se desliza el dedo medialmente y se expone el nervio frénico, lateralmente hacia la axila y superiormente a lo largo de la cubierta carotídea. Hay que tener cuidado de no le-

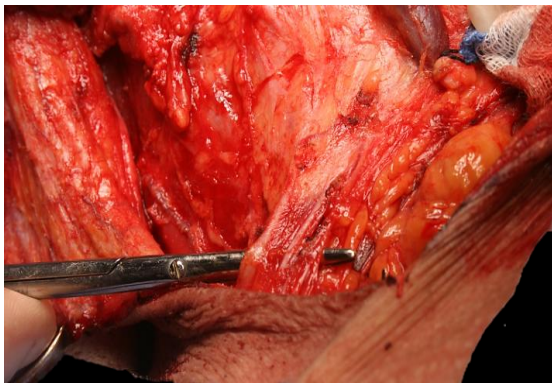
sionar vasos cervicales transversos al deslizar el dedo medialmente.



*Figura 47: Exposición del plexo braquial*

**Paso 10: Pedículo vascular supraclavicular (Figura 7)**

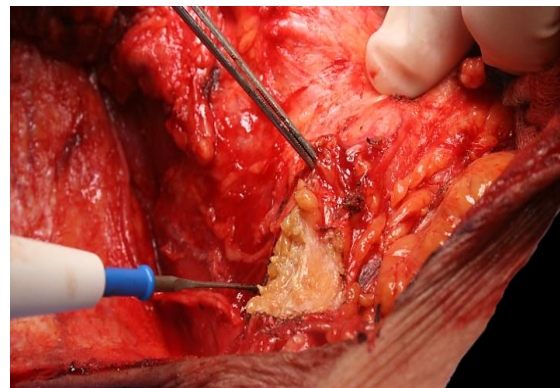
Este paso incluye la liberación de la porción inferolateral del Nivel V. Primero se identifica y se seccionan los nervios supraclaviculares y ramas del plexo cervical (Figura 48).



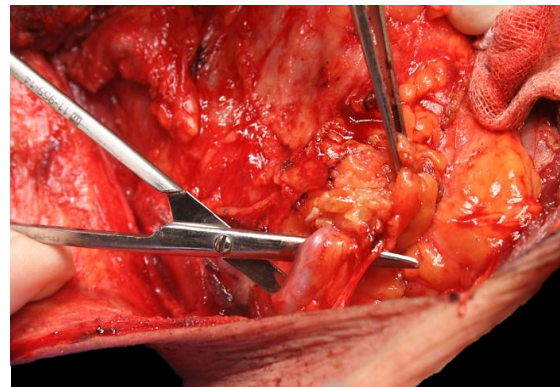
*Figura 48: El nervio supraclavicular*

A continuación, se incide la grasa que incluye la arteria y vena cervical transversa (Figura 49).

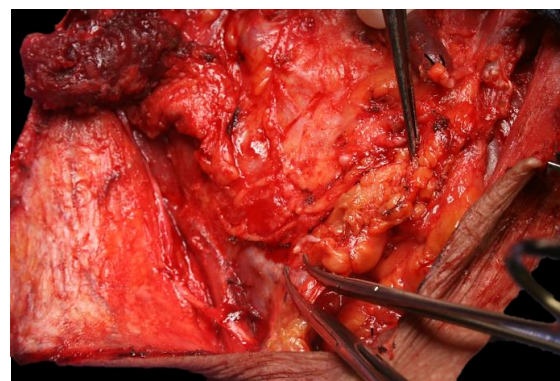
Las Figuras 50 y 51 muestran como se aísla y se secciona la arteria cervical transversa y su proximidad al XI PC.



*Figura 49: Se aprecia la proximidad entre XI PC (debajo del bisturí eléctrico) cuando se secciona el pedículo vascular*



*Figura 50: Vasos cervicales transversos*

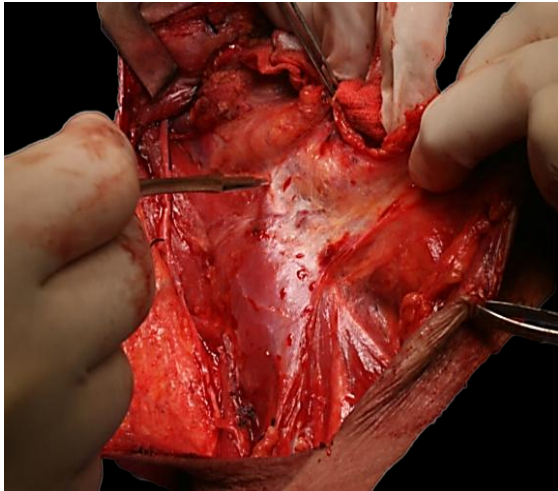


*Figura 51: Sección de los vasos cervicales transversos*

**Paso 11 (Figura 7)**

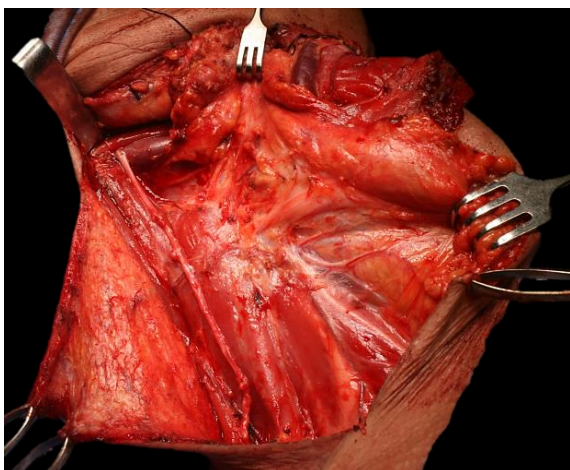
Esta parte de la disección cervical incluye la disección anterógrada de los Niveles II-V hecha con un bisturí frío. El ayudante mantiene la tracción anterior sobre la muestra disecada y el cirujano establece un plano de

disección por debajo del epimysio, sobre la musculatura profunda del cuello, excepto sobre el plexo braquial, donde se conserva la fascia para proteger los nervios (Figura 52).



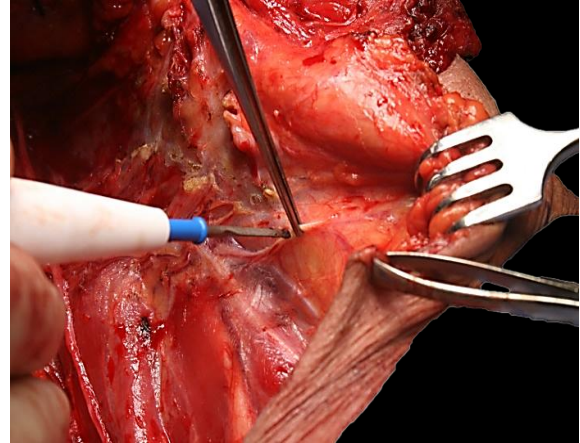
*Figura 52: Discección anterógrada de los Niveles II-V*

La disección continua hasta que el plexo cervical está totalmente expuesto y se identifica el nervio frénico que desciende oblicuamente cruzando el músculo escaleno anterior, profundo a la capa prevertebral de la fascia profunda del cuello (Figura 53).



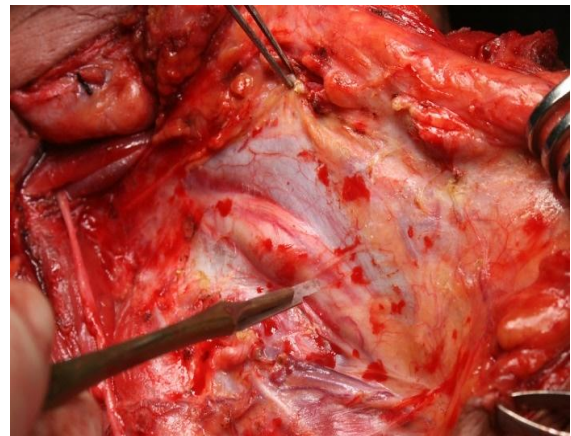
*Figura 53: Discección del plexo cervical. Se observa el nervio frénico corriendo paralelo a la VVI*

Los nervios del plexo cervical se seccionan, teniendo cuidado de no lesionar el nervio frénico (Figura 54).



*Figura 54: Sección de los nervios del plexo cervical, estando bien protegido el nervio frénico*

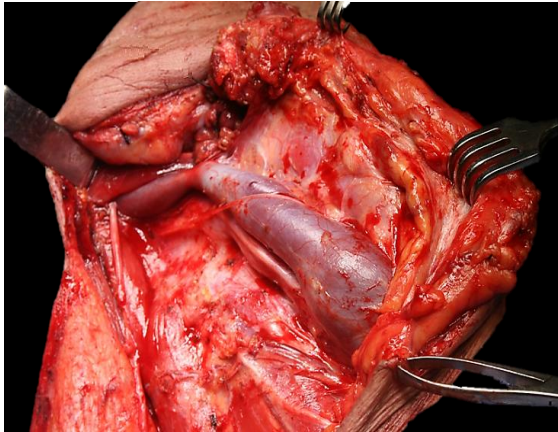
Esto expone la envoltura carotidea que contiene la arteria carótida común, la arteria carótida interna, el nervio Vago y la VVI en su interior (Figura 55).



*Figura 55: La arteria carótida común, el nervio Vago y la VVI*

Esta envoltura carotidea se incide a lo largo del curso del nervio vago y la pieza quirúrgica es separada de la VVI. El asa cervical, que cursa superficial o profundo a la VVI puede conservarse (Figura 56).



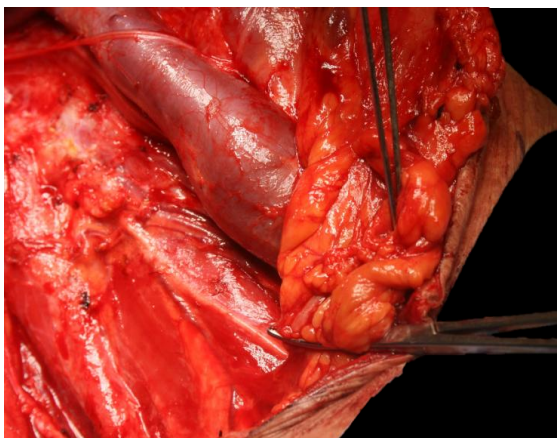


*Figura 56: Se ha extraído la pieza de disección conservando la carótida, el vago y la VVI por debajo de la fascia vascular. El asa cervical también se ha conservado*

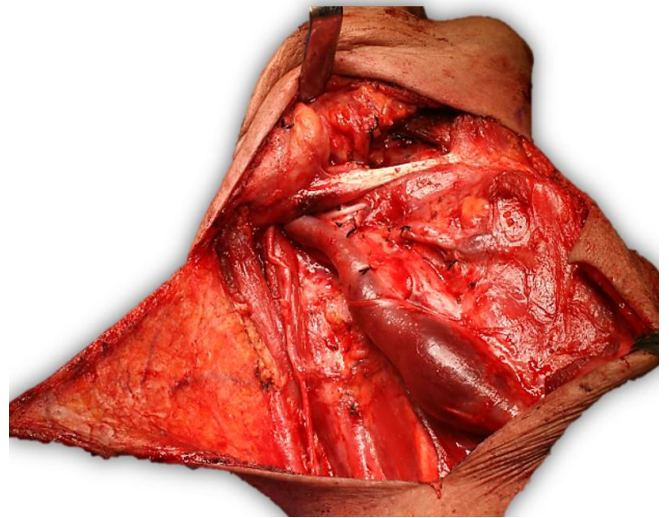
Inferiormente el pedículo adyacente a la VVI contiene grasa, el conducto torácico o el ducto linfático derecho y la arteria y vena cervical transversa, que son seccionadas, teniendo cuidado de no incluir en la sección el nervio Vago o el nervio frénico (Figura 57).

#### **Paso 12 (Figura 7)**

El paso final es separar la pieza de la musculatura infrahioidea para identificar y preservar el pedículo vascular tiroideo superior (Figura 58)



*Figura 57: Inferiormente el pedículo adyacente a la VVI es seccionado. Se aprecia la proximidad del nervio frénico*



*Figura 58: DCS tipo II completado. Se observa el pedículo tiroideo superior y el asa cervical*

#### **Cierre**

El cuello se irriga con agua y se pide al anestesista que haga una maniobra de Valsalva, para confirmar un adecuado sellado de los vasos sanguíneos y linfáticos. Se coloca un drenaje de succión de 5 mm y se sutura por capas el platisma con sutura continua con material reabsorbible y la piel con sutura o grapas.

#### **Cuidados postoperatorios**

El drenaje se mantiene en succión continua a baja presión hasta que el volumen drenado sea inferior a 50ml / 24 horas.

#### **Videos**

- Modified neck dissection surgical technique: <https://youtu.be/0hthbf8he0o>
- Supraomohyoid neck dissection surgical technique: <https://youtu.be/O2v6h6q4UJ4>
- Current status of selective and comprehensive neck dissection:
- <https://youtu.be/FlwHFSC2CqC>

## Referencias útiles

- Robbins KT, Shaha AR, Medina JE, et al. Consensus statement on the classification and terminology of neck dissection. *Arch Otolaryngol Head Neck Surg* 2008;134: 536–8
- Ferlito A, Robbins KT, Shah JP, et al Proposal for a rational classification of neck dissections. *Head Neck*. 2011 Mar;33(3): 445-50
- Harris T, Doolarkhan Z, Fagan JJ. Timing of removal of neck drains following head and neck surgery. *Ear Nose Throat J*. 2011 Apr;90(4):186-9

## Otros capítulos relevantes en *Atlas de Otorrinolaringología de Cabeza y Cuello*

- [Vaciamiento cervical selectivo](#)
- [Vaciamiento cervical funcional – técnica de los planos fasciales](#)

## Cómo citar este capítulo

Fagan JJ. (2014). Modified and radical neck dissection technique. In *The Open Access Atlas of Otolaryngology, Head & Neck Operative Surgery*. Retrieved from <https://vula.uct.ac.za/access/content/group/ba5fb1bd-be95-48e5-81be-586fbaeba29d/Modified%20and%20radical%20neck%20dissection%20technique.pdf>

## Traductores

MC Iglesias Moreno, MD, MSC, PhD  
Servicio de Otorrinolaringología  
Hospital Clínico San Carlos de Madrid  
Prof. Martín Lagos S/N 28040  
Madrid, España  
[mcruziglesias@hotmail.com](mailto:mcruziglesias@hotmail.com)

Adriana Poch Pérez-Botija, MD  
Servicio de Otorrinolaringología  
Hospital Clínico San Carlos de Madrid  
Prof. Martín Lagos S/N 28040  
Madrid, España  
[adri\\_poch@hotmail.com](mailto:adri_poch@hotmail.com)

## Coordinador de las traducciones al castellano

Dr J. Alexander Sistiaga Suárez MD  
FEBEORL-HNS, GOLF IFHNOS Unidad de Oncología de Cabeza y Cuello –  
Servicio de Otorrinolaringología Hospital Universitario Donostia, San Sebastian, España [jasistiaga@osakidetza.eus](mailto:jasistiaga@osakidetza.eus)

## Autor y Editor

Johan Fagan MBChB, FCS (ORL), MMed Emeritus Professor and past Chair  
Division of Otolaryngology  
University of Cape Town  
Cape Town, South Africa  
[johannes.fagan@uct.ac.za](mailto:johannes.fagan@uct.ac.za)

**THE OPEN ACCESS ATLAS OF  
OTOLARYNGOLOGY, HEAD & NECK  
OPERATIVE SURGERY**  
[www.entdev.uct.ac.za](http://www.entdev.uct.ac.za)



The Open Access Atlas of Otolaryngology, Head & Neck Operative Surgery by [Johan Fagan \(Editor\) johannes.fagan@uct.ac.za](mailto:Johan_Fagan_(Editor)_johannes.fagan@uct.ac.za) is licensed under a [Creative Commons Attribution- Non-Commercial 3.0 Unported License](#)

