ATLAS DE ACCESO ABIERTO DE TÉCNICAS QUIRÚRGICAS EN OTORRINOLARINGOLOGÍA Y CIRUGÍA DE CABEZA Y CUELLO

TRATAMIENTO DE LA EPISTAXIS EN NIÑOS

Simone Hadjisymeou, Nico Jonas

La epistaxis (hemorragia nasal) ocurre comúnmente en la infancia. Por lo general, se busca atención médica cuando este se convierte en un problema recurrente.

Según la localización anatómica se puede clasificar en epistaxis anterior y posterior, siendo la epistaxis anterior mucho más común.

Etiología

- Idiopática
- Traumática: hurgarse la nariz
- Coagulopatía *p.ej.* hemofilia y Enfermedad de von Willebrand
- Angiofibroma nasofaringeo juvenil (Consultar capítulo: *Cirugía de Angiofibroma nasofaringeo juvenil)*

Anatomía

La nariz recibe una abundante irrigación sanguínea a través de arterias que tienen su origen tanto en la arteria carótida interna (ACI) como en la carótida externa (ACE).

El sistema de la ACE suministra sangre a la nariz a través de las arterias facial y maxilar interna. La arteria labial superior es una rama terminal de la arteria facial, la cual contribuye a la irrigación del suelo anterior de la fosa nasal y el tabique anterior a través de su rama septal.

La arteria maxilar interna entra a la fosa pterigopalatina dividiéndose a continuación en 6 ramas: alveolar posterosuperior, palatina descendente, infraorbitaria, esfenopalatino, arteria del canal pterigoideo y faríngea *(Figuras 1 & 2)*.

La arteria palatina descendente baja a través del canal palatino mayor y abastece la pared lateral nasal; luego una rama regresa a la cavidad nasal a través del agujero incisivo, para irrigar el tabique nasal anterior. La arteria esfenopalatina accede a la nariz cerca de la fijación posterior del cornete medio para irrigar la pared nasal lateral; una rama también irriga el tabique nasal.

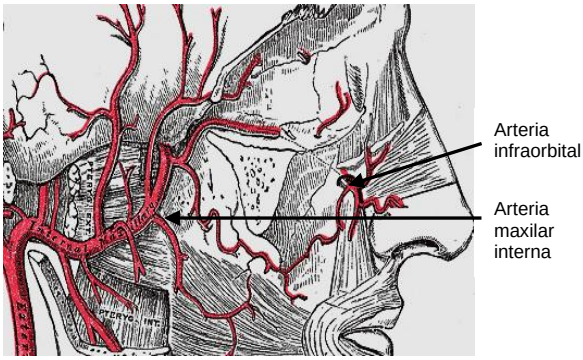

Figura 1: Arteria maxilar interna entrando a la fosa pterigopalatina a través de la fisura pterigomaxilar (mandíbula retirada)

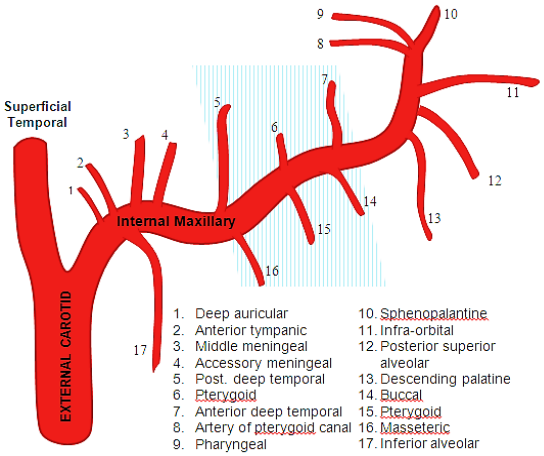

Figura 2: Ramas de la arteria maxilar interna, el sombreado azul señala el 2º tramo de la arteria maxilar interna antes de entrar en la fosa pterigopalatina

La ACI contribuye a través de la arteria oftalmológica, que accede a la órbita ósea a través de la fisura orbitaria superior y se divide en varias ramas *(Figura 3)*. La arteria etmoidal posterior sale de la órbita a través del agujero etmoidal posterior, ubicado de 2

a 9 mm por delante del canal óptico; La arteria etmoidal anterior más grande abandona la órbita a través del agujero etmoidal anterior *(Figuras 4, 5).* Las arterias etmoidales anterior y posterior cruzan el techo etmoidal para acceder a la fosa craneal anterior, y luego descienden a la cavidad nasal a través de la placa cribiforme donde se dividen en ramas laterales y septales para irrigar a la pared nasal lateral y el tabique nasal *(Figura 3).*

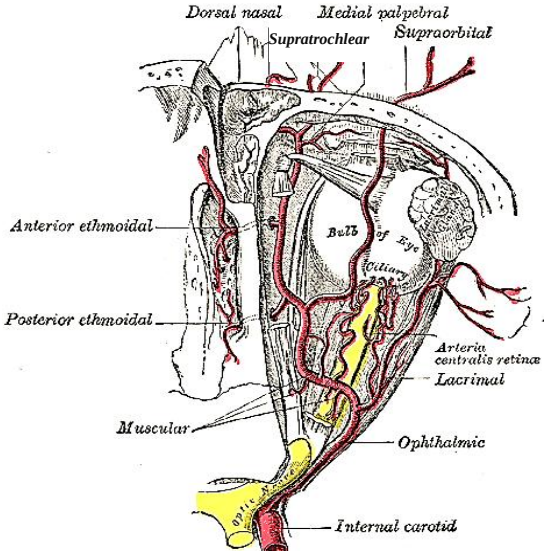

Figura 3: La arteria oftálmica da lugar a las arterias etmoidales anterior y posterior y a las arterias supratroclear y supraorbitaria

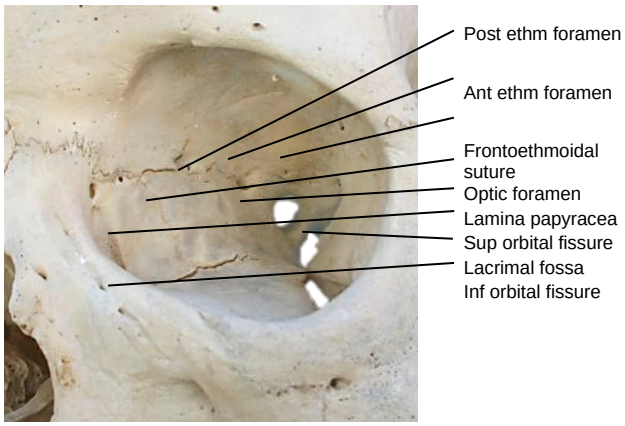

Figura 4: Pared orbitaria medial derecha que ilustra los agujeros etmoidales anterior y posterior

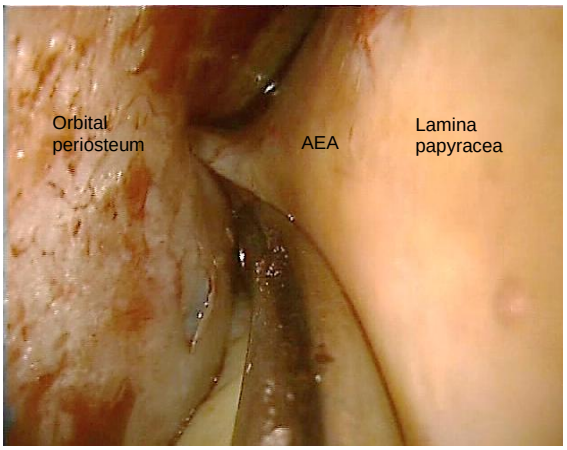

Figura 5: Arteria etmoidal anterior (AEA) saliendo por el foramen etmoidal anterior a nivel de la sutura frontoetmoidal (ojo derecho)

El plexo de Kiesselbach o el área de Little se encuentra en el tabique nasal cartilaginoso anterior; Es una red anastomótica de vasos que se originan tanto del ICA como del ECA *(Figuras 6, 7).*

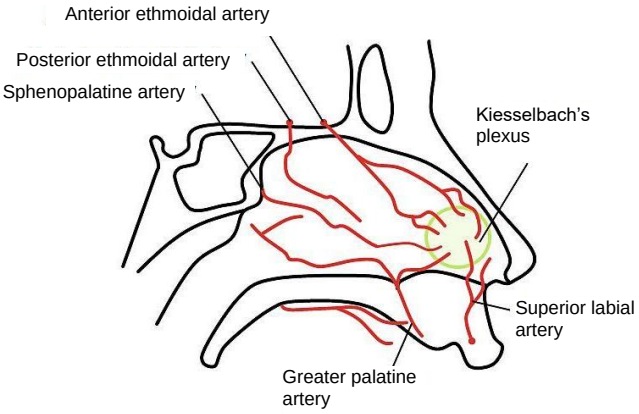

Figura 6: Irrigación arterial del tabique nasal

Exploración

La rinoscopia anterior generalmente revela un punto de sangrado, vasos septales anteriores prominentes o ulceración *(Figura 8).* Si la probable fuente de sangrado no es aparente, entonces se debe realizar una endoscopia nasal para excluir una causa posterior de la epistaxis.

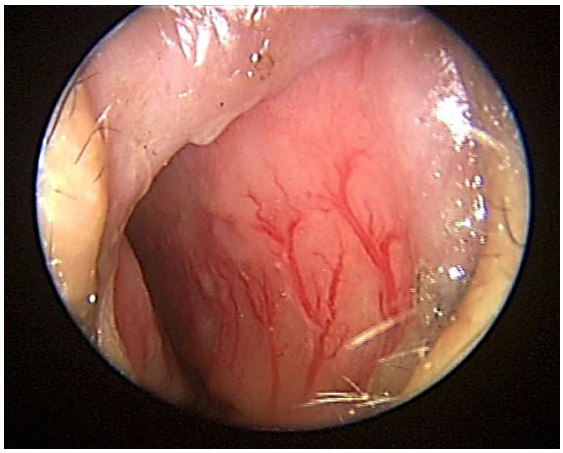

Figura 7: Vasos prominentes ubicados en el tabique cartilaginoso anterior derecho en el plexo de Kiesselbach / área de Little

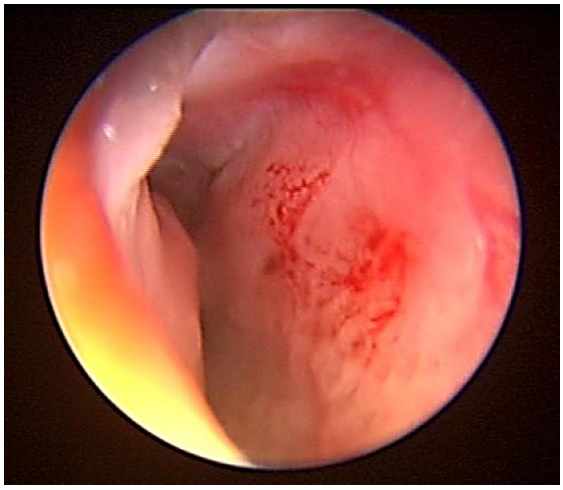

Figura 8: Ulceración del tabique nasal anterior derecho que causa epistaxis

Primeros auxilios/ Consejos

Mientras haya una hemorragia nasal activa, siente al paciente en posición vertical con el cuello flexionado y la cabeza hacia adelante. Pellizque la parte anterior (blanda) de la nariz con los dedos pulgar e índice durante unos minutos para aplicar presión a los vasos en el área de Little. Aplique una compresa de hielo en la frente, en el puente de la nariz, o coloque un bloque de hielo en la boca para promover la vasoconstricción y, por lo tanto, reducir el flujo sanguíneo a la nariz[1, 2]. Estas medidas detienen la mayoría de las hemorragias nasales agudas.

Cauterización (química o electrocauterización)

La epistaxis anterior que se origina en los vasos prominentes en el tabique anterior generalmente se puede controlar mediante la aplicación de crema antiséptica en el vestibulo nasal o por cauterización. El equipo básico requerido para la cauterización nasal con nitrato de plata y para la electrocauterización monopolar o bipolar se describe en las *Figuras 9 y 10.*

Figura 9: Fotóforo, anestesia local/ preparación descongestionante local, espéculo nasal Thudicum, pinzas de vendaje, algodón, barritas de cauterización con nitrato de plata y ungüento antibiótico

Figura 10: Fotóforo, anestesia local / preparación descongestionante, espéculos nasales aislados y no aislados, pinzas bipolares aisladas, aguja monopolar aislada, pinzas de vendaje, algodón y ungüento antibiótico

Cauterización química

Se empapa una bola de algodón en un anestésico descongestionante y local y se coloca en la cavidad nasal anterior durante 10 minutos. La cauterización se realiza con una barra de nitrato de plata *(Figura 11)*. Cuando el nitrato de plata entra en contacto con una superficie húmeda, forma ácida nítrico que causa una quemadura química. La gelatina de parafina se aplica en el labio superior para evitar quemaduras químicas y manchas de nitrato de plata mezclado con mucosidades nasales que se derraman sobre el labio superior (*Figura 12*).

Figura 11: Barritas de nitrato de plata

Figura 12: Se ha aplicado gelatina de parafina en el labio superior para evitar quemaduras químicas y manchas en la piel por nitrato de plata

Se le pide al paciente suene y limpie la nariz. Inicialmente se cauteriza el área que rodea el punto de sangrado para reducir los vasos que lo abastecen; luego pasamos a cauterizar el punto de sangrado *(Figura 13)*. Aplicar nitrato de plata durante 5-10 segundos en cada localización para evitar una quemadura profunda que puede causar necrosis y una perforación septal. El padre / cuidador tiene instrucciones de aplicar crema antibiótica en el área cauterizada durante una semana después de la cauterización.

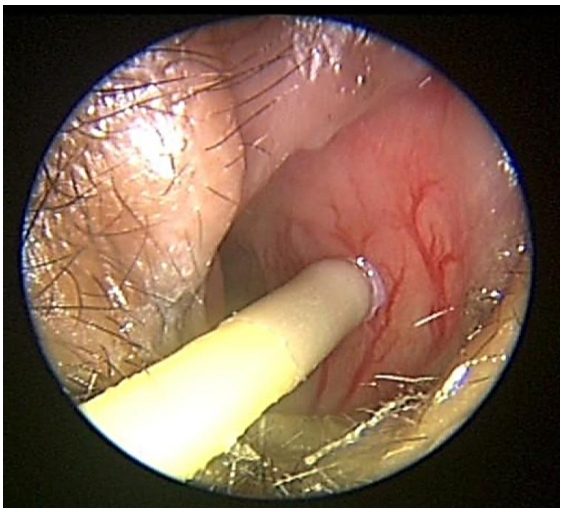

Figura 13: Cauterización con nitrato de plata en un vaso anterior septal

Electrocauterización *(Figura 14)*

La cauterización bipolar o monopolar puede usarse cuando la cauterización química no puede controlar la epistaxis anterior en al menos dos ocasiones. Generalmente se realiza bajo anestesia general en niños.

Complicaciones de la cauterización

Estos incluyen adherencias nasales y perforación septal. Evite cauterizar las áreas opuestas del tabique en la misma sesión para reducir la posibilidad de que ocurra una perforación septal. Una quemadura química que se presenta como decoloración de la piel del vestíbulo nasal y el labio superior puede persistir hasta por una semana; de ahí

la necesidad de proteger la piel aplicando vaselina en el labio superior.

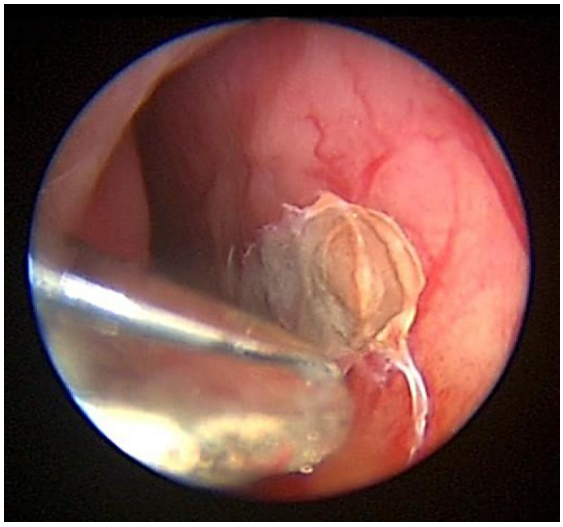

Figura 14: Cauterización de vasos septales anteriores usando el fórceps bipolar

Intervención quirúrgica

Esto se considera si las intervenciones anteriores no logran controlar la epistaxis anterior o con la epistaxis posterior.

Exploración nasal bajo anestesia general y electrocauterización

- Prepare la nariz con un descongestionante tópico y anestésico local
- Examine la nariz con una vara de Hopkin de 4 mm o, si no está disponible, con un fotóforo y el espéculo de Killian
- Cauterice los puntos de sangrado con una aguja monopolar aislada o con pinzas bipolares
- Ocasionalmente, la cauterización no se puede realizar o no tiene éxito y se debe insertar un tapón nasal para controlar el sangrado

Ligadura de la arteria esfenopalatina

Si la electrocauterización no logra controlar la hemorragia, el siguiente paso a considerar es la ligadura endoscópica de la arteria esfenopalatina. Se realiza una incisión en la pared del meato medio justo antes de donde se fija la parte posterior del cornete medio. Un colgajo de la mucosa se eleva con cuidado para identificar la cresta etmoidal. Se observa que la arteria esfenopalatina ingresa a la cavidad nasal justo posterior a la cresta.

Se observa que la arteria esfenopalatina entra a la cavidad nasal justo posterior a la cresta. La arteria se liga o se cauteriza con pinzas bipolares esfenopalatinas *(Figura 15)*.

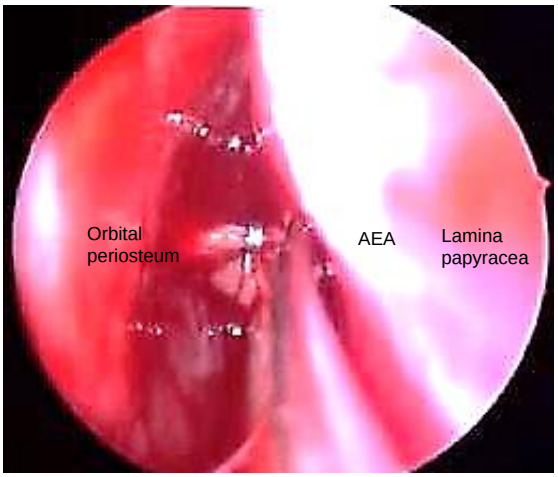

Figura 15: Liga-clips se aplican en la arteria etmoidal anterior (AEA)

Otras ligaduras arteriales

La ligadura etmoidal, maxilar interna o de la arteria carótida externa rara vez se requiere en niños (*Figura 15*). La ligadura de la arteria maxilar interna y de la carótida externa tiene la desventaja adicional de que impide la posterior embolización en caso de ser necesaria.

Embolización

El sangrado del sistema de la ACE puede controlarse con la embolización, ya sea de primera elección o cuando la cirugía no puede controlar la hemorragia. La angiografía se realiza para verificar la presencia de

comunicaciones aberrantes entre los sistemas ACE y ACI. La embolización selectiva de la arteria maxilar interna y algunas veces la arteria facial también puede realizarse. El motivo más frecuente de fracaso es el sangrado persistente de las arterias etmoidales.

Cuidados postoperatorios

Emplear medidas para promover la curación de las áreas cauterizadas, p. spray nasal salino y ungüento nasal antiséptico.

Educación del paciente

Se recomiendan las siguientes medidas durante los primeros días posteriores a la cauterización.

- Spray nasal salino
- Pomada nasal antiséptica
- Evite sonarse la nariz con fuerza
- Evite la manipulación nasal digital / pellizcarse la nariz
- Evite la aspirina y los antiinflamatorios no esteroideos (AINE)

Bibliografía

1. Porter MJ. A comparison between the effect of ice packs on the forehead and ice cubes in the mouth on nasal submucosal temperature. *Rhinology.* 1991; 29(1):11-5
2. Scheibe M, Wüstenberg EG, Hüttenbrink KB, Zahnert T, Hummel T. Studies on the effects of ice collars on nasal blood volume using optical rhinometry. *Am J Rhinol.* 2006; 20(4): 394-6

Cómo citar este capítulo

Hadjisymeou S, Jonas N. (2012). Treatment of epistaxis in children. In *The Open Access Atlas of Otolaryngology, Head & Neck Operative Surgery*. Retrieved from https://vula.uct.ac.za/access/content/group/ba5fb1bd-be95-48e5-81be-586fbaeba29d/Treatment%20of%20epistaxis%20in%20children.pdf

Traductor

Fátima Fanjul García MD,
Servicio de Otorrinolaringología
Hospital Universitario San Cecilio
Granada, España
fatimafanjul@gmail.com

Coordinador de las traducciones al castellano

J. Alexander Sistiaga Suárez MD, FEBEORL-HNS, GOLF IFHNOS
Unidad de Oncología de cabeza y cuello
Servicio de Otorrinolaringología
Hospital Universitario Donostia
San Sebastián, España
jasistiaga@osakidetza.eus

Autor

Simone Hadjisymeou MBBCh, BSc, MRCS (ENT)
ENT Registrar
Guys and St Thomas' Hospital
London, United Kingdom
simonehadji@gmail.com

Autor & Editor de pediatría

Nico Jonas MBChB, FCORL, MMed
Paediatric ENT Consultant
Addenbrookes Hospital
Cambridge University Hospital NHS Foundation Trust
Cambridge, United Kingdom
nicojonas@gmail.com

Editor

Johan Fagan MBChB, FCS(ORL), MMed
Emeritus Professor and Past Chair
Division of Otolaryngology
University of Cape Town
Cape Town, South Africa
johannes.fagan@uct.ac.za

THE OPEN ACCESS ATLAS OF OTOLARYNGOLOGY, HEAD & NECK OPERATIVE SURGERY

www.entdev.uct.ac.za

The Open Access Atlas of Otolaryngology, Head & Neck Operative Surgery by Johan Fagan (Editor) johannes.fagan@uct.ac.za is licensed under a Creative Commons Attribution - Non-Commercial 3.0 Unported License