TONSILECTOMIA PEDIÁTRICA

Joe Grainger e Nico Jonas

Cirurgia das tonsilas (amígdalas) incluem tonsilectomia (amigdalectomia) onde o objetivo é a remoção completa da tonsila (amígdala), comparada com a tonsilotomia, onde o objetivo é a remoção parcial da tonsila para criar mais espaço na orofaringe. As indicações da tonsilotomia são limitadas e incluem cirurgia para alterações respiratórias do sono em crianças bem jovens quando o objetivo é diminuir a morbidade associada ao pós-operatório, como dor e sangramento.

Anatomia

As tonsilas palatinas (amígdalas) estão localizadas na fossa tonsilar, entre os pilares amigdalianos anterior e posterior. Estes compreendem os músculos palatoglosso e palatofaríngeo respectivamente (*Figura 1)*.

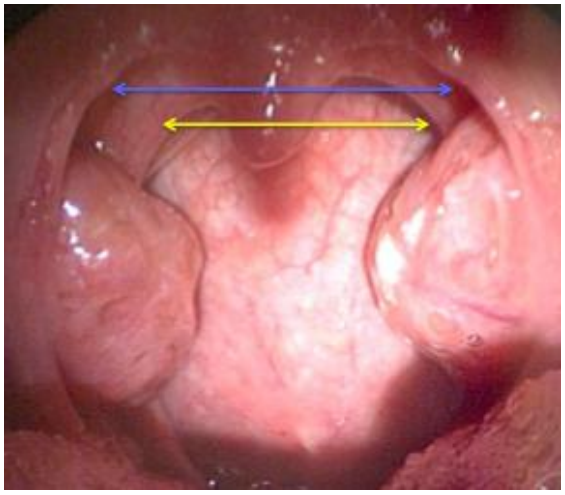

Figura 1: Pilares anteriores (azul) e pilares posteriores (amarelo)

Lateralmente, a tonsila (amígdala) é coberta por uma cápsula fibrosa que separa a tonsila do músculo constritor superior da faringe e fáscia bucofaríngea. O nervo glossofaríngeo e a artéria facial ficam bem próximos do músculo constritor superior da faringe. A artéria tonsilar, ramo da artéria facial, é a principal responsável pelo aporte sanguíneo da tonsila.

Enquanto o aspecto superior da tonsila é em geral, bem definido, inferiormente a tonsila frequentemente se funde com as tonsilas linguais (amígdalas linguais) na base da língua.

A drenagem linfática da tonsila se faz pelos linfonodos jugulodigástricos e outros linfonodos cervicais profundos.

Fisiologia

As tonsilas palatinas fazem parte do *anel de Waldeyer*, um conjunto de tecido linfóide que forma uma importante primeira linha de defesa para os sistemas respiratório e digestivo. O *anel de Waldeyer* faz parte do tecido linfóide associado à mucosa (TLAM) e desempenha um papel na produção de células B após ingesta ou inalação de microorganismos patogênicos.

As tonsilas palatinas e adenóides formam uma parte importante deste sistema, entretanto a retirada das tonsilas (e adenóides) não parece ter um impacto significativo na imunidade; o tecido linfóide remanescente no *anel de Waldeyer* e em outros locais continuam a funcionar e prevenir problemas de imunidade.

Indicações para tonsilectomia

As indicações mais frequentes para tonsilectomia na prática pediátrica são:

- Amigdalites (tonsilites) de repetição e/ou abscesso periamigdaliano
- Síndrome da apnéia obstrutiva do sono (SAOS)
- Suspeita de malignidade
- Halitose causada por debris nas criptas tonsilares (caseum)

Ocasionalmente tonsilectomia "aguda” ou “tonsilectomia à quente" pode ser indicada.

Este procedimento é reservado aos pacientes que necessitem de anestesia geral para drenagem de abscesso peritonsilar e que já tenham indicação de tonsilectomia ou pacientes que apresentam amigdalite aguda severa (geralmente febre glandular / mononucleose infecciosa) causando obstrução de via aérea com necessidade de intervenção e não responsiva ao tratamento conservador *(Figura 2)*.

Figura 2: Hipertrofia de tonsilas secundária à febre glandular causando obstrução orofaríngea

Tonsilites recorrentes

Tonsilites recorrentes podem causar bastante incômodo para a criança e família devido a períodos prolongados de doença, faltas na escola e desconforto significativo. A tonsilectomia quase sempre resolve por completo as tonsilites agudas de repetição. Entretanto, há o risco de sangramento primário (primeiras 24 horas) e secundário (após 24 horas); hemorragia que, em alguns casos, pode ser fatal.

A decisão de quando indicar tonsilectomia por tonsilites de repetição é controversa. Alguns sistemas de saúde adotam uma abordagem baseada em evidências para tonsilites recorrentes. As diretrizes da *The Scottish Intercollegiate Guideline Network* (Rede de diretrizes intercolegiais escocesa) recomendam tonsilectomia para tonsilites de repetição somente nas seguintes circunstâncias:

- Dores de garganta causadas por tonsilite aguda
- Episódios de dor de garganta são incapacitantes e impedem as atividades cotidianas
- Sete ou mais tonsilites bem documentadas, clinicamente significativas e tratadas adequadamente no ano anterior, ou
- Cinco ou mais episódios nos últimos dois anos, ou
- Três ou mais episódios nos últimos três anos

Síndrome da apnéia obstrutiva do sono

Na síndrome da apnéia obstrutiva do sono (SAOS), as crianças apresentam um grau variável de obstrução de via aérea alta geralmente secundária à hipertrofia adenotonsilar. Isto pode ser evidenciado durante o dia como respiração oral ruidosa (“pesada”) mas geralmente fica mais evidente quando a criança dorme. O tônus muscular reduzido durante o sono juntamente com hipertrofia adenotonsilar causa obstrução da via aérea superior e algumas vezes, completa oclusão da via aérea. Os pais irão observar roncos e então periodicamente apnéia obstrutiva evidenciada por movimentos tóraco-abdominais, mas sem fluxo de ar. Estes episódios podem ocorrer frequentemente durante a noite e as apnéias podem durar vários segundos em cada ocasião. A obstrução causa um certo grau de despertar e a criança então volta a ter uma via aérea patente, porém ainda comprometida.

Estes episódios repetidamente levam a uma alteração do sono, com comprometimento da qualidade do sono, sonolência diurna e

desempenho escolar prejudicado. Em casos graves, a SAOS pode levar a episódios relativamente prolongados de hipoxemia e hipercarbia, podendo chegar à hipertensão pulmonar e *cor pulmonale*.

Outras indicações

Mesmo que os casos de ***malignidade*** das tonsilas em pediatria sejam raros, considere a tonsilectomia com avaliação histológica em crianças com assimetria tonsilar importante. Malignidade está geralmente associada à linfadenopatia cervical e/ou alterações hematológicas.

Halitose pode ocorrer pelo acúmulo de restos alimentares dentro das criptas tonsilares, entretanto a halitose é mais comumente causada por doença gengival. Halitose tonsilar geralmente pode ser controlada com orientações e enxague bucal. Entretanto, em casos severos em que a vida social da criança está sendo afetada, a tonsilectomia pode ser considerada.

Avaliação perioperatória

Saúde geral

Nenhuma investigação perioperatória é necessária em uma criança previamente hígida que irá ser submetida à tonsilectomia por infecções de repetição. Investigações devem ser direcionadas a áreas relevantes, particularmente discrasias sanguíneas. Para a maioria das crianças um exame pré-operatório de tipagem sanguínea não é necessário; entretanto isto depende muito dos protocolos e recomendações locais.

Indicações para tonsilectomia

Crianças que vão ser submetidas à tonsilectomia (com ou sem adenoidectomia) por SAOS tem maior risco de complicações pós-operatórias. A avaliação consiste no cálculo da gravidade da SAOS. Em crianças de baixo risco, pode ser apenas uma avaliação clínica. Oximetria de noite inteira ou polissonografia deve ser realizada quan-do a criança preencher um ou mais dos critérios abaixo:

- < 2 anos de idade
- <15kg
- Baixo ganho de peso (peso abaixo do quinto percentil para a idade)
- Obesidade
- Comorbidade significativa
  - Paralisia cerebral severa
  - Doença neuromuscular moderada à severa
  - Alterações craniofaciais
  - Doenças de acúmulo ou armazenamento
  - Cardiopatias congênitas
  - Doenças pulmonares crônicas

Estas crianças juntamente com as crianças com formas graves de SAOS ou alterações eletrocardiográficas estão mais propensas a complicações pós-operatórias e a precisarem de admissão em UTI no pós-operatório.

Tonsilectomia (Amigdalectomia)

Existem várias técnicas de tonsilectomia e hemostasia. Geralmente são divididos em "a quente" (utilizando algum tipo de eletrocautério) e "a frio" (utilizando instrumentos cirúrgicos tradicionais e suturas) (*Figura 3)*.

A literatura sugere que as técnicas "a quente", utilizando dissecção com cautério, podem ter uma taxa maior de hemorragia pós operatória, porém oferecem outros benefícios como menor sangramento no intraoperatório.

Para a seguinte descrição de tonsilectomia, a técnica "a frio" é descrita utilizando dissecção tradicional seguida por hemostasia utilizando ligadura com fios de sutura.

- Após a indução anestésica, o paciente é colocado em posição supina na mesa cirúrgica com o pescoço em extensão e um coxim sob os ombros
- Escolha o tamanho adequado de lâmina para o abridor de boca Boyle Davis para retrair a língua e expor a orofaringe *(Figuras 3, 4, 5)*
- O abridor de boca tem protetores de borracha para os dentes (estes podem ser adaptados cortando pedaços de tubos de borracha flexível) que pode ser removido em pacientes edêntulos para evitar que o abridor escorregue na gengiva *(Figura 4)*
- Drafton (Draffin) rods são posicionados para suspender e estabilizar o abridor de boca *(Figuras 3 e 6)*

Figura 3: Instrumentos básicos para a realização de uma tonsilectomia: Drafton rods (ou Draffin rods para suspensão do abridor de boca) (1); Cautério bipolar (2); Fios de seda (para sutura) (3); Lâminas para abridor de boca Boyle Davis (4); Abridor de boca Boyle Davis (5); "Apertador de nó" (6); Retrator de pilar (7); Dissector de tonsila (8); Pinça Burkitt reta (9); Pinça Negus curva (10); Pinça para preensão de tonsila de Luc (11)

Figura 4: Abridor de boca Boyle Davis e gazes para tonsila; no abridor de boca foi adaptado um protetor de borracha para os dentes

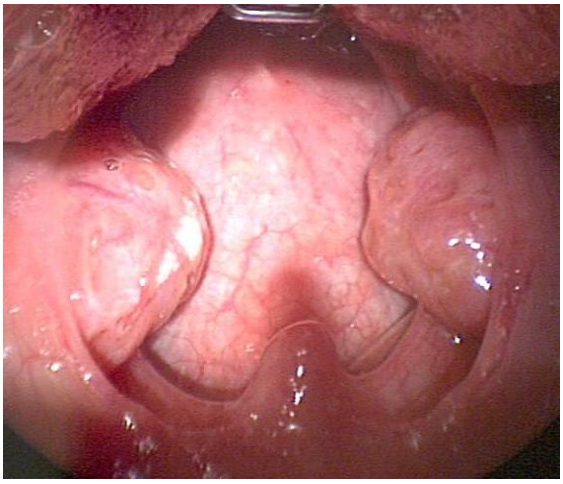

Figura 5: Visão das tonsilas e orofaringe após o posicionamento do abridor de boca de Boyle Davis

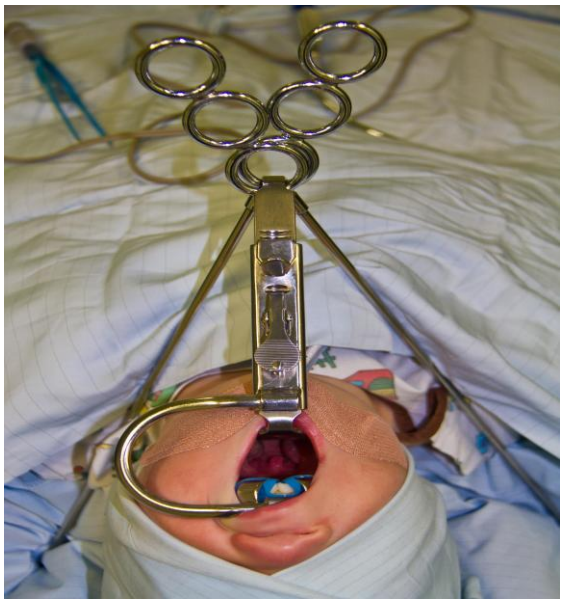

Figura 6: Abridor de boca de Boyle Davis posicionado, suspenso e mantido estável pelos Drafton (Draffin) rods

- A tonsila é pinçada e tracionada para a linha média *(Figuras 7 e 8)*
- Tesouras são utilizadas para seccionar a mucosa do pilar anterior *(Figuras 9 e 10)*. Uma incisão muito lateral pode resultar em um pilar anterior residual muito reduzido e tem a tendência de causar desconforto adicional no pós-operatório
- A cápsula da tonsila é identificada *(Figura 10)*

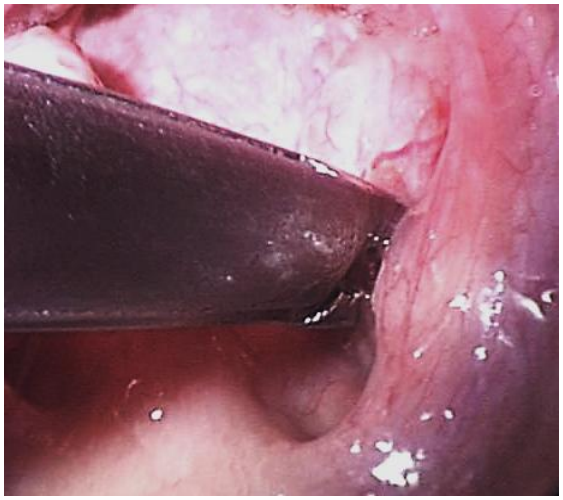

Figura 7: Preensão da tonsila direita com pinça adequada

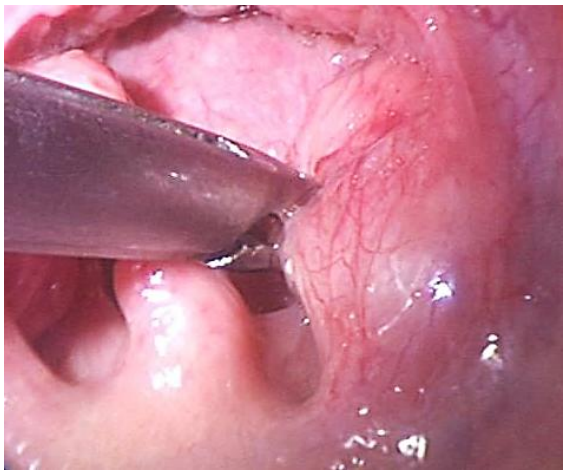

Figura 8: Tração medial da tonsila de modo a evidenciar a borda lateral da mesma profundamente à prega do palato-glosso

Figura 9: Local da incisão inicial

Figura 10: Amplie a incisão inicial de forma a expor a borda lateral da tonsila dissecando com a tesoura

- Um dissector de tonsila é utilizado para separar as fibras musculares lateralmente à tonsila *(Figura 11)*. Este processo geralmente é feito de superior para inferior. Manter a tonsila tracionada medialmente facilita o processo

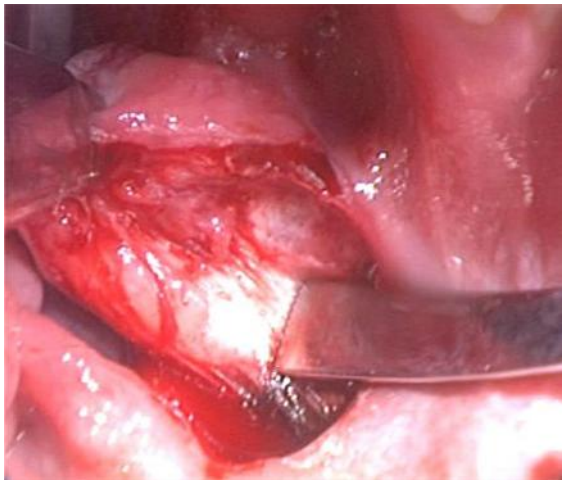

Figura 11: Mantendo tração medial, o dissector de tonsila é utilizado para afastar lateralmente as fibras musculares, separando-as da tonsila

- À medida que a dissecção progride inferiormente, a tonsila acaba ficando presa apenas pelo pedículo vascular no sulco tonsilo-lingual. Este pedículo vascular é então pinçado com pinça hemostática curva *(Figura 12)*

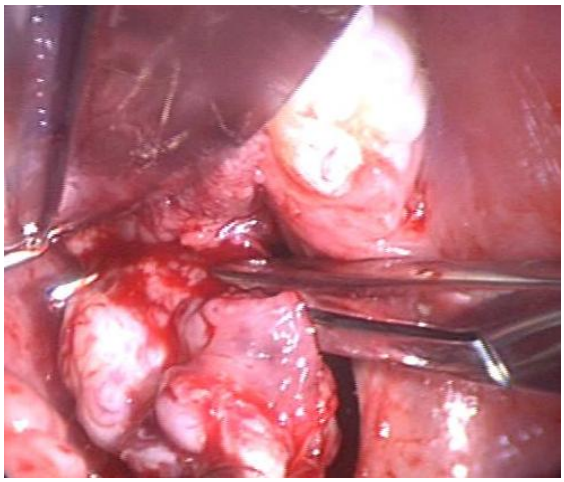

Figura 12: O pedículo vascular é pinçado inferiormente utilizando pinça hemostática curva (pinça Negus curva)

- O pedículo vascular é ligado utilizando fio de seda ou linho e o "apertador de nó", e a tonsila é removida *(Figura 13)*

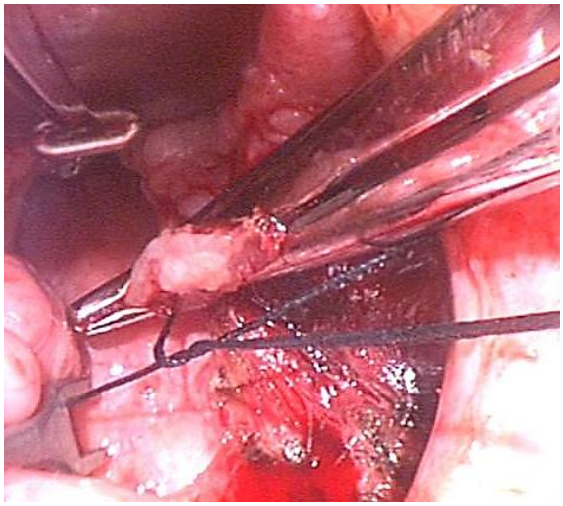

Figura 13: Após a retirada da tonsila, o pedículo vascular é ligado com fio de seda ou linho e um "apertador de nó" (canto inferior esquerdo da foto)

- A fossa tonsilar é comprimida utilizando uma compressa de gaze *(Figura 14)*
- O processo é repetido contra lateralmente

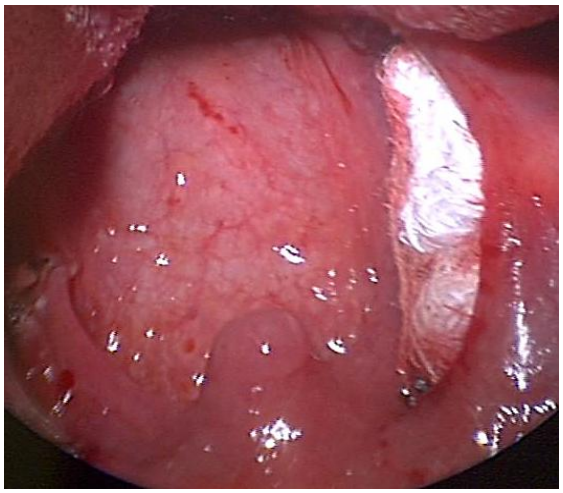

Figura 14: Fossa tonsilar tamponada com compressa de gaze

- Cada fossa tonsilar é revisada, a gaze utilizada para o tamponamento é removida e o sangramento é avaliado. Sangramentos menores provenientes do

músculo e pequenos vasos param espontaneamente. Vasos sangrantes maiores são pinçados com pinças hemostáticas retas e uma leve tração é aplicada para elevar o vaso da fossa tonsilar *(Figura 15)*.

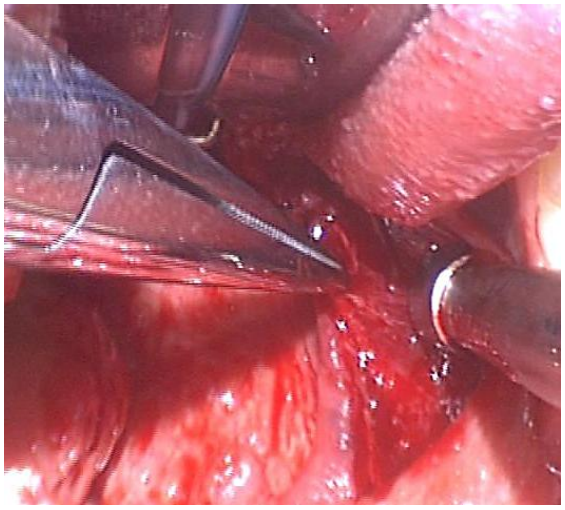

Figura 15: O vaso é pinçado com pinça hemostática reta

- O vaso é então novamente pinçado com pinça curva logo abaixo da ponta da pinça hemostática reta *(Figura 16)*. Esta técnica facilita a ligadura do vaso de maneira semelhante à utilizada no pedículo vascular do polo inferior

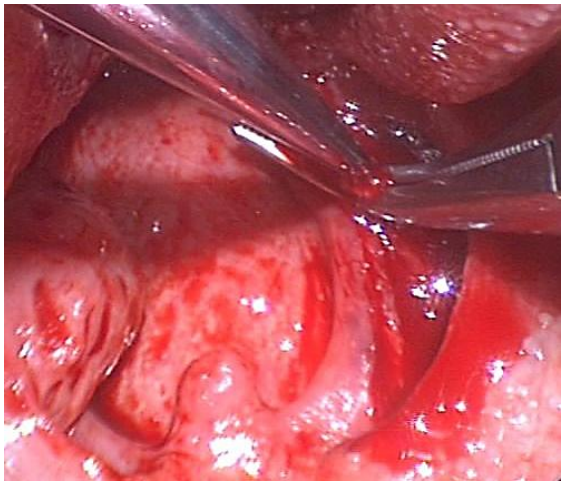

Figura 16: Delicada tração na pinça reta elevando o vaso da fossa tonsilar de forma a permitir novo pinçamento com pinça hemostática curva

- Este processo continua até a obtenção de hemostasia adequada. Cautério bipolar, se disponível, pode ser utilizado para facilitar a hemostasia. Caso um cautério monopolar seja utilizado, tome cuidado para evitar queimaduras nos lábios
- A tensão no abridor de boca é então relaxada por um curto período para que eventuais pontos de sangramento possam se tornar aparentes
- A nasofaringe é aspirada para evitar acúmulo de coágulos
- Analgesia pós operatória é prescrita
- Em geral antibióticos não são necessários

Complicações

Extubação acidental

Cuidado ao remover o abridor de boca para que o tubo não fique preso no mesmo, causando extubação acidental durante a retirada do abridor de boca *(Figura 17)*. Para evitar que o tubo fique preso à lâmina do abridor de boca fita adesiva pode ser passada ao redor do sulco da lâmina, onde o tubo pode ficar preso

Figura 17: Foto ilustrando um tubo endotraqueal preso ao abridor de Boyle Davis causando extubação acidental durante a retirada do abridor no fim do procedimento

Sangramento

Falhas em conter o sangramento com suturas ou cautério podem ocorrer durante a cirurgia ou como uma hemorragia pós operatória primária ou secundária. Pode ser necessário suturar o pilar anterior no posterior após o tamponamento da fossa tonsilar com Surgicel. É importante passar a sutura através do Surgicel para evitar que o mesmo se desloque e seja aspirado. Caso Surgicel não esteja disponível, uma gaze cirúrgica convencional pode ser utilizada para tamponamento e ser suturada na fossa tonsilar por alguns dias antes de ser removida.

Hemorragias pós-operatórias primárias

Podem ocorrer durante a cirurgia quando uma ***discrasia sanguínea*** não foi identificada previamente. Tratamento deve ser direcionado para a causa; transfusão de plasma fresco congelado ou drogas prócoagulantes podem ser necessárias. Reposição de fluidos deve ser iniciada e o tamponaento da fossa tonsilar pode ser necessário por períodos prolongados.

Hemorragias pós-operatórias secundárias

Estas ocorrem mais comumente (aproximadamente 5% das crianças) e podem ocorrer até 10 dias após a cirurgia. Redução da ingesta via oral devido à dor e infecções podem estar relacionadas. Caso o sangramento pare espontaneamente, a criança deve ser observada no hospital pois pode preceder um sangramento de maior gravidade. Se o sangramento persiste após medidas conservadoras e hidratação venosa, a criança deve ser levada ao centro cirúrgico. Antibióticos em geral são prescritos pelo risco presumido de infecção.

Comprometimento respiratório

Crianças com SAOS tem maior risco de complicação após a tonsilectomia. Obstrução da via aérea no pós operatório pode ser manejada com cânulas nasofaríngeas. Raramente, edema pulmonar pode ocorrer. O paciente então deve ser encaminhado para unidade de terapia intensiva com pressão positiva na via aérea.

Otalgia e dor de garganta

Os pacientes podem ter dor intensa, odinofagia e otalgia referida. A dor mais intensa costuma ocorrer entre os dias 5 e 6. Analgesia regular com paracetamol e anti-inflamatórios costuma ser suficiente.

Leitura recomendada

- Clarke RW. 2007. As causas e consequências da apneia obstrutiva do sono em crianças. (The causes and effects of obstructive sleep apnoea in children). In Graham JM, Scadding GK and Bull PD ed. *Pediatric ENT*. 2007. Springer, New York, pp 141-151.
- Robb PJ, Bew S, Kubba H, Murphy N, Primhak R, Rollin A-M and Tremlett M. 2009. Tonsilectomia e Adenoidectomia em Crianças com Distúrbios Respiratórios do Sono: Consenso Britânico Multidisciplinar (Tonsillectomy and Adenoidectomy in Children with Sleep-Related Breathing Disorders: Consensus Statement of a UK Multidisciplinary Working Party). *Ann R Coll Surg Engl.* 2009 July; 91(5): 371–373.
- Royal College of Surgeons of England. 2005. Auditoria Nacional Prospectiva de Tonsilectomias (*National Prospective Tonsillectomy Audit).* Royal College of Surgeons of England, London.
- Scottish Intercollegiate Guidelines Network. 2010. Diretriz 117: Manejo da dor de garganta e indicações para tonsilectomia (Guideline 117: Management of sore throat and indications for tonsillectomy). Scottish Intercollegiate Guidelines Network, Edinburgh.

***Atlas de Acesso Aberto* – capítulo sobre Tonsilotomia:**

https://vula.uct.ac.za/access/content/group/ba5fb1bd-be95-48e5-81be-586fbaeba29d/Tonsillotomy%20_partial_%20and%20complete%20tonsillectomy%20surgical%20technique.pdf

Como citar este capítulo

Grainger J, Jonas N. (2012). Paediatric tonsillectomy. In *The Open Access Atlas of Otolaryngology, Head & Neck Operative Surgery*. Retrieved from https://vula.uct.ac.za/access/content/group/ba5fb1bd-be95-48e5-81be-586fbaeba29d/Paediatric%20Adenoidectomy.pdf

Tradução para o português

Ariana Braga Gomes
Otorrinolaringologia pediátrica
Hospital e Maternidade Jaraguá
Jaraguá do Sul, SC, Brasil
arianaotorrino@gmail.com

Autor

Joe Grainger FRCS, DCH, MedSci
Cirurgião Otorrinolaringologista Pediátrico Titular
Hospital Infantil de Birmingham
Birmingham
Reino Unido
joe.grainger@btinternet.com

Autor e Editor da Seção Pediátrica

Nico Jonas MBChB, FCORL, MMed
Otolaringologista pediátrico
Hospital Addenbrooke
Cambridge, Reino Unido
nico.jonas@gmail.com

Editor

Johan Fagan MBChB, FCS(ORL), MMed
Professor Emérito e Ex-Presidente
Divisão de Otolaringologia
Universidade da Cidade do Cabo
Cidade do Cabo, África do Sul
johannes.fagan@uct.ac.za

THE OPEN ACCESS ATLAS OF OTOLARYNGOLOGY, HEAD & NECK OPERATIVE SURGERY
www.entdev.uct.ac.za

The Open Access Atlas of Otolaryngology, Head & Neck Operative Surgery by Johan Fagan (Editor) johannes.fagan@uct.ac.za is licensed under a Creative Commons Attribution - Non-Commercial 3.0 Unported License