TRATAMENTO DA RÂNULA E EXÉRESE DA GLÂNDULA SALIVAR SUBLINGUAL

Johan Fagan

A colecção extraglandular e extraductal de saliva ao nível do pavimento da cavidade bucal com origem na glândula sublingual é denominada ***rânula***. Excepcionalmente poderá resultar da lesão do ducto da glândula submandibular (GSM). Tratase de um pseudoquisto, pois não possui verdadeiro revestimento epitelial. Classicamente apresentase como uma tumefacção mole no pavimento da boca (*Figura 1*). O termo *rânula* deriva da palavra latina para "rã" (*rana*) porque o quisto assemelha-se ao ventre de uma rã.

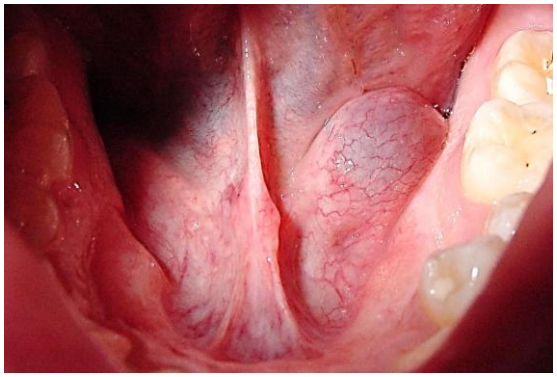

Figura 1: Rânula no pavimento da boca

Uma ***rânula mergulhante*** extende-se ao triângulo submandibular do pescoço através de um ponto fraco no músculo milohioideu ou, mais raramente, por trás do bordo posterior deste músculo (*Figura 2*).

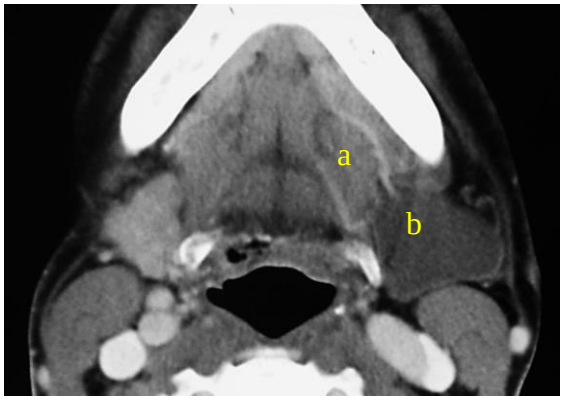

Figura 2: Rânula mergulhante: componentes oral (a) e cervical (b)

A rânula poderá ainda ter um trajecto posterior ao longo dos planos para o espaço parafaríngeo (*Figura 3*).

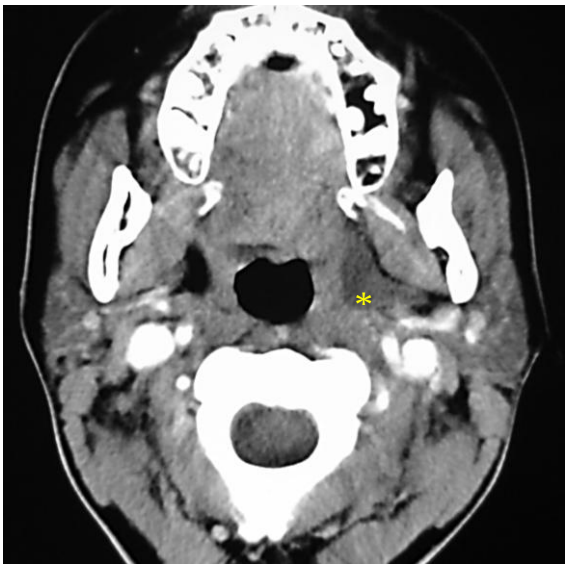

Figura 3: Extensão da rânula ao espaço parafaríngeo, adjacente ao músculo pterigoideu interno*

O tratamento de uma rânula é controverso e poderá incluir a sua marsupialização, exérese da glândula sublingual, exérese da rânula com ou sem exérese da glândula sublingual, ou ainda escleroterapia. A exérese da glândula sublingual é a "chave" para minimizar a recorrência desta patologia.

Anatomia cirúrgica

As ***glândulas sublinguais*** são glândulas salivares pares de localização submucosa na porção anterior do pavimento da boca, anteriormente aos ductos submandibulares e sobre os músculos milohioideu e genihioideu *(Figuras 4,5,6)*. As glândulas fazem a sua drenagem através de 8 a 20 ductos excretores de Rivinus para o ducto da GSM e também de forma directa para a boca, numa elevação mucosa em forma de crista denominada carúncula, formada pela

própria glândula e que se encontra de cada lado do freio da língua *(Figuras 5 & 6)*.

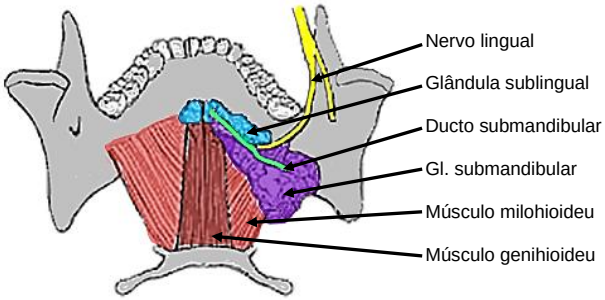

Figura 4: Vista superior, intraoral da GSM, ducto, nervo lingual e músculos milohioideu e genihioideu

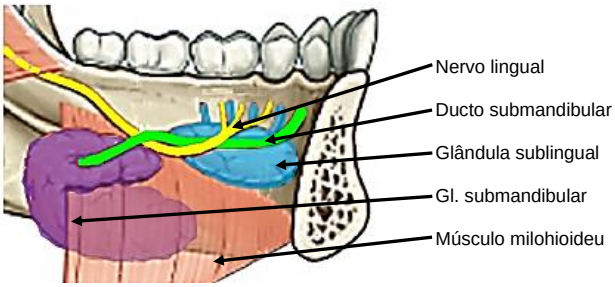

Figura 5: Vista intraoral da glândula sublingual esquerda com os ductos de Rivinus, GSM e o seu ducto, nervo lingual e músculo milohioideu

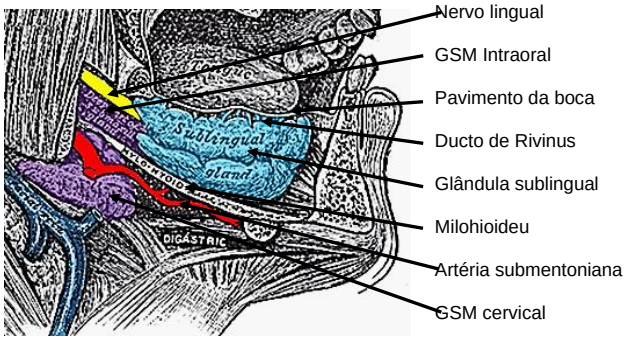

Figura 6: Vista da glândula sublingual direita

O ***nervo lingual*** atravessa a região lateral do pavimento da boca profundamente ao ducto submandibular. Na região anterior do pavimento bucal o nervo encontra-se posterior ao ducto *(Figuras 4 & 5)*.

O ***ducto submandibular*** está localizado imediatamente abaixo da mucosa das regiões anterior e lateral do pavimento bucal e abre na cavidade oral de cada lado do freio lingual *(Figuras 4 & 5)*.

As ***veias raninas*** são visíveis na superfície ventral da língua e acompanham o nervo hipoglosso *(Figura 7)*.

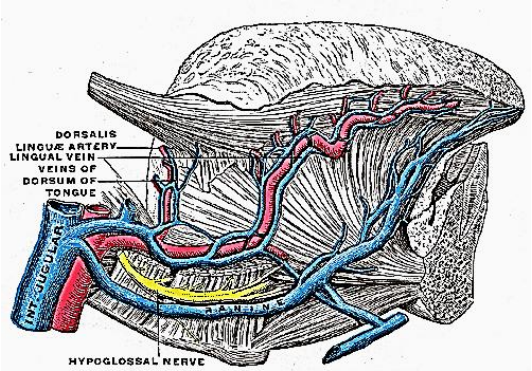

Figura 7: XII par craniano rodeado pelas veias raninas

A ***anatomia cirúrgica da GSM e do triângulo submandibular*** serão descritas em pormenor no capítulo "Exérese da glândula submandibular".

Protocolo cirúrgico

A descrição que se segue aplica-se à exérese de uma rânula simples e da glândula sublingual, ou de uma rânula mergulhante.

Anestesia

É administrado um antibiótico de largo espectro durante 24 horas. Durante a exérese de uma rânula mergulhante o anestesiologista deverá evitar o relaxamento muscular, uma vez que os movimentos do lábio inferior permitem monitorizar a estimulação cirúrgica do ramo marginal do facial.

Posicionamento e preparação do campo operatório

O doente é colocado em posição supina com o pescoço em extensão. Procede-se à desinfecção da pele da região anterior do pescoço e parte inferior da face. Os panos são colocados de modo a que a boca e região superior do pescoço permaneçam expostos. Procede-se à abertura da boca com um afastador autoestático. A extremidade anterior da língua é traccionada com uma sutura de seda de modo a expor a região anterior do pavimento bucal.

Exérese da rânula não complicada (Figura 1)

Efectua-se uma incisão na mucosa sobre a rânula com o cuidado de não atingir a sua parede. Identifica-se o plano de dissecção submucoso ao longo da parede da rânula. Utilizando dissecção romba e cortante procede-se à remoção do quisto com o cuidado de não lesar o ducto submandibular ou o nervo lingual. Se ocorrer lesão do ducto submandibular este deverá ser mobilizado e translocado para a região lateral do pavimento bucal, atravessando uma incisão realizada na mucosa desta região. É fixado nesta posição através da sutura da parede do ducto à mucosa oral *(Figura 8)*.

Exérese da glândula sublingual

A glândula sublingual é surpreendentemente longa e encontra-se anterior ao ducto submandibular, subjacente à mucosa na região anterior do pavimento da boca. Pode ser removida através de electrocauterização ou dissecção romba *(Figura 9)*. O ducto submandibular e o nervo lingual são as estruturas em risco durante este procedimento *(Figura 10)*.

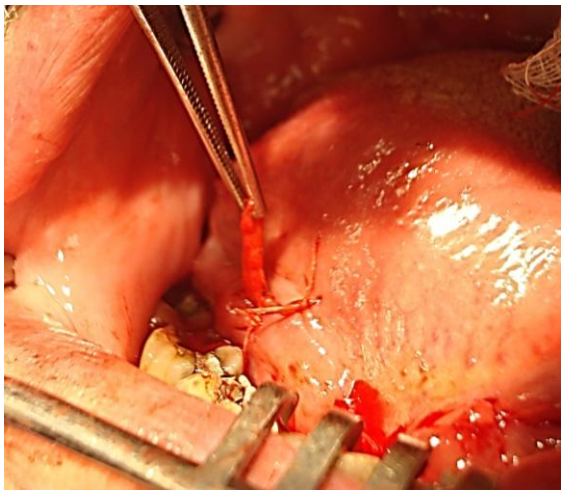

Figura 8: Transposição do ducto submandibular para a região lateral do pavimento bucal e sutura do mesmo à mucosa com fio absorvível

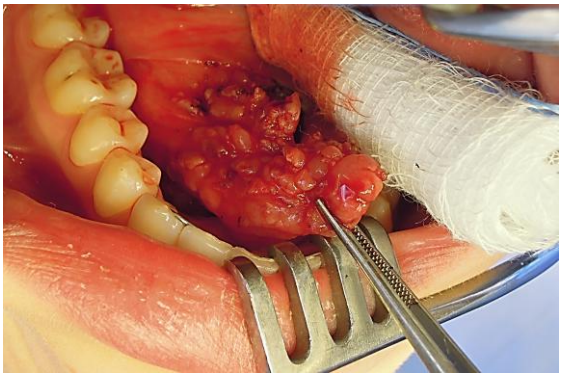

Figura 9: Glândula sublingual

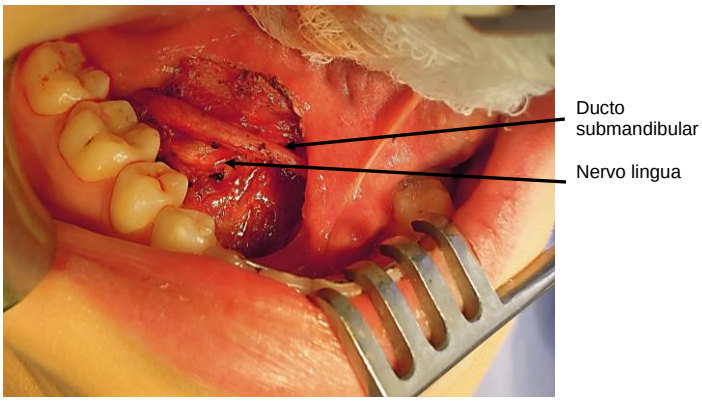

Figura 10: Ducto submandibular e o nervo lingua

Exérese de rânula mergulhante

Enquanto um ranula mergulhando pode resolver simplesmente extirpar a glândula salivar sublingual, alguns cirurgiões preferem também para extirpar o ranula.

Os leitores deverão consultar a anatomia cirúrgica no *capítulo exérese da glandula submandibular*, uma vez que a maior parte da dissecção é idêntica. Efectua-se uma incisão horizontal sobre uma prega cutânea, pelo menos 3 cm abaixo da mandíbula ou ao nível do osso hióide, prolongando-se anteriormente desde bordo anterior do músculo esternocleidomastoideu. Esta incisão deve atravessar pele, tecido celular subcutâneo e platisma. A veia facial comum e as veias faciais anteriores são posteriormente identificadas e se necessário laqueadas para permitir o acesso à glândula. A rânula pode ser identificada na região anterior do triângulo submandibular *(Figura 11)*.

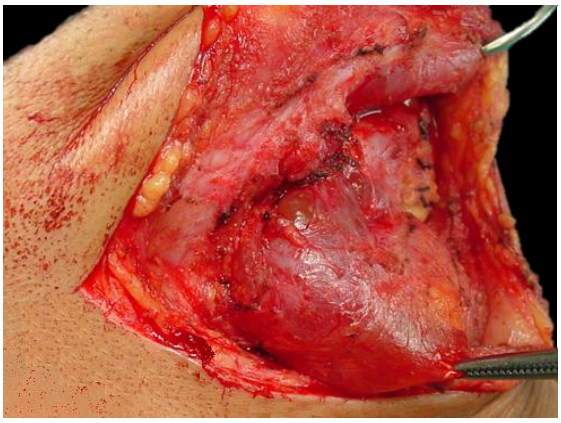

Figura 11: Rânula mergulhante na região cervical direita

O ventre anterior do músculo digástrico é indentificado e tracionado anteriormente. O músculo milohioideu é identificado profundamente e atrás do ventre anterior do digástrico *(Figura 12)*.

O cirurgião poderá necessitar de mobilizar e ressecar a GSM para obter um melhor acesso *(Figura 13)*.

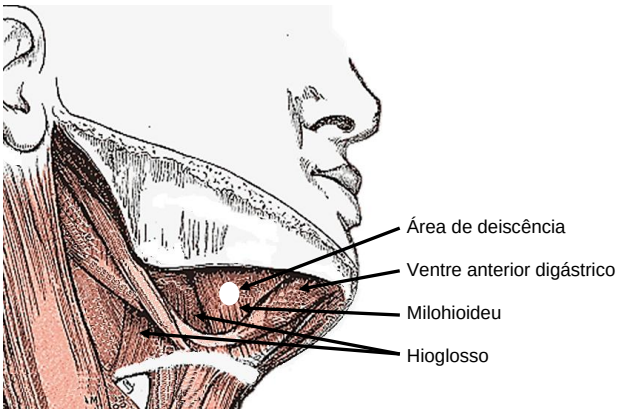

Figura 12: Músculos observados após exérese da GSM e área de deiscência no músculo milohioideu que é atravessada por uma rânula mergulhante no seu trajecto para o pescoço

Figura 13: GSM mobilizada para melhor exposição da rânula mergulhante

A rânula é separada por dissecção cortante ou romba dos músculos circundantes e da GSM posteriormente. É dissecada até ao seu orifício de deiscência no músculo milohioideu, podendo, mais raramente, atravessar o pavimento da boca por trás deste músculo. O cirurgião completa o procedimento por via transoral, incluindo a exérese da glândula sublingual.

No caso da GSM poder ser preservada, deverá testar-se o ducto submandibular para avaliar a necessidade de fazer a sua translocação.

A solução de continuidade criada na mucosa do pavimento bucal é encerrada com sutura absorvível e a região cervical é encerrada por camadas após colocação de um dreno de vácuo.

Comente

O autor não marsupializa ou elimina ranulas, mas simplesmente excisa a glândula salivar sublingual. Com a ranúnica, ele também aspira a bolsa na cirurgia para acelerar sua resolução e evitar que ela se infeccione. (Patel MR, Deal AM, Shockley WW. Oral and plunging ranulas: What is the most effective treatment? *Laryngoscope*. 2009;119(8):1501–9)

Como citar este capítulo

Fagan JJ. (2011). Ranula and sublingual salivary gland excision. In *The Open Access Atlas of Otolaryngology, Head & Neck Operative Surgery*. Retrieved from https://vula.uct.ac.za/access/content/group/ba5fb1bd-be95-48e5-81be-586fbaeba29d/Ranula%20and%20sublingual%20salivary%20gland%20excision.pdf

Tradução para Português

João Subtil
Teresa Matos
Assistentes do Departamento de Otorrinolaringologia do Hospital Cuf Descobertas
R. Mário Botas (Parque das Nações)
1998-018 Lisboa
dr.joao.subtil@gmail.com

Autor e Editor

Johan Fagan MBChB, FCS (ORL), MMed
Emeritus Professor
Departamento de Otolaringologia
Universidade da Cidade do Cabo
África do Sul
johannes.fagan@uct.ac.za

THE OPEN ACCESS ATLAS OF OTOLARYNGOLOGY, HEAD & NECK OPERATIVE SURGERY
www.entdev.uct.ac.za

The Open Access Atlas of Otolaryngology, Head & Neck Operative Surgery by Johan Fagan (Editor) johannes.fagan@uct.ac.za is licensed under a Creative Commons Attribution - Non-Commercial 3.0 Unported License