SUBMAXILECTOMÍA

Johan Fagan

La exéresis de la glándula submaxilar (GSM) puede deberse a diversos motivos: sialoadenitis crónica, sialoectasias, sialolitiasis, tumores benignos y malignos, o como parte de un vaciamiento cervical. Sin embargo, es probable que el uso de la sialendoscopia reduzca la frecuencia de la extirpación de la GSM en los casos de sialolitiasis.

Las principales preocupaciones para el paciente son la cicatriz postquirúrgica, así como la lesión de los nervios marginales mandibulares, linguales e hipoglosos.

Anatomía quirúrgica

La ***GSM*** tiene un componente oral y un componente cervical. Se encuentra situada alrededor del margen libre posterior del músculo milohioideo, que forma el "díafragma" de la boca y separa los componentes cervical y oral de la glándula. La GSM está situada principalmente en el triángulo submandibular (Nivel 1b) del cuello. El componente oral se extiende una cierta distancia a lo largo del conducto submandibular inmediatamente profundo a la mucosa del suelo de la boca *(Figura 1)*. Y se abre cerca de la línea media en el suelo anterior de la boca.

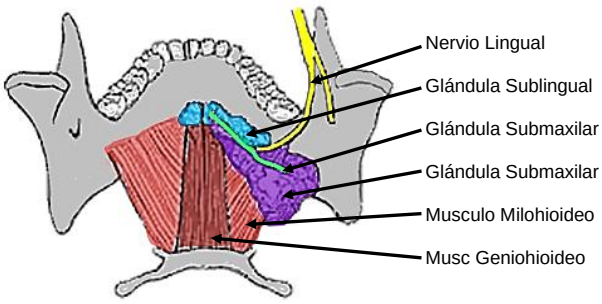

Figura 1: Visión intraoral, superior de la GSM, ducto, nervio lingual y músculos milohioideo y geniohioideo

La parte cervical de la glándula se encuentra inmediatamente profunda al platisma, y va a ser encapsulada por la inversión de la fascia cervical profunda.

El ***músculo digástrico*** forma los límites anteroinferior y posteroinferior del triángulo submandibular *(Figura 2)*. Es una referencia quirúrgica importante ya que no hay estructuras importantes laterales al músculo. La arteria facial emerge inmediatamente medial a la parte posterior del digástrico, y el XII par craneal corre inmediatamente profundo al tendón del musculo digástrico.

El ***músculo milohioideo*** es un músculo plano unido en la línea milohioidea en la cara interna de la mandíbula, al cuerpo del hueso hioides y al musculo opuesto a través de un rafe medio *(Figuras 1, 2, 4, 8)*. Es una estructura clave durante la exéresis de la GSM, ya que forma el suelo de la boca, y separa la porción cervical de la parte oral de la GSM. Es importante para el cirujano saber que no hay estructuras vasculares o neurológicas reseñables, superficiales al milohioideo; El nervio lingual y el XII par craneal son ambos profundos al músculo.

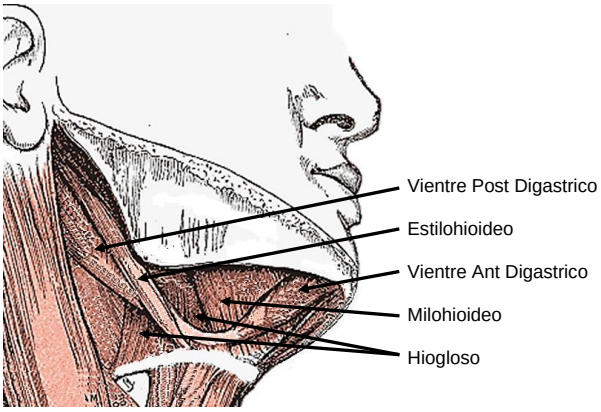

Figura 2: Músculos encontrados durante la exéresis de la GSM

La ***rama marginal*** está en riesgo de lesión durante la cirugía, ya que transcurre dentro

de la inversión de la fascia cervical profunda que recubre la glándula, y es posible encontrarla hasta 3cms por debajo de la rama de la mandíbula. Comprenderá hasta 4 ramas en paralelo. Cruzará la arteria y la vena facial antes de ascender para inervar el músculo depresor angular del labio inferior *(Figura 3).* Con el fin de minimizar el riesgo de lesión del nervio, se debe realizar la incisión en piel y el platisma al menos 3 cm por debajo de la mandíbula, e incidir la fascia que recubre la GSM justo por encima del hioides y hacer una resección subcapsular de la GSM.

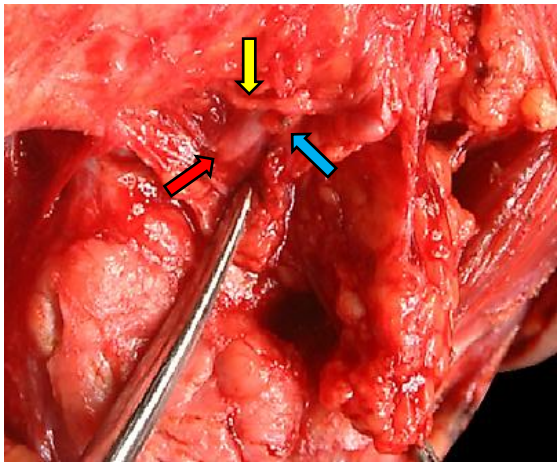

Figura 3: Se observa el nervio marginal (flecha amarilla) cruzando la arteria facial (flecha roja) y la vena ligada (flecha azul)

El ***nervio lingual*** es un nervio grande y plano que recorre el suelo de la boca en su porción lateral por encima de la GSM y envía las fibras nerviosas secretoras al ganglio submandibular que inerva la GSM *(Figuras 1 y 4).* Es posible visualizarlo durante la exéresis de la GSM cuando ésta se retrae inferiormente y el milohioideo se retrae anteriormente.

El ***nervio hipogloso (XIIn)*** entra en el triángulo submandibular, posteroinferior y medial al hueso hioides, cruza el triángulo submandibular en dirección anterosuperior y sale en la boca detrás del músculo milohioideo. Atraviesa la pared medial del triángulo submandibular, donde reposa sobre el músculo hiogloso *(Figura 5).*

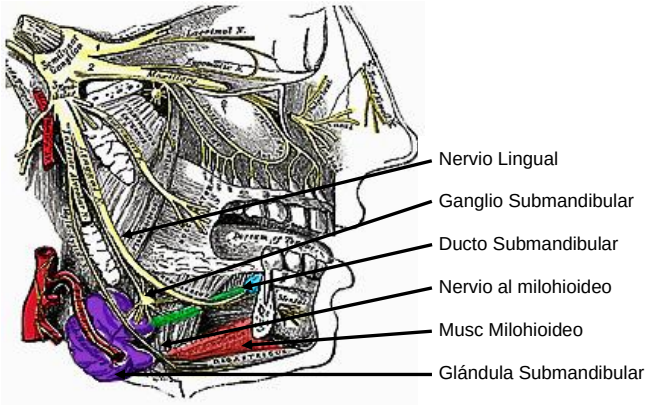

Figura 4:Vemos el ganglio submandibular, el nervio al milohioideo y cómo el nervio lingual pasa alrededor del conducto

El XII par craneal está cubierto por una fina capa de fascia, distinta de la cápsula de la GSM, y se encuentra rodeado de las delgadas ***venas ranínas*** que se rasgan fácilmente en la cirugía *(Figura 5).*

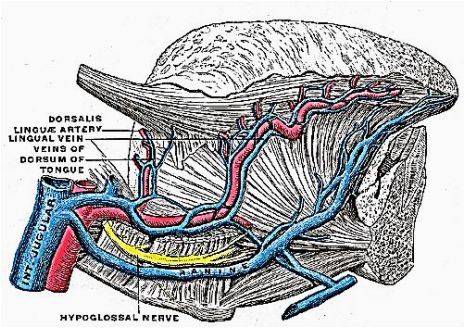

Figura 5: XII par cruzando el músculo hiogloso acompañado de las venas raninas

El ***nervio para el milohioideo*** es una rama de V3 *(Figuras 4 y 6),* e inerva el músculo milohioideo y el vientre anterior del digástrico. Generalmente no se busca ni se conserva en la cirugía. Sin embargo, cuando disecamos con bisturí monopolar para movilizar el GSM fuera del músculo milohioideo, la contracción del milo-hioideo y del vientre anterior del digástrico serán consecuencia de la estimulación de este nervio.

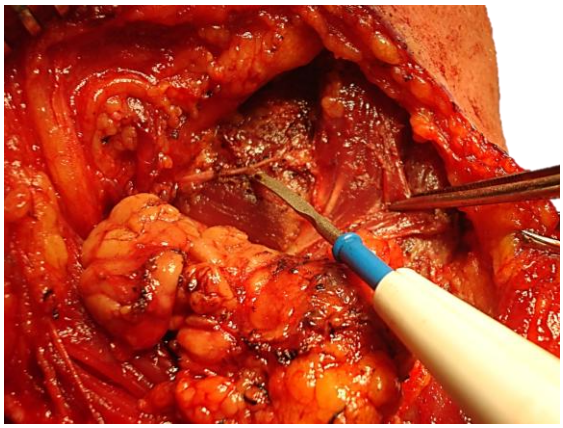

Figura 6: Monopolar señalando el nervio del milohioideo cruzando el músculo milohioideo

Durante la exéresis de la GSM vamos a encontrar la ***vena facial común, facial (anterior) y raninas*** *(Figuras 5 y 7).*

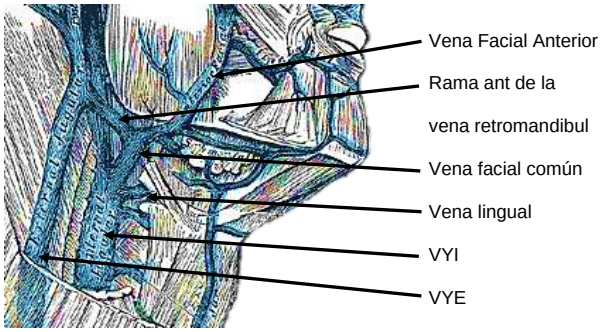

Figura 7: Venas de la cabeza y el cuello

Durante la extirpación de la GSM podremos identificar la ***arteria facial***. Esta entra en el triángulo submandibular desde atrás del vientre posterior del digástrico y del hueso hioides, a través de la superficie posteromedial de la GSM, y reaparece en el parte superior de la GSM donde se une a la vena facial para cruzar la mandíbula *(Figuras 3 y 8).* Algunas ramas anteriores entran en el GSM y tienen que ser divididas si el cirujano elige preservar la arteria durante la resección de la GSM, en aquellos casos en los que se planifica un colgajo miomucoso de bucinador *(Figuras 8 y 9).*

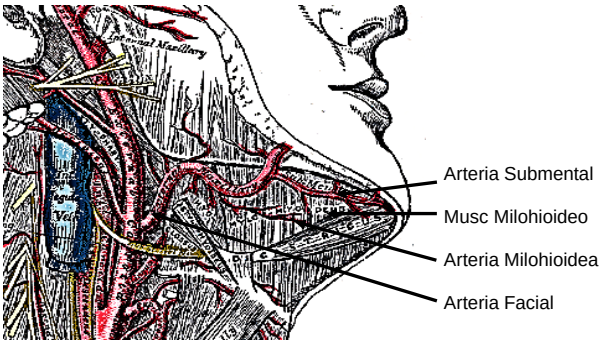

Figura 8: La arteria facial surge por detrás del vientre posterior del digástrico (extraído), y da lugar a unas pocas ramas, incluyendo la arteria submental

El colgajo submental se basa en la ***rama submental*** de la arteria facial que discurre a lo largo del margen interno inferior de la mandíbula *(Figuras 8).*

Cuando elevemos la GSM de la superficie lateral del milohioideo, vamos a visualizar la ***arteria y la vena milohioideas*** *(Figuras 8 y 9).* La primera de éstas será rama de la arteria alveolar inferior, apareciendo justo antes de que entre en el agujero mandibular, cruce el milohioideo y desaparezca anteriormente por detrás del digástrico. Tiene conexiones con la arteria submental y por un defecto en el milohioideo, con la arteria sublingual en el suelo de la boca.

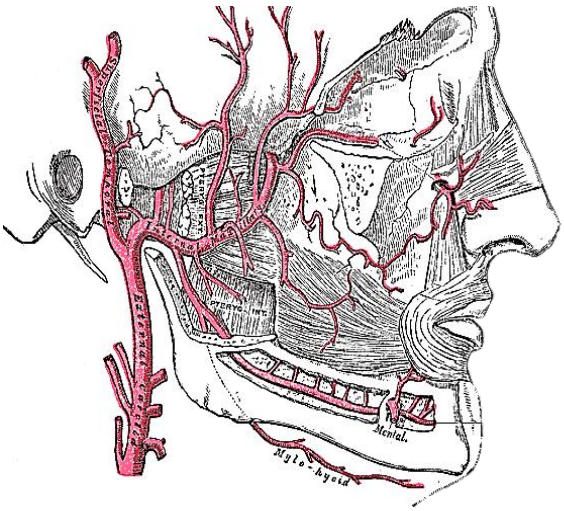

Figura 9: Arteria Milohioidea

Pasos quirúrgicos

Anestesia

El anestesista debe evitar la relajación muscular, ya que es útil para controlar el movimiento del labio inferior si el nervio marginal se irrita quirúrgicamente.

Posicionamiento y colocación de paños

El paciente se coloca decúbito supino con el cuello extendido y la cabeza girada hacia el lado opuesto. La piel de la región anterior del cuello y la de la región inferior de la cara se esteriliza. La colocación de paños se realiza de tal manera que el labio inferior, el borde inferior de la mandíbula y la parte superior del cuello queden expuestos.

Incisión en piel y platisma

Se realiza una incisión horizontal en un pliegue de la piel al menos 3 cm por debajo de la mandíbula al nivel del hueso hioides, la cual se extiende hacia delante desde el borde anterior del músculo esternocleidomastoideo *(Figura 8).*

Figura 8: Sitio para la incisión

La incisión incluirá la piel, tejido celular subcutáneo y platisma para exponer así la cápsula de la GSM, la vena facial y la vena yugular externa *(Figura 9).*

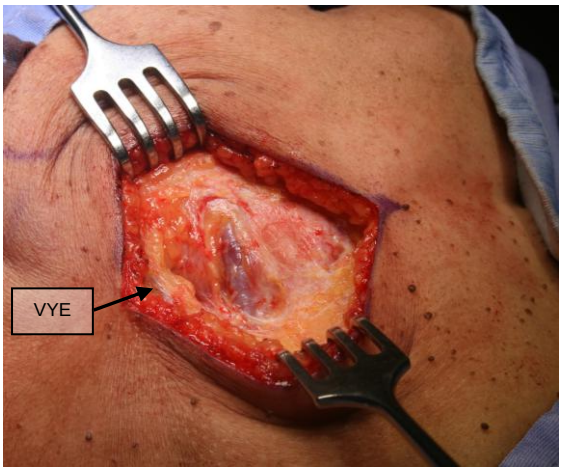

Figura 9: Incisión a través de la piel, grasa y platisma, para exponer la vena facial cruzando sobre la GSM y la Vena Yugular Externa (VYE)

La vena facial es ligada y seccionada cuando cruza sobre la GSM *(Figura 10).*

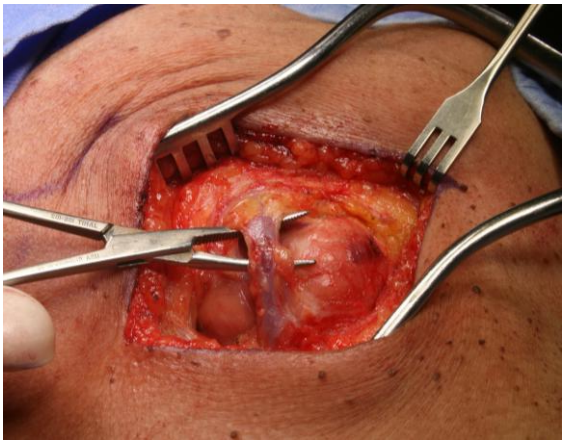

Figura 10: Sección y ligadura de la vena facial

Podremos abrir la cápsula fascial de la GSM con electrocauterio o bisturí frío, en dirección paralela y justo por encima del hueso hioides para exponer la GSM. Mediante la aplicación de la tracción inferior de la GSM, es posible realizar una disección subcapsular con exposición de la GSM utilizando electrocauterio *(Figura 11).* En este caso, la contracción del ángulo de la boca deberá alertar al cirujano de la proximidad del nervio marginal.

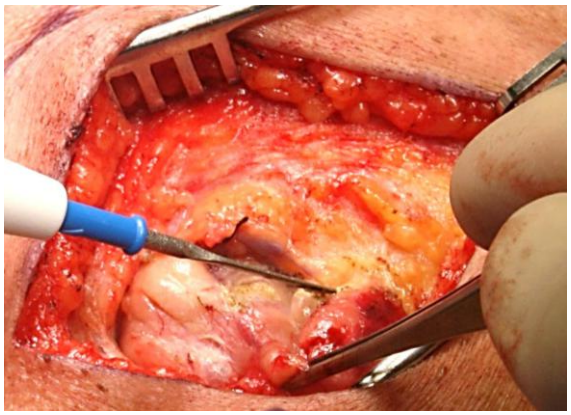

Figura 11: Disección subcapsular de la GSM para evitar lesionar la rama marginal

Una vez alcanzado el margen superior de la GSM, el cirujano podrá disecar sin rodeos con una hemostateta el tejido graso por encima de la glándula para identificar la arteria y la vena faciales, procurando mantenerse inmediatamente por encima de la GSM para evitar lesiones al nervio marginal. *(Figura 12).* Aunque no es esencial hacerlo, podremos exponer el nervio marginal justo al nivel que atraviesa la arteria y vena faciales mediante una cuidadosa disección roma *(Figuras 3 y 12).* Será importante evitar el uso de electrocauterio monopolar en la proximidad del nervio.

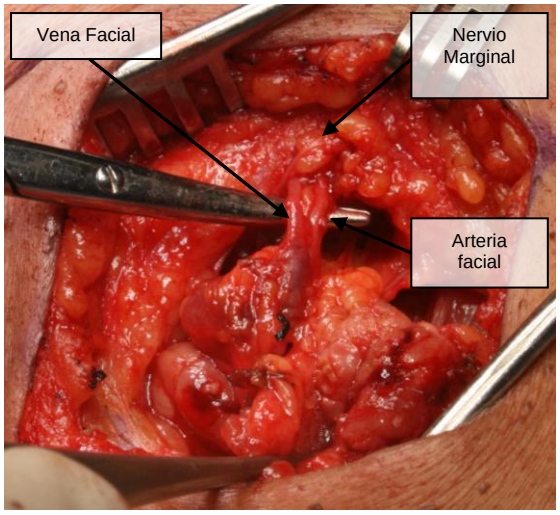

Figura 12: Arteria, Vena Facial y rama marginal del nervio facial

Entonces el cirujano procederá a dividir y ligar la arteria y la vena facial cerca de la GSM para evitar lesiones en el nervio marginal.

Luego procederemos a liberar el borde anterior de la GSM del vientre anterior del digástrico, utilizando disección mediante electrocauterio, procediendo en dirección posterior, elevando la GSM desde la superficie lateral del músculo milohioideo. Las únicas estructuras a resaltar que podemos encontrar durante esta parte de la disección son el nervio y vasos milohioideos *(Figura 13).* Al dividir estos vasos con electrocauterio, obtendremos acceso a la parte posterior del músculo milohioideo *(Figuras 13 y 14).*

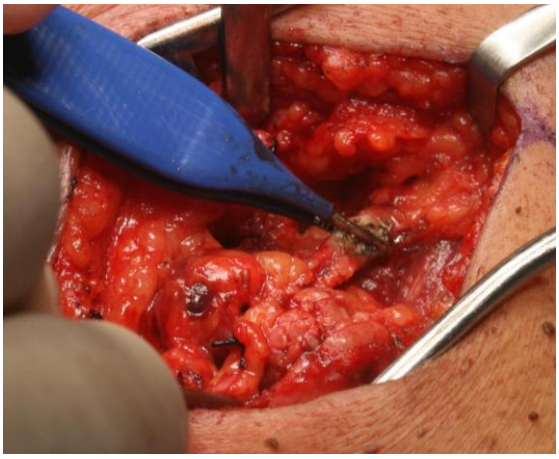

Figura 13: Movilización anteroposterior de la GSM del músculo milohioideo y división del nervio y vasos milohioideos

El cirujano disecará nuevamente el margen libre posterior del milohioideo con electrobisturí o tijeras, teniendo en cuenta que el XII par craneal, las venas ranínas y el nervio lingual están inmediatamente profundas al músculo, y a su vez están expuestas y son vulnerables a lesionarse a este nivel *(Figura 14).*

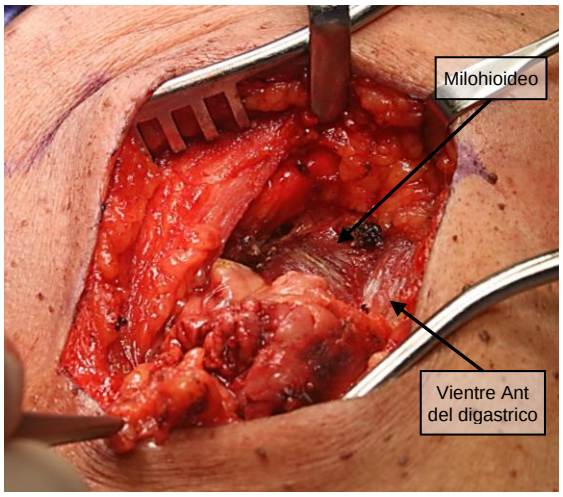

Figura 14: Exposición de la parte posterior del milohioideo

Al retraer el milohioideo anterior utilizando una disección digital cuidadosa, aparecen el nervio lingual, el ganglio submandibular y el conducto submandibular de Wharton *(Figura 15).*

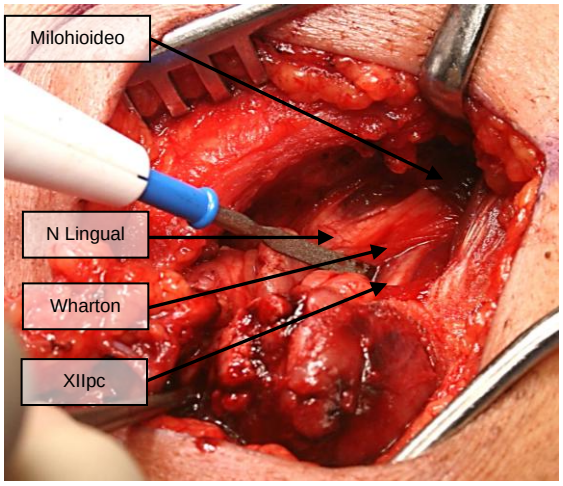

Figura 15: Retracción del milohioideo, el nervio lingual, XII par craneal y el conducto submandibular

Pasamos un dedo índice en el plano interfascial bien definido que existe entre el GSM y el ganglio submandibular lateralmente, y la fascia que cubre las venas, el XII par craneal y las venas raninas medialmente *(Figura 16).* El dedo sale por detrás del vientre posterior del musculo digástrico cefálico a la arteria facial.

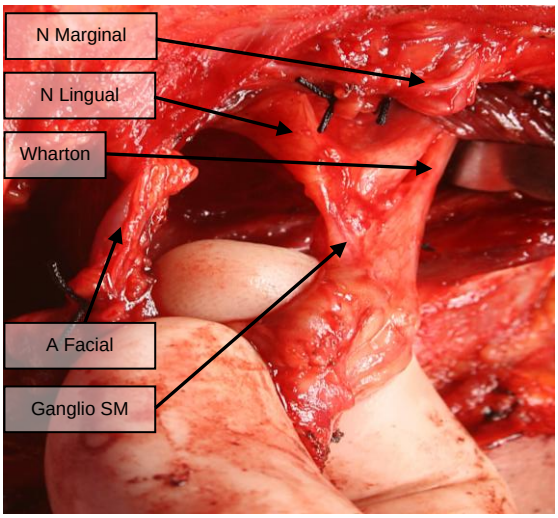

Figura 16: Disección digital del plano fascial entre la GSM y la fascia que cubre el XII par y las venas raninas

Una vez se ha identificado el XII par craneal, se puede fijar, dividir y ligar con seguridad el conducto de Wharton. Debemos visualizar el nervio lingual, teniendo cuidado de no colocar la ligadura a través del nervio principal *(Figura 17).* En la cirugía por sialolitiasis se debe seguir y dividir el conducto más anteriormente en el suelo de la boca para no dejar atrás un cálculo.

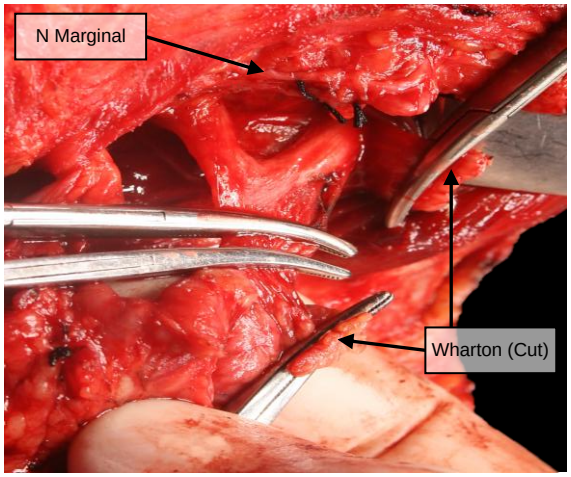

Figura 17: Sección y ligadura del ducto submandibular de Wharton y del ganglio submandibular

Ahora podremos tirar de la GSM hacia abajo, he identificar la arteria facial, ligarla

y dividirla en su salida por detrás del vientre posterior del digástrico *(Figura 18).*

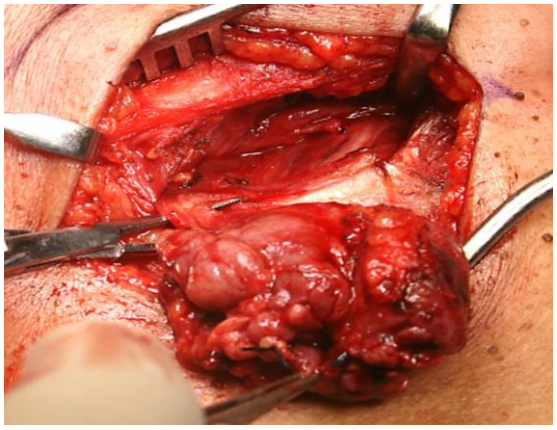

Figura 18: Sección y ligadura de la arteria facial

La GSM es liberada finalmente del tendón y del vientre posterior del digástrico y resecada. En el lecho de resección podremos ver el XII par craneal, las venas ranínas, el nervio lingual y el conducto de Wharton ligado, todo en la cara lateral del músculo hiogloso y la arteria facial *(Figura 19).*

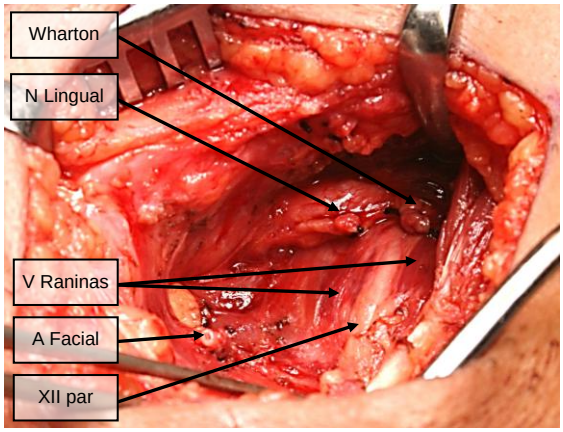

Figura 19: Vista Final: XII par craneal, venas raninas y nervio lingual

La herida es irrigada con agua, y el cierre será realizado por planos con Vicryl a nivel del platisma y sutura subcuticular en la piel. A su vez será necesario dejar un drenaje de succión in situ.

Técnica alternativa: Preservación de la arteria facial

Será necesario preservar la arteria facial para poder disponer de colgajos pediculados basados en la arteria en un futuro. Estos van a ser los colgajos buccinador y submental, este último que se basa en la rama submental de la arteria facial *(Figura 8).* Preservar la arteria es bastante simple, e implica dividir las 1-4 ramas anteriores de la arteria *(Figura 20).*

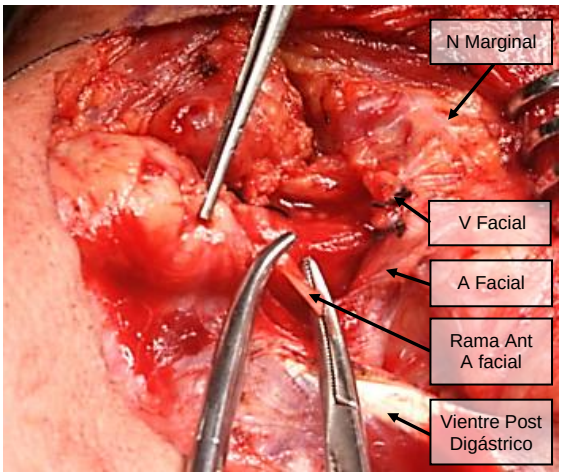

Figura 20: Preservación de la arteria facial y sección de sus ramas anteriores

Video de técnica quirúrgica
https://youtu.be/TsRtoJQA2fE

Guías clínicas para tumores y cánceres de la glándula submandibular
https://developingworldheadandneckcancerguidelines.com/submandibular-salivary-tumours-and-cancers/

Cómo citar este capítulo

Fagan JJ. (2014). Submandibular gland excision. In *The Open Access Atlas of Otolaryngology, Head & Neck Operative Surgery*. Retrieved from https://vula.uct.ac.za/access/content/group/ba5fb1bd-be95-48e5-81be-586fbaeba29d/Submandibular%20gland%20excision.pdf

Traducción

Dr Carlos M Chiesa Estomba MD
Servicio de Otorrinolaringología Hospital Universitario Donostia
San Sebastian, España
chiesaestomba86@gmail.com

Coordinador de las traducciones al castellano

Dr J. Alexander Sistiaga Suárez MD FEBEORL-HNS, GOLF IFHNOS Unidad de Oncología de Cabeza y Cuello – Servicio de Otorrinolaringología Hospital Universitario Donostia
San Sebastian, España
jasistiaga@osakidetza.eus

Autor y Editor

Johan Fagan MBChB, FCS (ORL), MMed
Emeritus Professor and Past Chair
Division of Otolaryngology
University of Cape Town
Cape Town, South Africa
johannes.fagan@uct.ac.za

THE OPEN ACCESS ATLAS OF OTOLARYNGOLOGY, HEAD & NECK OPERATIVE SURGERY

www.entdev.uct.ac.za

The Open Access Atlas of Otolaryngology, Head & Neck Operative Surgery by Johan Fagan (Editor) johannes.fagan@uct.ac.za is licensed under a Creative Commons Attribution - Non-Commercial 3.0 Unported License