RETALHO DE MÚSCULO GRANDE PEITORAL

Johan Fagan

O Retalho de Músculo Grande Peitoral é composto pelo músculo grande peitoral, com ou sem a pele sobrejacente, e pode incluir ainda um segmento de costela subjacente. Possui um eixo vascular, pediculado superiormente no ramo peitoral da artéria toraco-acromial.

É muito útil no território da cabeça e pescoço, e pode ser aplicado, entre outros, nos seguintes: reconstrução de defeitos de partes moles na oro-faringe, cavidade oral, hipofaringe e pele do pescoço; para potenciar a reparação faríngea por laringectomia de recurso após quimio-radioterapia prévia, e para cobrir uma rotura da carótida ou da jugular, etc. Pode ser incluída uma costela para resolver um defeito mandibular.

Anatomia Relevante

Músculo Grande Peitoral (Figura 1)

Este músculo tem três origens: na face anterior da metade medial da clavícula; na face anterior do esterno e das sete primeiras cartilagens costais; na aponevrose do músculo oblíquo externo. As fibras convergem para a sua inserção umeral. As fibras provenientes da origem clavicular passam transversalmente e são frequentemente separadas do restante músculo por um hiato estreito. O músculo restante tem uma orientação súperolateral.

Relações em profundidade do músculo grande peitoral (Figura 2)

Subjacente ao músculo grande peitoral encontra-se o seu pedículo vascular, o músculo pequeno peitoral, as cartilagens costais, e, inferiormente, as inserções costais do músculo oblíquo externo.

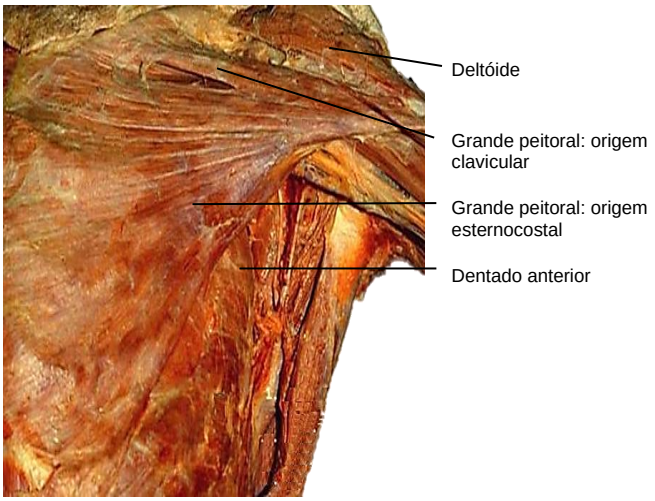

Figura 1: Dissecção superficial

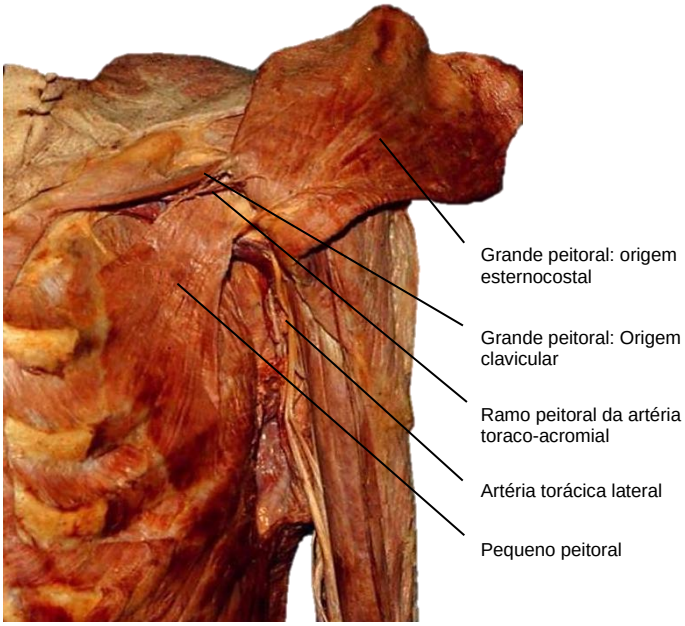

Figura 2: Relações em profundidade do músculo grande peitoral

Vascularização do retalho de músculo grande peitoral (Figuras 2, 3)

O retalho de músculo grande peitoral é um retalho pediculado, com eixo no ramo peitoral da artéria toraco-acromial e suas veias satélites. A artéria toraco-acromial é um ramo da artéria axilar, que por sua vez constitui a continuação da artéria subclávia. O ramo peitoral da artéria toraco-acromial encontra-se num plano fascial bem defini-

do na face profunda do músculo grande peitoral *(Figuras 2, 9)*.

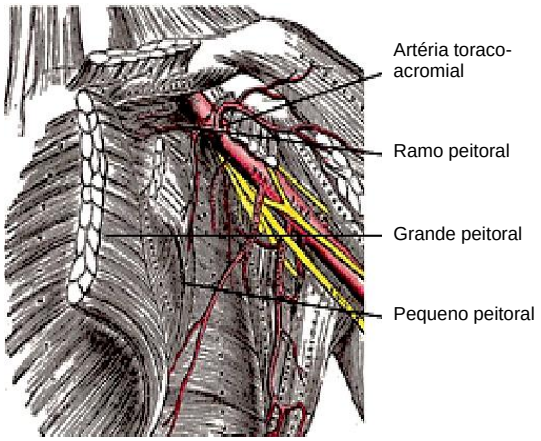

Figura 3: Vascularização do retalho de músculo grande peitoral

Há um plano de dissecação fácil entre esta fascia e a face superficial do músculo pequeno peitoral, tornando possível descolar o grande peitoral e seus vasos do músculo pequeno peitoral apenas com dissecção romba com o dedo. Existe medialmente vascularização suplementar pela artéria mamária interna, e lateralmente pela artéria torácica longa, sendo estes ramos frequentemente sacrificados na elevação do retalho a fim de assegurar mobilidade adequada. Sempre que o retalho incluir pele, e se distalmente (na região da margem costal) esta se localizar ao nível (ou para além) da margem inferior do músculo grande peitoral devem ser antecipadas dificuldades de perfusão do retalho, já que a vascularização é aqui imprevisível.

Inervação

O grande peitoral é inervado pelo nervo peitoral lateral que se localiza inferiormente à clavícula, junto da artéria peitoral ramo da toraco-acromial. O nervo peitoral medial o músculo pequeno peitoral e envia 2 a 3 ramos ao grande peitoral. Todos estes nervos são geralmente seccionados com a confecção do retalho. O músculo desenervado perde massa com o tempo, o que pode ser desvantajoso ou vantajoso, conforme os objectivos cosméticos e funcionais do retalho.

Confecção do retalho

O retalho pode ser muscular ou musculo-cutâneo, com ou sem segmento do 4º ou 5º arco costal. Abaixo expõe-se a técnica de confecção de um retalho musculo-cutâneo.

Posicionamento, desinfecção e protecção

O paciente é posicionado em decúbito dorsal com o tórax exposto, e é feita a desinfecção medialmente até à linha média, e inferiormente até ao rebordo costal. O membro superior é colocado em abdução expondo a prega axilar anterior e a parede torácica lateral.

Marcação à superfície da projecção do pedículo vascular

As marcações à superfície da projecção do pedículo vascular são determinadas traçando uma linha desde o ombro ao apêndice xifóide e outra vertical medioclavicular que intersecta a primeira *(Figura 4, b)*.

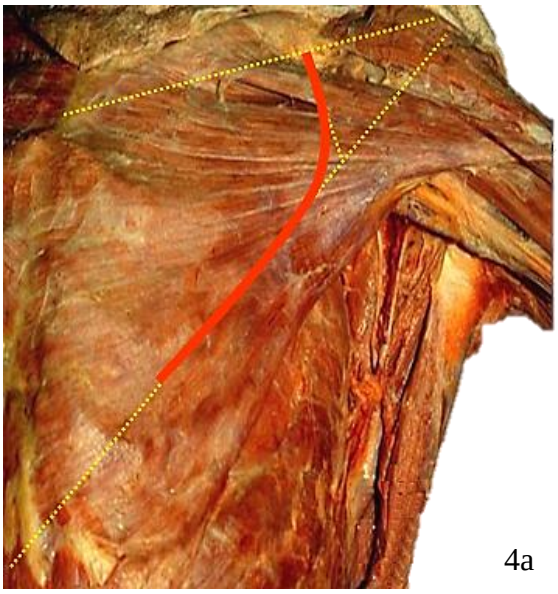

4a

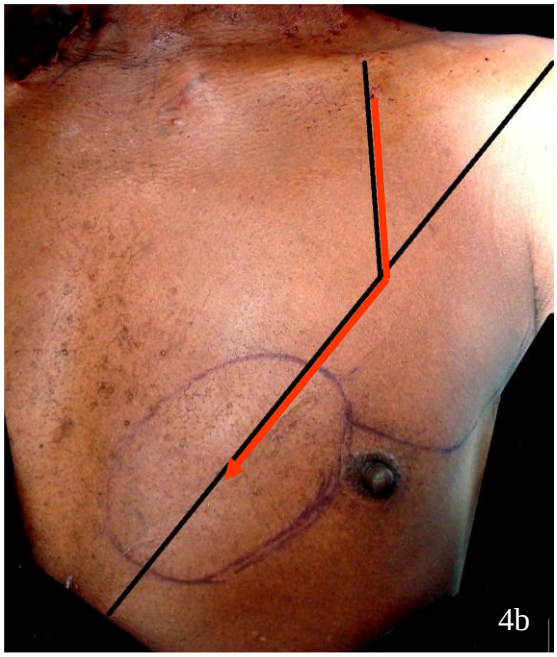

Figura 4, b: Marcações à superfície da projecção do ramo peitoral da artéria toraco-acromial

Desenho do retalho cutâneo

O retalho cutâneo localiza-se sobre o músculo temporal ao longo do curso do ramo peitoral da artéria toraco-acromial *(Figuras 4, 5, 6)*. De modo a assegurar que o pedículo é suficientemente longo, a distância entre o topo do retalho cutâneo e o bordo inferior da clavícula deve ser igual (ou exceder) a distância entre o local receptor do retalho e aquele bordo. Na mulher, o retalho cutâneo pode ser recolhido do sulco infra-mamário e incluir pele de cada lado do sulco, de modo a evitar formar um retalho volumoso com tecido mamário, e assegurando igualmente melhor resultado estético *(Figura 5)*.

Se for necessário ainda comprimento adicional, o retalho pode estender-se por mais 2,5cm abaixo do músculo grande peitoral no rebordo costal, sabendo que o padrão de vascularização se torna irregular.

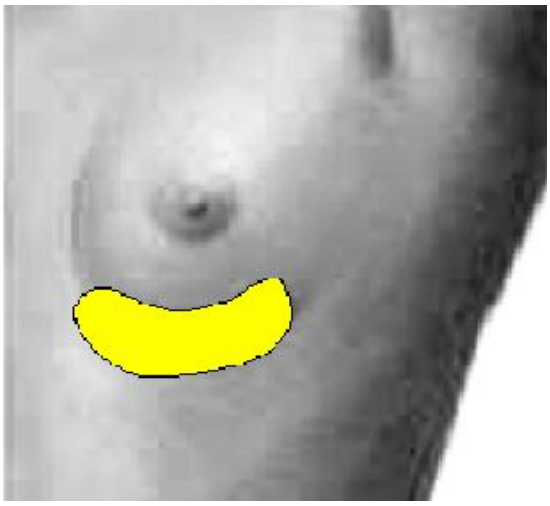

Figura 5: Retalho cutâneo infra-mamário

Elevação do retalho cutâneo

A incisão é feita em torno da ilha de pele em profundidade até à superfície do músculo grande peitoral. Dado que o pedículo vascular se localiza profundamente em relação ao músculo, a incisão pode ser feita em segurança e rapidamente com o bisturi eléctrico monopolar. Esta incisão deve ser cuidadosa e feita em bisel para fora, de modo a incluir o maior número possível de vasos perfurantes miocutâneos para nutrir o retalho *(Figura 6)*.

Figura 6: Dissecção da ilha de pele no músculo grande peitoral e extensão ao longo da prega axilar anterior

O rebordo do retalho cutâneo é suturado ou agrafado ao músculo para minorar o risco de descolar os planos e lesar estes vasos miocutâneo *(Figura 7)*.

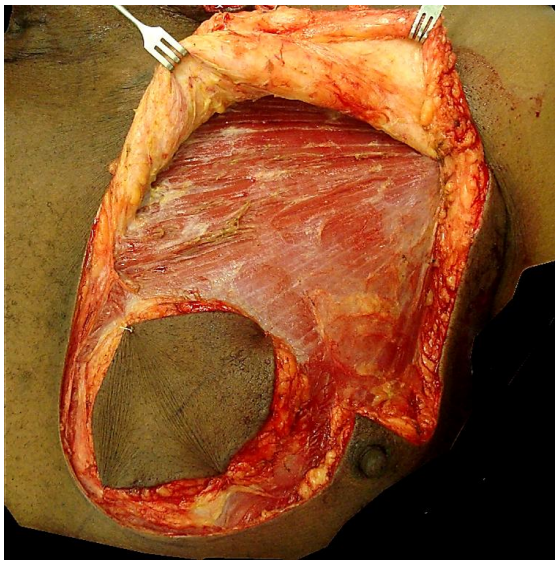

Figura 7: Exposição do músculo grande peitoral

Exposição do músculo grande peitoral

A incisão é prolongada lateralmente ao longo da prega axilar anterior, que corresponde ao bordo lateral do músculo grande peitoral *(Figura 6)*. A pele e o tecido mamário acima da ilha são descolados amplamente do músculo grande peitoral com canivete eléctrico (diatermia) até à clavícula *(Figura 7)*.

Elevação do pedículo

Procede-se à incisão no músculo grande peitoral com canivete eléctrico medialmente e inferiormente à ilha de pele, sendo de seguida dissecado da grelha costal (costelas e músculos intercostais). Não se seccionа o músculo acima da ilha de pele, para evitar seccionar o pedículo vascular.

De seguida liberta-se o músculo grande peitoral ao longo do esterno com o canivete eléctrico. Nesta dissecção os ramos perfurantes da mamária interna são seccionados e cauterizados.

O plano de dissecção entre o músculo pequeno peitoral de um lado e o grande peitoral e o pedículo vascular do outro é identificado dissecando ao longo do bordo lateral do músculo grande peitoral com canivete eléctrico *(Figura 8)*. Assim que o plano intermuscular estiver identificado, pode libertar-se o músculo grande peitoral por dissecção romba com o dedo até à clavícula (*Figura 8*).

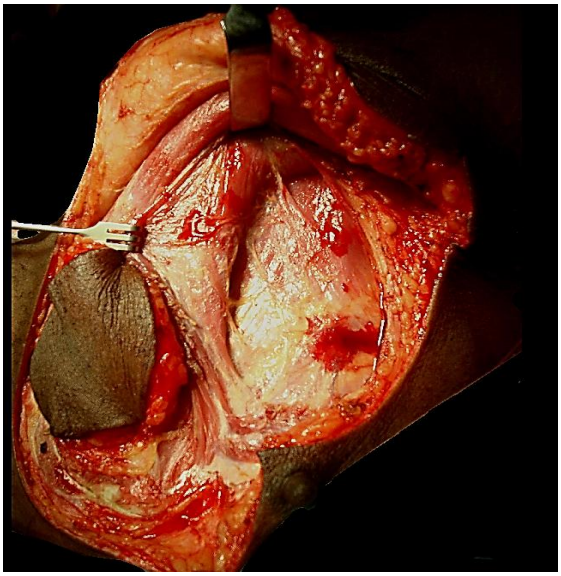

Figura 8: Elevação do músculo grande peitoral ao longo do bordo lateral do músculo

Esta manobra mostra o pedículo vascular (ramo peitoral da artéria toracoacromial) na espessura da fascia na face profunda do músculo grande peitoral *(Figura 9)*.

O pedículo é mantido à vista e protegido enquanto os ramos da artéria torácica lateral e os ramos do nervo peitoral medial que atravessam o músculo pequeno peito-ral e penetram na face profunda do retalho são seccionados. O músculo grande peito-ral é agora seccionado lateralmente ao pedículo vascular, sempre com o pedículo à vista, libertando-o da sua inserção umeral.

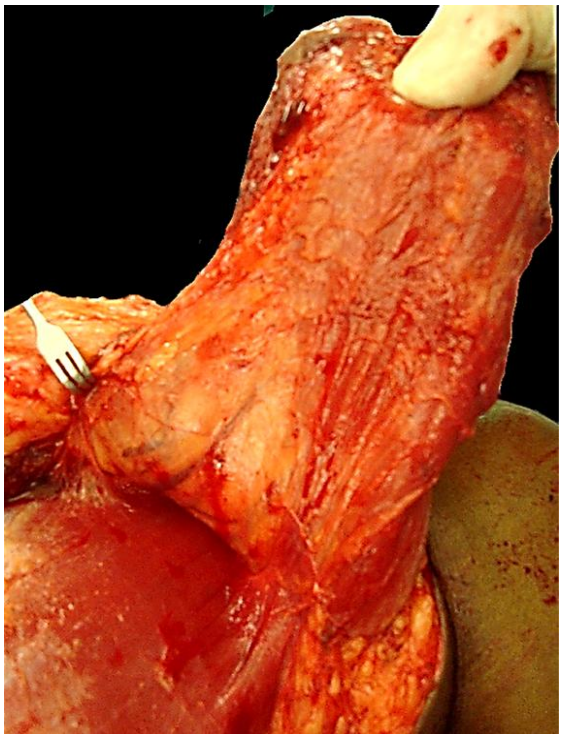

Figura 9: Pedículo vascular evidente na face profunda do músculo grande peitoral

Confecção de túnel de pele sobre a clavícula

O retalho é passado para o pescoço superficialmente à clavícula através de um túnel subcutâneo largo *(Figura 10)*. O túnel deve ser suficientemente largo para permitir a passagem fácil do retalho para o pescoço sem lesar os ramos perfurantes musculocutâneos que vascularizam a ilha de pele, bem como para não estrangular o pedículo vascular. É conveniente seccionar as fibras do tecido conjuntivo subcutâneo na pele do túnel com um bisturi voltado para cima para ganhar distensibilidade e espaço adicional.

Depois de passar o retalho para o pescoço, deve confirmar-se que não se permitiu a torção do pedículo *(Figura 11)*.

Ganho adicional em comprimento

Se o pedículo ficar curto demais, duas manobras podem aumentar o seu comprimento. A primeira é seccionar o músculo grande peitoral imediatamente baixo da clavícula, com o cuidado necessário para não seccionar o pedículo vascular *(Figura 12)*. Pode ainda ser ressecado um segmento do músculo. Esta manobra permite que o pedículo fique directamente apoiado na clavícula, sem o músculo. E traz o benefício adicional de não formar um volume sobre a clavícula, ficando esteticamente melhor.

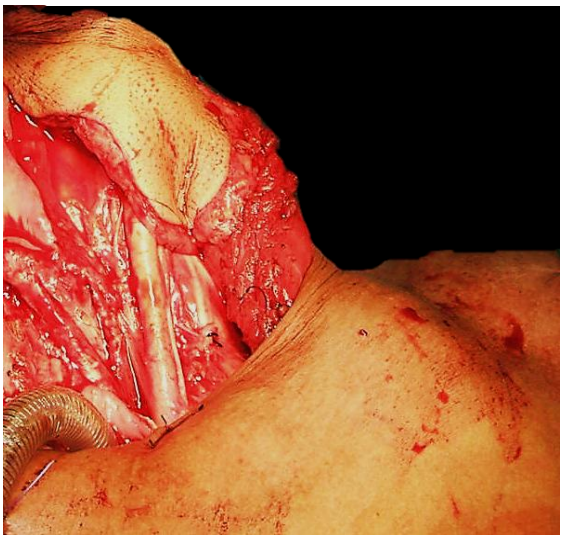

Figura 10: Passa-se o retalho sobre a clavícula por um túnel subcutâneo largo

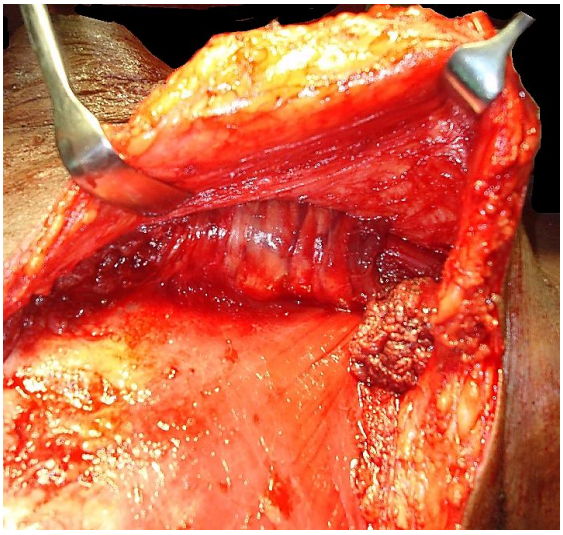

Figura 11: Verificar que o pedículo não está torcido

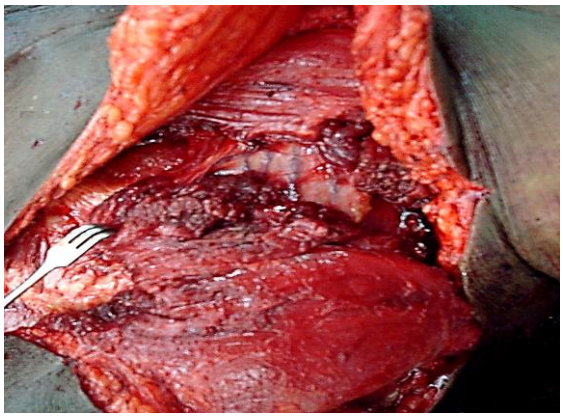

Figura 12: Pedículo vascular evidente após secção do pedículo muscular.

A segunda manobra para ganhar comprimento é passar o retalho por trás da clavícula *(Figura 13)*.

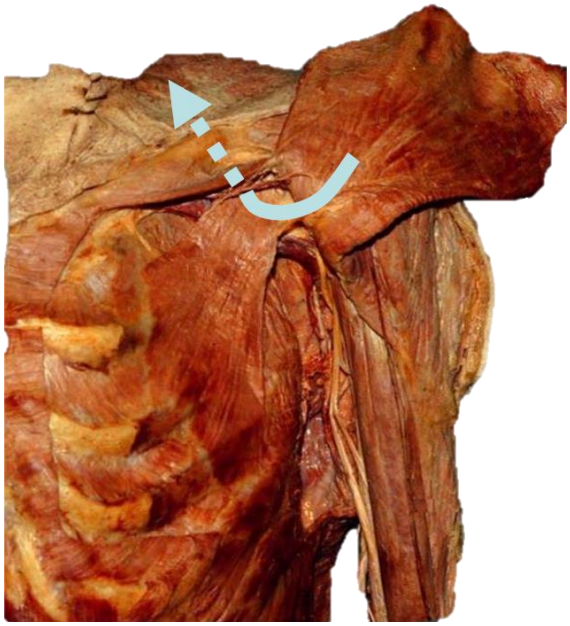

Figura 13: Passar o retalho por trás da clavícula

Encerramento do local dador

O local dador é encerrado directamente com um dreno de vácuo, ou em alternativa, recorrendo a um retalho livre de pele. O encerramento directo é facilitado por dissecção subcutânea da pele envolvente.

Alguns exemplos clínicos

Figura 14: Reconstrução após glossectomia total

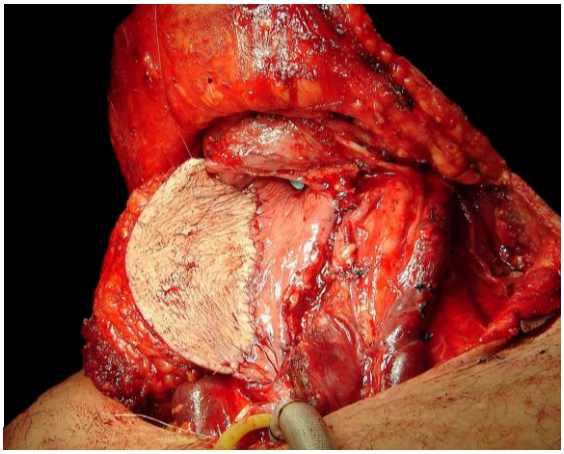

Figura 15: Reconstrução da faringe com retalho miocutâneo de músculo grande peitoral após laringectomia total com faringectomia parcial

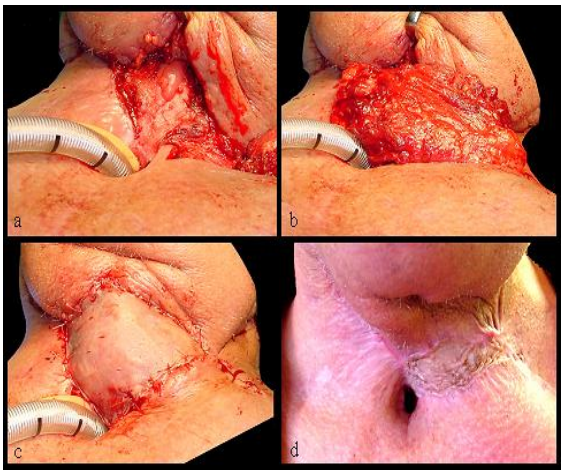

Figura 16: Encerramento de fístula faringocutânea (a) com retalho de músculo

grande peitoral (b) e retalho livre de pele (c) e resultado final (d)

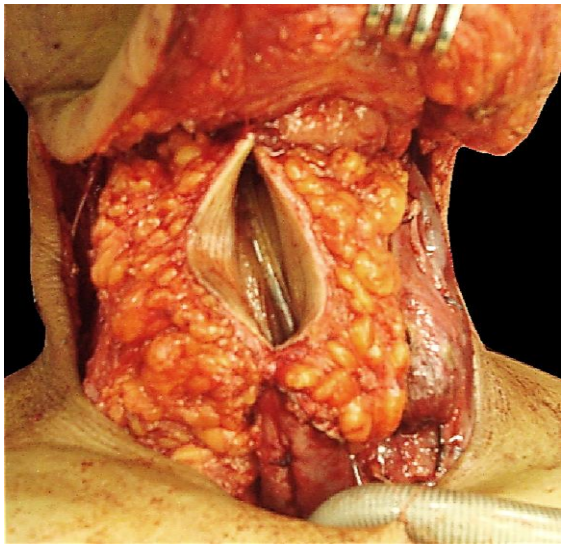

Figura 17: Reconstrução após laringo-faringoesofagectomia com retalho de grande peitoral confeccionado em tubo e interposto entre a orofaringe e um "pull-up" gástrico curto demais neste caso para alcançar a orofaringe

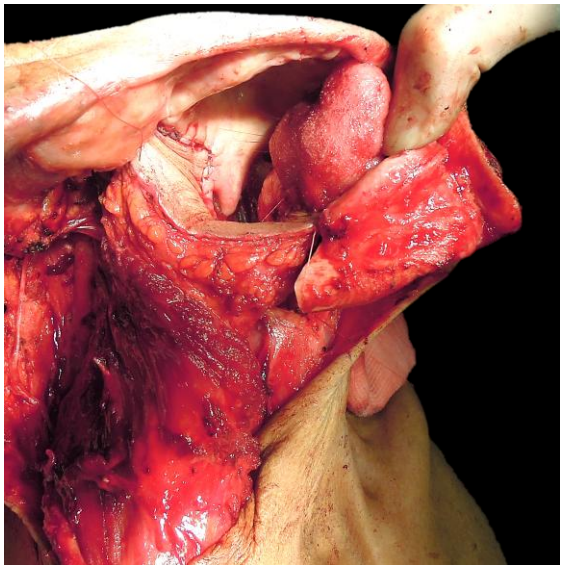

Figura 18: Reconstrução após mandibulectomia segmentar, com ressecção da amigdala, palato mole e base da língua

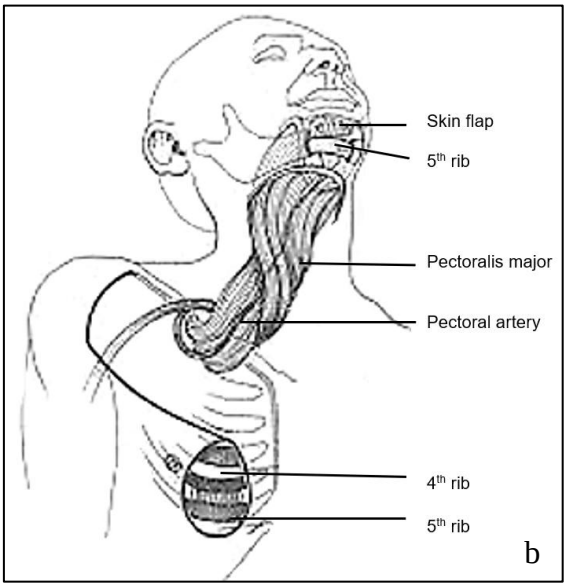

Figure 19a, b: Pectoralis major osteomyocutaneous flap used as salvage procedure following segmental mandibulectomy for osteoradionecrosis

Como citar este capítulo

Fagan JJ. (2025). Pectoralis major flap. In *The Open Access Atlas of Otolaryngology, Head & Neck Operative Surgery*. Retrieved from https://vula.uct.ac.za/access/content/user/01372298/Pectoralis%20major%20flap-1.pdf

Retalhos descritos no *Atlas de Acesso Aberto de Otorrinolaringologia Cirurgia Operatória de Cabeça e Pescoço*

- *Pectoralis major flap*
- *Cervicofacial flaps*
- *Deltopectoral flap*

- *Buccal fat pad flap*
- *Buccinator myomucosal flap*
- *Nasolabial flap*
- *Temporalis muscle flap*
- *Submental Artery Island flap*
- *Supraclavicular flap*
- *Upper and lower trapezius flaps*
- *Latissimus dorsi flap*
- *Paramedian forehead flap*
- *Local flaps for facial reconstruction*
- *Radial free forearm flap*
- *Anterolateral thigh (ALT) free flap*
- *Rectus abdominis flap*
- *Free fibula flap*
- *Thoracodorsal artery scapular tip (TDAST) flap*
- *Medial sural artery perforator (MSAP) flap*
- *Gracilis microvascular flap*
- *Principles and technique of microvascular anastomosis for free tissue transfer flaps in head and neck reconstructive surgery*

Tradução para Português

João Subtil, MD
Assistente do Departamento de Otorrinolaringologia do Hospital Cuf Descobertas
R. Mário Botas (Parque das Nações)
1998-018 Lisboa
dr.joao.subtil@gmail.com

Autor e Editor

Johan Fagan MBChB, FCS (ORL), MMed
Emeritus Professor e Past Chair
Departamento de Otolaringologia
Universidade da Cidade do Cabo
África do Sul
johannes.fagan@uct.ac.za

ATLAS LIVRE DE OTORIRNOLARYNGOLOGIA E CIRURGIA DE CABEÇA E PESCOÇO

http://www.entdev.uct.ac.za

O Atlas Livre de Otorrinolaringologia e Cirurgia de Cabeça e Pescoço por Johan Fagan (Editor) johannes.fagan@uct.ac.za está licenciado sob uma Licença da *Creative Commons Attribution - Non-Commercial 3.0 Unported*