

RESECTION DES PARAGANGLIOMES CAROTIDIENS ET VAGaux

Johan Fagan & Vincent Vander Poorten

Les paragangliomes, appelés aussi tumeurs glomiques ou chemodectomes, sont des tumeurs neuroendocrines qui naissent de cellules du glomus dans les paraganglions. Ils dérivent embryologiquement de la crête neurale. Ses cellules font partie du système nerveux sympathique et sont des chemorecepteurs. Elles sont localisées dans l'adventice des vaisseaux sanguins incluant les corpuscules carotidiens de la bifurcation carotidienne. (Figure 1).

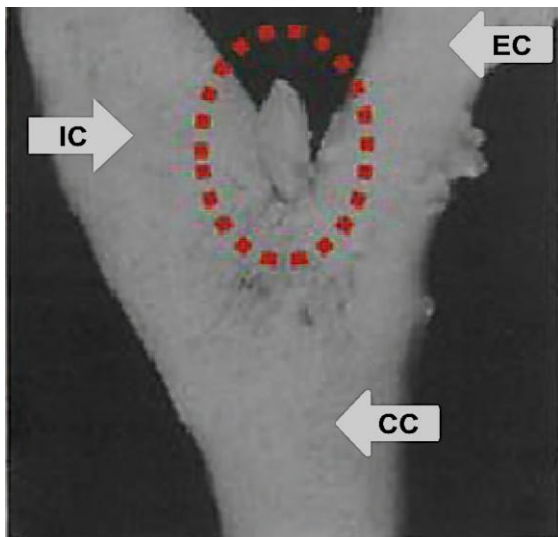


Figure 1 : Le corpuscule carotidien dans la bifurcation carotidienne, équivalent à la taille d'un grain de riz ([Khan Q, Heath D, Smith P. Anatomical variations in human carotid bodies. J Clin Pathol. 1988;41:1196-99](#))

Les paragangliomes apparaissent dans la base du crâne (glomus jugulaire, glomus tympanique), l'espace parapharyngé (tumeurs carotidiennes, paragangliomes du vague), le larynx and le cou, aussi bien que dans le thorax ou l'abdomen. Dans la région tête et cou, la localisation carotidienne est la plus fréquente, suivie par ordre décroissant de fréquence par les localisation jugulaire, tympanique puis vagale. L'incidence et prévalence de ces tumeurs rares au sein des po-

pulations restent peu claires, du fait qu'il s'agit de tumeurs bénignes non enregistrées comme cela est le cas pour les registres pour les cancers. La proportion de paragangliomes malins rapportés est de 6 à 19%. La nature maligne n'est confirmée que par l'imagerie démontrant le caractère métastatique de la lésion tumorale ou son profil évolutif alors qu'il n'existe pas spécifiquement de critères anatomopathologiques pour ce type de tumeur bénigne ¹.

Concernant les bases génétiques de ces tumeurs, environ 90% des paragangliomes sont sporadiques, chez 1 patient sur 10 on dépiste une mutation du gene codant pour des sous-unités (SDHD, SDHB, SDHC) de la succinate dehydrogenase (SDH). Ces patients développent typiquement des paragangliomes multifocaux souvent avant l'âge de 40 ans, et présentent aussi un *pheochromocytome*. Cette dernière est une tumeur neuroendocrine de la médullaire surrénalienne de famille proche des paragangliomes. Contrairement aux paragangliomes, elles sont positives à la chromaffine et sécrètent des catécholamines.

Ce chapitre est axé sur la prise en charge chirurgicale des paragangliomes de la tête et du cou en dehors de la localisation pétreuse. Même si la chirurgie reste le traitement principal pour les paragangliomes facilement résecables, ces tumeurs sont de croissance très lente, ou peuvent même ne pas évoluer ; si bien qu'une surveillance attentive avec des imageries séquentielles ("politique Wait and See") peut être préférable. L'irradiation est une modalité thérapeutique alternative qui mérite aussi d'être considérée.

Considérations chirurgicales d'intérêt

Tous les paragangliomes ne nécessitent pas un traitement chirurgical

D'un côté, une stratégie *wait-and-scan* peut être justifiée pour de nombreux patients basée sur une croissance tumorale lente, la moitié des tumeurs n'augmentent pas de volume pendant une surveillance prolongée². Dans une étude récente de paragangliomes cervicaux suivis en moyenne 5 ans (1-17), 42% des tumeurs restent stables, 38% augmentent de volume, et 20% régressent. Chez celles qui augmentent de taille, la croissance moyenne est de 2 mm par an³.

D'un autre côté, la *radiothérapie* et la *chirurgie* sont des options validées pour les tumeurs évolutives documentées.

La radiothérapie peut être une radiothérapie d'intensité modulée (IMRT) utilisant une dose modérée entre 44 et 50 Gy de 22 à 25 fractions¹, ou une radiochirurgie pour des lésions très sélectionnées de la base du crâne.

Bien que la radiothérapie ne soit pas curative, des taux de contrôle local control rates à 10 ans de la radiothérapie est de 94% et plus ont été rapportés^{5,6}. La radiothérapie, cependant, est associée à risque de cancer radio-induit (<1%), et l'évolution naturelle de ces tumeurs mentionnée au-dessus questionnent l'intérêt d'un tel traitement. Quoiqu'il en soit, cette modalité pourrait – comme la chirurgie – seulement être indiquée pour des paragangliomes de croissance confirmée par des séries d'imagerie.

Étant donné les complications potentielles, *la chirurgie* est réservée au mieux pour des tumeurs limitées pour lesquelles une morbidité faible est attendue. Typiquement, les tumeurs carotidiennes classées groupe I de *Shamblin* (petite taille, faciles à réséquer par rapport à la carotide) et du groupe II

(tumeur entourant la carotide partiellement voir ci-dessous). Celles-ci constituent 70% des paragangliomes. Pour toutes les autres tumeurs (tumeurs carotidiennes du groupe III et paragangliomes du vague, jugulaires ou tympaniques), les paralysies post-opératoires des nerfs crâniens sont difficiles à éviter. Une revue récente estimait la prévalence des complications pour les paragangliomes carotidiens opérés 22% de paralysies des nerfs crâniens, 3% d'AVC et 1% de décès postopératoires⁷. A propos d'une revue de la littérature sur les paragangliomes du vague et jugulaires, les mêmes auteurs concluaient qu'en moyenne 1 paralysie d'un nerf crânien survient par patient opéré, ce qui est plus que les 8 % de paralysies post-thérapeutiques chez les patients traités par radiothérapie, pour un taux de contrôle local comparable de 80-90% pour les 2 modalités. Les auteurs concluent que, comparée à la chirurgie, la radiothérapie obtenait un taux de contrôle identique mais avec une moindre morbidité significative. Pour choisir entre ces 2 traitements, il est nécessaire de considérer l'âge du patient, la taille tumorale, le stade selon Shamblin, l'évolution tumorale observée, l'existence de déficit de nerfs crâniens, une hypersecrétion de catécholamines éventuellement, dans le but de préserver au maximum la qualité de vie.

Therefore, les patients avec un paragangliome sans signes de malignité, et en l'absence d'HTA induite par les catécholamines ses effets cardiovasculaires négatifs à long terme, l'option de surveillance attentive devrait être proposée. Ceci s'applique spécialement aux patients avec un risque chirurgical ou anesthésique élevé, ou ceux avec un paragangliome vagal asymptomatique lorsque la résection sera responsable d'une paralysie du X (voire du nerf hypoglosse).

Vascularité

La vascularité extrême des paragangliomes peut rendre la chirurgie très risquée. Les pa-

ragangliomes intrapétréux se manifestent par des acouphènes pulsatiles, et une masse rouge endotympanique sous un tympan intact. Dans le cou il peut se manifester par une masse pulsatile dans la région de la bifurcation carotidienne. Le scanner typiquement montre un rehaussement net du produit de contraste de la tumeur (*Figure 2*) et sur l'IRM des images de signal des vaisseaux en son sein (*Figure 3*).

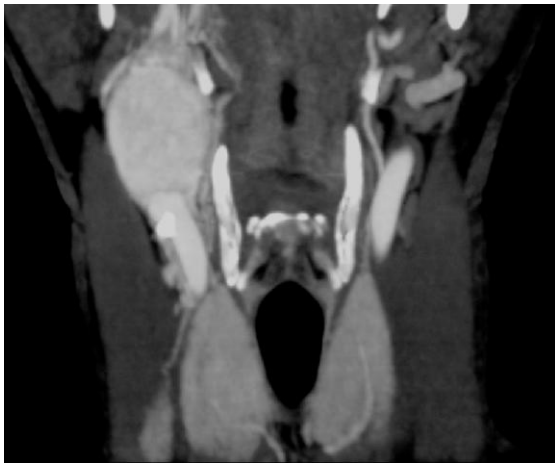

Figure 2 : La tomodensitométrie montre un rehaussement du produit de contraste de la tumeur carotidienne

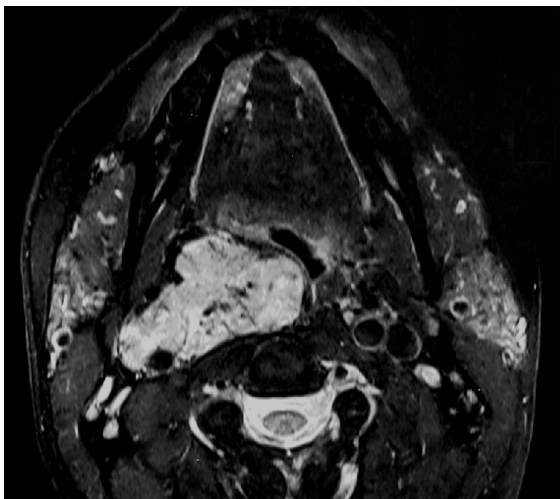


Figure 3 : l'IRM montre (signal noir) les flux des carotides et petites artères au sein de la tumeur carotidienne

L'angiographie montre un réseau richement vascularisé (*Figure 4*). Étant donné la puissance diagnostique élevée de l'imagerie

moderne, une tentative de biopsie de ces lésions est inutile.

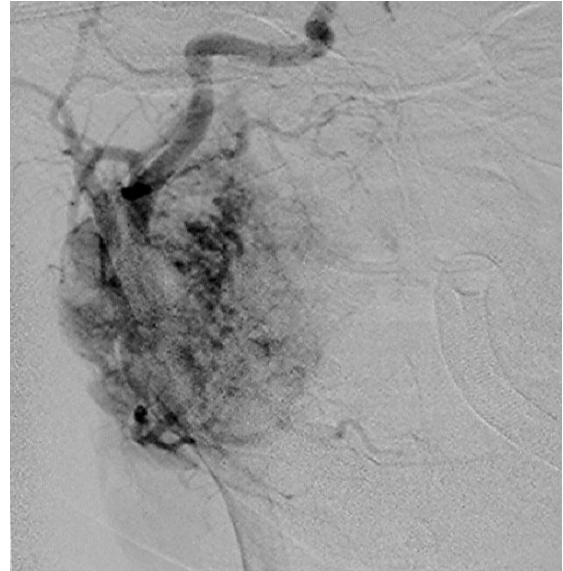


Figure 4 : Angiographie illustrant la vascularité de la tumeur carotidienne

Défaut d'encapsulation

Spécialement pour les tumeurs carotidiennes, de très fins vaisseaux nourrissent la tumeur à travers l'adventice pariétale carotidienne. Du fait de la finesse de leur parois, la cautérisation monopolaire est inefficace ; ceci nécessite une dissection sous-adventicielle avec une cautérisation bipolaire ou par des sutures pour contrôler le saignement de ces multiples vaisseaux (*Figure 5*).

Les nerfs à risque de blessure

Il est inhabituel que le nerf hypoglosse, (*Figure 6a*), sa branche descendante (*Figure 6b*), le nerf laryngé supérieur, le nerf vague, la branche externe du spinal et le tronc sympathique soient englobés dans la tumeur. Pour les tumeurs du vague, le nerf a toutes chances d'être lésé de façon définitive, mais aussi le nerf hypoglosse et la chaîne sympathique peuvent être englobés dans la tumeur. Ces nerfs doivent être identifiés avec précaution au-delà des limites de la tumeur avant de débiter la résection si

bien qu'ils peuvent être libérés et préservés dans la mesure du possible.

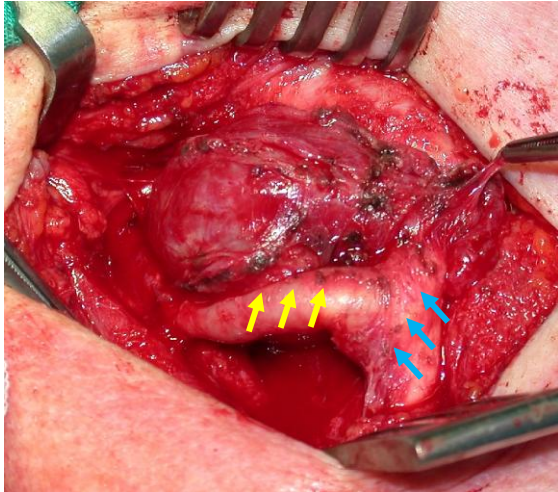


Figure 5 : La cautérisation bipolaire a été utilisée pour l'hémostase, et la dissection poursuivie dans un plan sous-adventiciel (flèches jaunes) sur la carotide ; l'adventice conservée est marquée par les flèches bleues (côté droit)

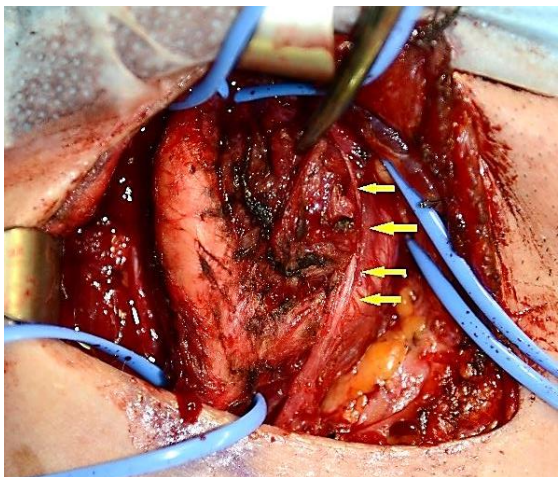


Figure 6a : Après contrôle vasculaire des carotides commune, interne et externe, la dissection sous-adventitielle de cette tumeur carotidienne droite classée type I de Shamblin est poursuivie en utilisant la cautérisation bipolaire ; les flèches indiquent la branche descendante de l'hypoglosse jusqu'à l'anse cervicale.

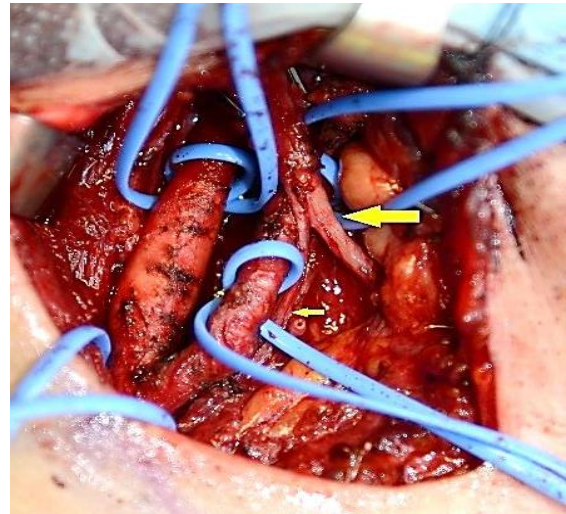


Figure 6b : Situation après resection de la tumeur montrant que le nerf hypoglosse est préservé (flèche large) et sa branche descendante (flèche fine)

Sécrétion de catécholamines

Les symptômes phéochromocytome-like due à la sécrétion tumorale de catécholamines surviennent chez 1 à 3% des patients avec paragangliomes de la tête et du cou, et se manifestent par des palpitations, une hypertension, des céphalées, et des sueurs. En l'absence de diagnostic, une insuffisance cardiaque et une arythmie peuvent survenir à long terme.

Un échec de détection des sécréteurs de catécholamines peut entraîner une instabilité hémodynamique létale pendant l'embolisation ou lors de la chirurgie. L'optimisation peropératoire inclut l'utilisation de Béta-bloquants. Ainsi on recourt au test de catécholamines libres pour que les sécréteurs puissent être optimisés en préopératoire. Alternativement on peut rechercher des taux de méthanéphrine ou d'acide vanillyl mandelique (AVM) urinaire (moins chers mais moins spécifiques). Du fait de la rareté des paragangliomes sécrétants de la tête et du cou, une élévation des catécholamines doit faire rechercher la présence d'un phéochromocytome. Les inhibiteurs de la pompe à protons peuvent causer un faux positif de

l'élévation de la chromogranine A sérique ; en cas d'élévation, les IPP devraient être arrêtés une semaine et le test répété.

Cartographie génétique

Une histoire familiale est souvent associée à des paragangliomes multiples et une découverte chez des patients jeunes. Il existe des mutations génétiques variées dont 10% sont héréditaires⁸.

Les patients avec une histoire familiale et ceux avec de multiples paragangliomes doivent bénéficier de tests génétiques, si bien que de nos jours on pourrait avancer qu'on peut découvrir chez tous les patients qui ont des tests génétiques une mutation de la SDH en dépit de l'absence d'histoire familiale. Des paragangliomes surviennent aussi dans les MEN syndromes types 2A et 2B.

Paragangliomes multiples

Environ 10% tumeurs carotidiennes sont bilatérales. Des paragangliomes multiples doivent être recherchés chez les patients avec une histoire familiale et devant des paragangliomes de la tête et du cou qui ont des catécholamines élevées (*Figure 7*).

Examens radiologiques

Les investigations radiologiques peuvent déterminer ce qui suit :

Confirmer que c'est un paragangliome

Le scanner, l'IRM et l'angio IRM cervico-faciales ont cette caractéristique, évitant ainsi une biopsie risquée. L'imagerie confirme la localisation, l'extension, les rapports avec les gros vaisseaux, et dépistent d'autres localisations inattendues. Le scanner avec injection typiquement montre une masse hypervascularisée (*Figures 2, 8*).

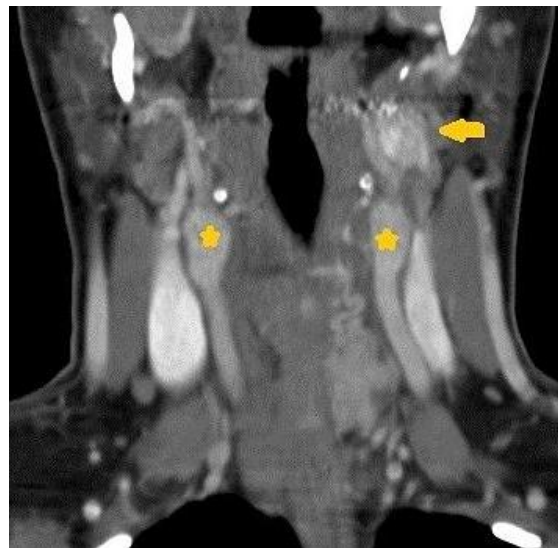

Figure 7 : tumeurs carotidiennes bilatérales () et paragangliome vagal gauche (flèche) chez un patient avec une mutation SDH-D. Après le diagnostic, il a été dépisté chez le frère du patient une mutation de la SDH-D et des paragangliomes multiples*

Un petit paragangliome peut cependant ne pas être rehaussé si l'opacification est minimale ; la tumeur peut alors être prise pour un schwannome ou une adénopathie. Une métastase d'un carcinome papillaire de la thyroïde peut aussi être rehaussée par le produit de contraste.

L'IRM révèle une masse hypervascularisée traversée par des flux noirs en T2 (*Figures 3, 9b*) quelquefois donnant un aspect classique poivre et sel.

Tumeur carotidienne vs paragangliome vagal

Les tumeurs carotidiennes classiquement éloignent les artères carotides interne et externe (signe de lyre) (*Figures 8a, b*); les paragangliomes vagues refoulent en avant les 2 artères (*Figures 9a, b*).

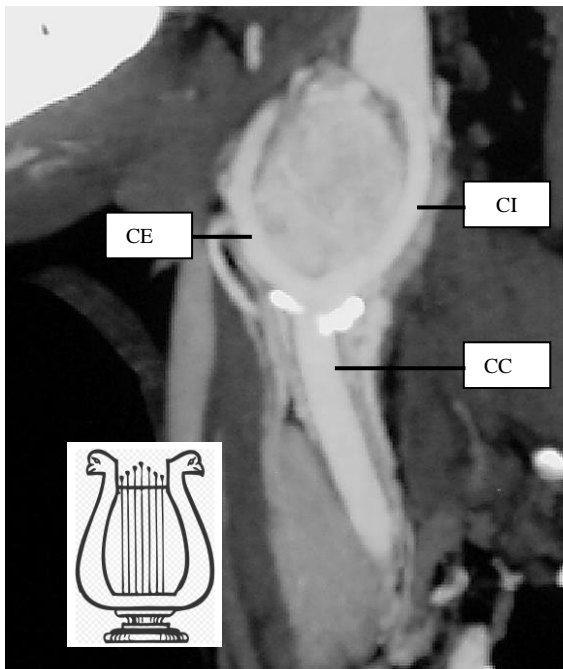


Figure 8a: élargissement de la bifurcation carotidienne (forme de lyre) CC carotide commune, CI carotide interne CE carotide externe

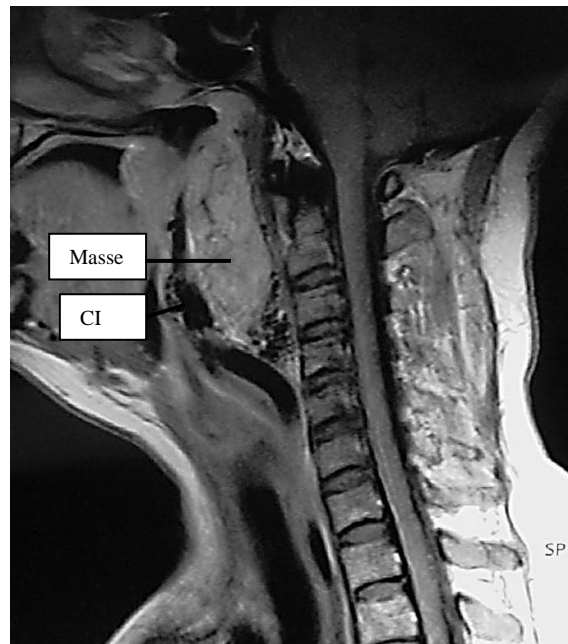


Figure 9a: paragangliome vagal refoulant les 2 artères vers l'avant

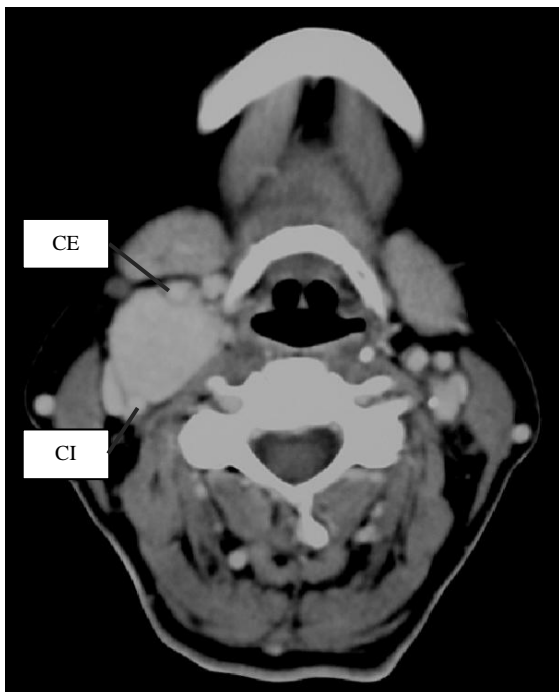
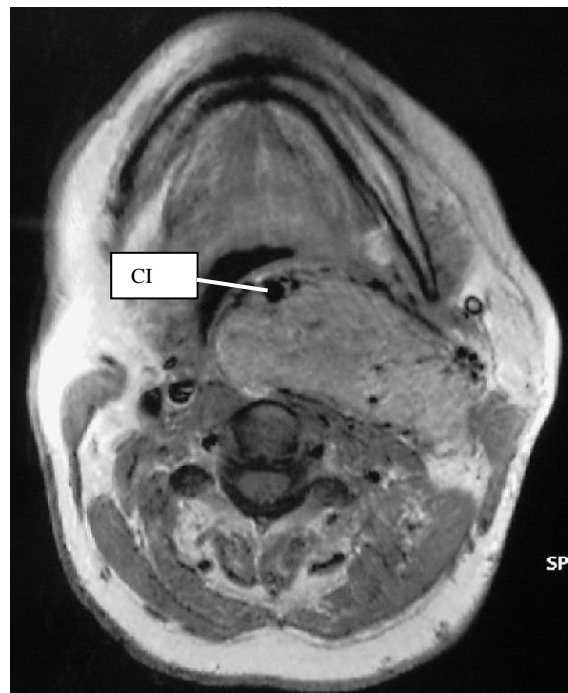


Figure 8b: tumeurs carotidiennes écartant les artères carotides interne (CI) et externe (CE)



Figures 9b: ce paragangliome vagal refoule typiquement la carotide interne en avant

Résécabilité

La Résécabilité est vraiment déterminée par le degré d'envahissement et d'englobement

des artères carotides commune et interne. Cependant les classifications préopératoires ne peuvent prédire l'adhérence tumorale à la carotide. Celle-ci ne peut être déterminée que lors de la chirurgie lors de la dissection sous-adventitielle.

La **classification de Shamblin** (Figure 10) regroupe les tumeurs carotidiennes selon le degré d'envahissement des vaisseaux carotidiens. Les tumeurs du *Groupe I* ont un contact minimal avec les carotides et sont faciles à réséquer. Les tumeurs du *Groupe II* entourent partiellement les carotides, sont en général plus adhérentes à l'adventice et plus difficiles à enlever, la dissection sous-adventitielle est plus délicate. Les tumeurs du *groupe III* englobent totalement la bifurcation carotidienne ; la dissection chirurgicale peut être impossible et nécessite souvent le sacrifice et une greffe carotidienne. Comme mentionné au-dessus, un traitement non chirurgical comme une irradiation doit être discutée pour les tumeurs du groupe III ; dans l'éventualité d'une chirurgie, il peut être prudent de réaliser une angiographie pour évaluer la circulation artérielle cérébrale, le chirurgien doit être expérimenté, et le recours à un chirurgien vasculaire recommandé.

Rapports chirurgicaux des vaisseaux carotidiens

Le scanner ou l'IRM permettent de préciser la position des artères carotides interne et externe, leurs rapports avec la tumeur pour donner des précisions au chirurgien pour planifier l'abord chirurgical.

Paragangliomes multiples

La présence d'autres paragangliomes peut influencer la prise en charge et devrait être suspectée chez les patients avec une histoire familiale, ainsi que pour les tumeurs de la tête et du cou associées à une élévation des catécholamines. Elles peuvent être dépis-

tées par l'imagerie *p.e.* une échographie, un scanner, une IRM ou une angiographie. Un scanner à l'octréotide marquée corps entier peut aussi être très utile pour dépister des paragangliomes multiples.

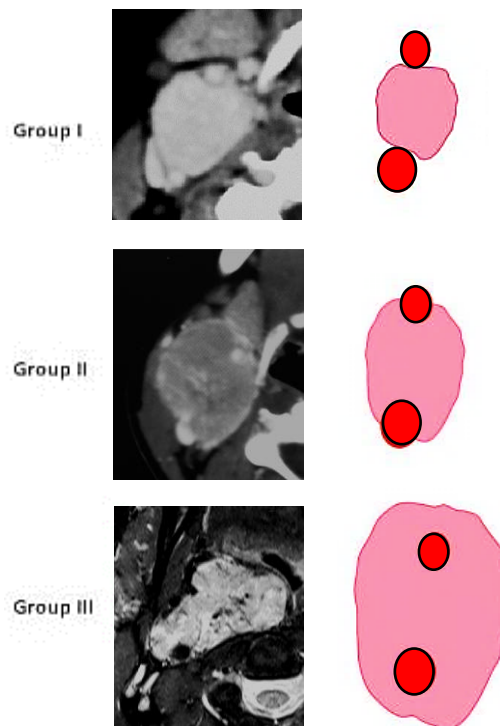


Figure 10 : Classification de Shamblin tumeurs carotidiennes ; les 3 tumeurs à gauche ont été réséquées sans complications vasculaires

Principaux vaisseaux nourricier(s)

L'artère pharyngienne ascendante est généralement le vaisseau nourricier principal des tumeurs carotidiennes. Certains chirurgiens préfèrent que cette artère soit embolisée en préopératoire pour faciliter la résection.

Risque d'AVC en cas d'occlusion de l'artère carotide interne ou commune

Si l'on craint une interruption du flux sanguin lors de la résection, qui nécessiterait une section des artères carotide, l'angiographie pré opératoire (avec un test d'occlusion artérielle par un ballon transitoire pour évaluer les suppléances du polygone de Willis)

peut être réalisée pour évaluer la circulation artérielle cérébrale. Si disponible, il est recommandé d'utiliser un monitoring péri opératoire de la saturation cérébrale en oxygène (Figure 11).

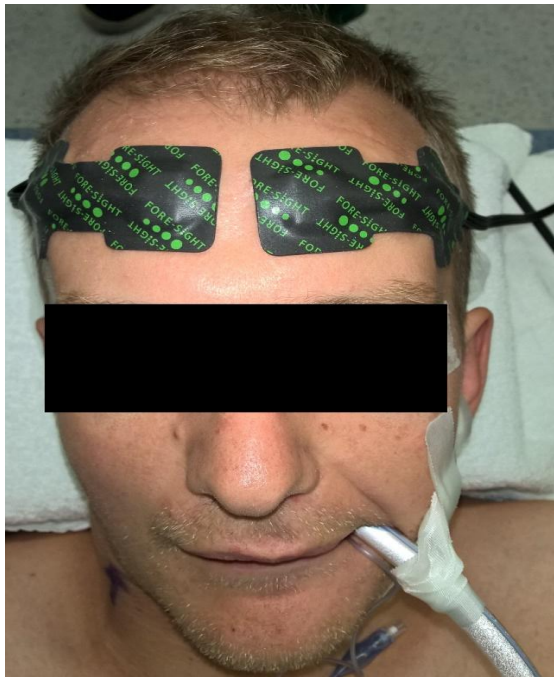

Figure 11a : Electrodes placées sur le front d'un patient pour monitorer l'oxygénation cérébrale utilisant le système ForeSight®



Figure 11b : La symétrie de l'oxygénation peut être suivie lors de la procédure utilisant le système ForeSight®

Présentation clinique

- Tuméfaction cervicale
 - Généralement, il s'agit d'une tuméfaction asymptomatique non douloureuse ; les paragangliomes vagues peuvent s'étendre plus haut
 - Mobile dans un sens transversale, mais moins dans un sens vertical
 - Qui peut être pulsatile ou siège d'un thrill
 - Pouvant s'étendre plus haut avec une expression parapharyngée pouvant aller jusqu'à la base du crâne
 - Donner des troubles vagues, des acouphènes ou une hypoacousie
- Bilatérale (10% des tumeurs carotidiennes)
- Paralysies dans environ 10%
 - Nerfs crâniens IX (insuffisance velopharyngée), X (dysphonie, fausses-roues), XI (chute de l'épaule), XII
 - Syndrome de Claude Bernard Horner
- Symptômes Phéochromocytome-like

Évaluation pré opératoire

- S'agit-il d'un paragangliome?
 - Histoire familiale
 - Types MEN 2A et 2B
 - Imagerie (les 3 ne sont pas toujours nécessaires)
 - Scanner injecté
 - IRM
 - Angiographie
- Est-il ou non sécrétant ?
 - Catécholamines and metanephrines urinaires des 24 heures
 - Métanéphrine plasmatique si risqué élevé *p.e.* syndromes génétiques predisposants, histoire familiale de phéochromocytome)
- En cas de sécrétion
 - Rechercher un phéochromocytome

- Demander l'avis d'un spécialiste ou anesthésiste pour optimiser la prise en charge pre et per opératoire incluant l'administration de B-bloquants
- Est-ce qu'une surveillance par imagerie a démontré une croissance tumorale ?
- Est-elle résécable – quel groupe de Shamblin ?
- Est-elle maligne ?
- Le patient est-il opérable ?
- Existe-t-il un autre traitement ?
- Y-a-t-il d'autres paragangliomes ?
 - Echographie cervicale et abdominale
 - Scanner / IRM de la base du crâne jusqu'à l'abdomen
 - Scintigraphie au MIBG
- En cas de chirurgie
 - Possibles conséquences et complications ?
 - Quel côté opérer en 1er en cas de tumeurs carotidiennes bilatérales ?
 - Généralement on opère en 1er le côté le plus facile à disséquer avec un risque moindre d'atteintes des nerfs crâniens
 - En cas de déficit de nerfs crâniens, on peut se réserver la possibilité d'une observation ou d'une irradiation
 - Quelle est la position des vaisseaux carotidiens par rapport à la tumeur ?
 - Question importante pour planifier l'abord chirurgical
 - Scanner / IRM / angiographie
 - La tumeur devrait-elle être embolisée avant l'intervention ?
 - Les chirurgiens sont partagés sur les bénéfices de l'embolisation
 - Valeur théorique plus grande pour les tumeurs volumineuses
 - L'artère pharyngienne ascendante est la plus communément embolisée
 - Quelle est l'état de la circulation croisée en cas de ligature de la caro-

tide interne ou commune ? Ces informations devraient être précisées par une angiographie +/- tests d'occlusion par ballonnet.

Voies d'abord chirurgicales

Le challenge principal liées aux tumeurs retrostyliennes est d'éviter de blesser l'artère carotide interne, la veine jugulaire et les nerfs crâniens (surtout le XII) et le nerf sympathique. L'accès est limité par la branche montante de la mandibule, la glande parotide, le nerf facial et la styloïde et ses attaches musculaires et ligamentaires.

Les paragangliomes carotidiens and vagues sont situés dans la région retrostylienne et sont abordées initialement par voie cervicale ; une voie sous mandibulaire la complète ; et l'accès à la partie supérieure nécessite une voie parotidienne (*Figures 12, 22*). (Voir chapitre [abord parapharyngé](#)). Les patients devraient avoir donné auparavant leur consentement pour de telles voies d'abord. Les auteurs n'ont jamais eu recours à une mandibulotomie.

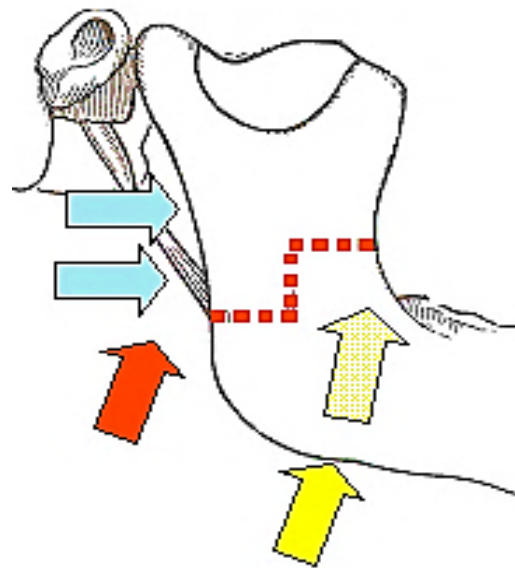


Figure 12 : Abords chirurgicaux: quouq mandibulaire (jaune), transparotidien (bleu), et cervical ± mandibulotomie (rouge)

Consentement

Les patients devraient avoir été avertis des séquelles dues à des lésions vasculaires et des derniers nerfs crâniens, ainsi qu'une atteinte du sympathique créant des syndromes de Claude Bernard Horner et "de la 1^{ère} bouchée".

Anesthésie

- Intubation par voie orale ou nasale
- Éviter les myorelaxants pour le monitoring des nerfs VII, X, XI, XII
- Pas d'antibiothérapie en l'absence de plaie pharyngée
- Monitoring d'anesthésie standard en l'absence de tumeur sécrétante
- En cas de tumeur sécrétante
 - S'assurer que le système adrénergique est sous contrôle avant l'intervention
 - Pose d'une pression intra-artérielle
 - Médicaments appropriés pour contrôler les variations pressionnelles
- Vérification des groupe et rhésus pour une éventuelle transfusion sanguine
- L'oxygénation cérébrale peut être monitorée en particulier pour la résection des tumeurs du groupe Shamblyn 3 (Figures 12 a, b)

Matériel chirurgical disponible

- Pincés bipolaires
- Sutures vasculaires et and et lacs pour contrôler les vaisseaux artériels
- Clips vasculaires
- Clamp vasculaire de Lahey (Figure 13)



Figure 13 : clamp vasculaire de Lahey

Technique chirurgicale

- Installation en décubitus dorsal, cou en extension tourné du côté opposé
- Anesthésie locale avec adrénaline 1/100000 le long de la ligne d'incision, surtout vers la région auriculaire
- Asepsie de la face et du cou
- Champage en gardant la visibilité de la commissure labiale et des paupières pour le monitoring du VII en cas d'abord parotidien
- Cervicotomie selon la figure 14. L'incision cervicale est faite au niveau de l'os hyoïde. L'incision parotidienne peut être réalisée secondairement si la cervicotomie ne donne pas un accès suffisant pour réaliser la résection

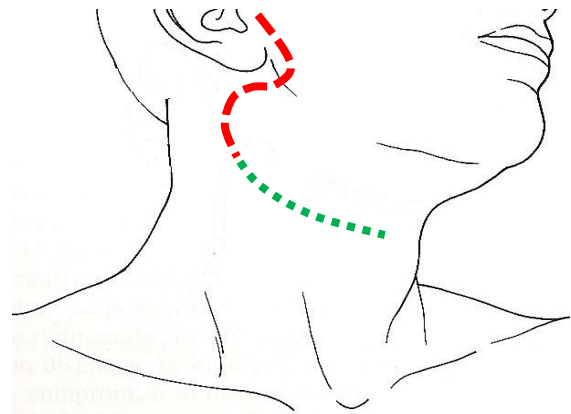


Figure 14 : Incision cutanée : cervicotomie en vert +/- abord sous-mandibulaire ; elle est poursuivie en abord parotidien en rouge si nécessaire

Abord par cervicotomie (Figure 15)

- La cervicotomie est adaptée aux paragangliomes étendus jusqu'au niveau de la styloïde
- La partie haute du cou est exposée à travers la cervicotomie au niveau de l'os hyoïde (Figure 14)
- L'incision cutanée est poursuivie en arrière en dehors du muscle sterno-cléido-mastoïdien

- Section du platysma en prenant soin de ne pas blesser la branche auriculaire du plexus cervical
- Ligature de la veine jugulaire externe juste devant la branche auriculaire
- Identifier le paragangliome, en prenant soin de ne pas traumatiser les vaisseaux qui le recouvrent (*Figure 15*)
- Identifier toutes les structures anatomiques suivantes autour de la tumeur (*Figure 16*)
 - Artère carotide commune
 - Bifurcation carotidienne
 - Carotide interne
 - Carotide externe
 - Veine jugulaire interne
 - Ventre postérieur du digastrique
 - Nerf hypoglosse
 - Branche descendante du XII
 - Nerf vague
 - Branche externe du nerf spinal
 - Nerf sympathique
 - Nerf laryngé supérieur
- Des lacs vasculaires glissés autour des vaisseaux principaux devrait prévenir une blessure vasculaire (*Figure 16*)

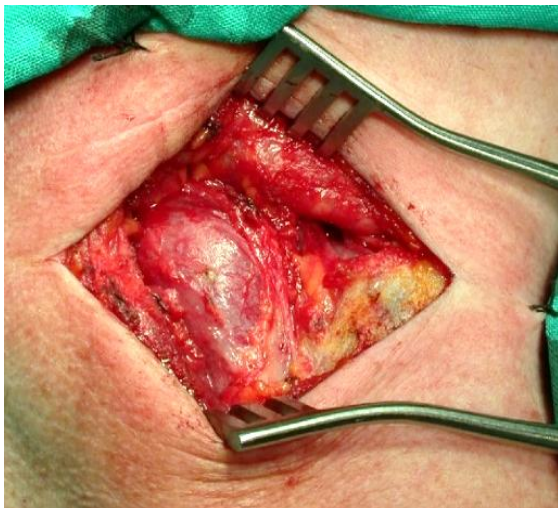


Figure 15 : Exposition de la tumeur carotidienne du côté droit

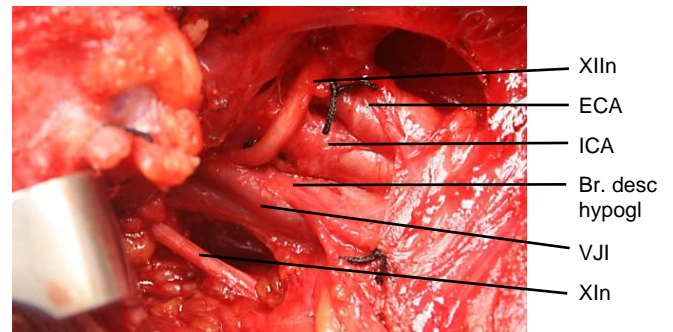


Figure 16 : Structures autour du paragangliome ; le nerf sympathique est trouvé en arrière du plan carotidien

- Utiliser de façon combinée d'une dissection aux ciseaux et la cautérisation bipolaire pour libérer les nerfs au contact de la tumeur, principalement le nerf hypoglosse (*Figure 17*)

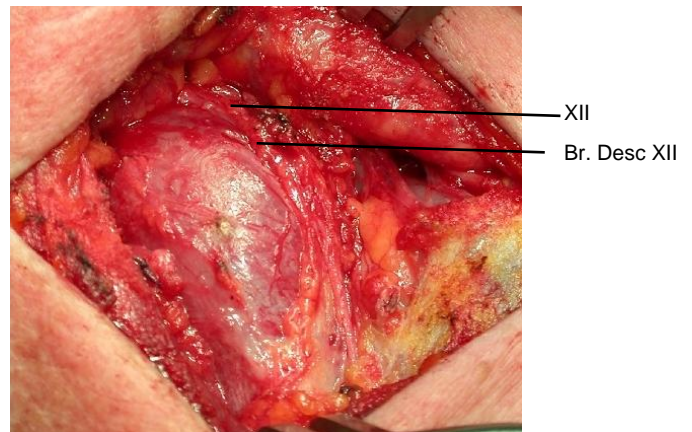


Figure 17 : XII et sa branche descendante courant à la surface du paragangliome avant leur libération

- Ensuite il faut rechercher à la limite de la tumeur les artères carotides commune, interne et externe puis la bifurcation carotidienne
- Débuter la dissection sous-adventitielle artérielle (*Figure 18*)
- Disséquer la tumeur des artères avec les ciseaux en suivant ce plan sous-adventitiel (*Figures 18, 19, 20*)

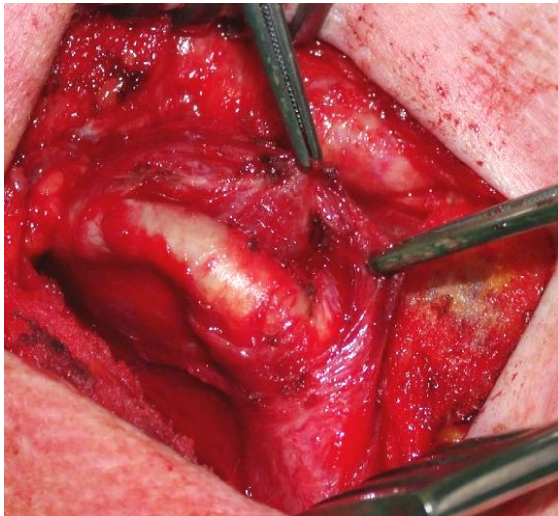
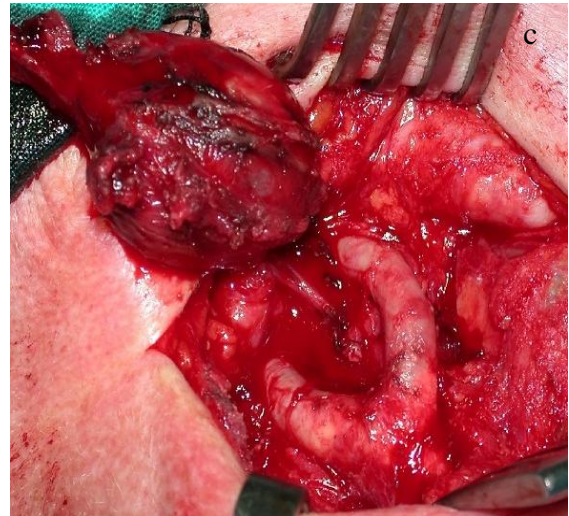


Figure 18 : Libération du paragangliome de l'artère carotide interne dans un plan sous-adventiciel



Figures 19 a, b, c : Libération du paragangliome de la bifurcation carotidienne et de la carotide externe dans un plan sous-adventiciel

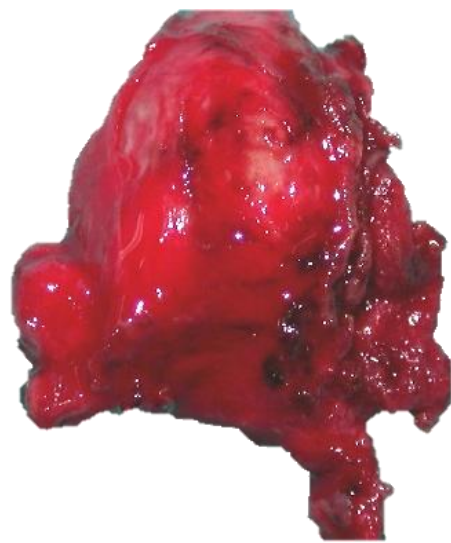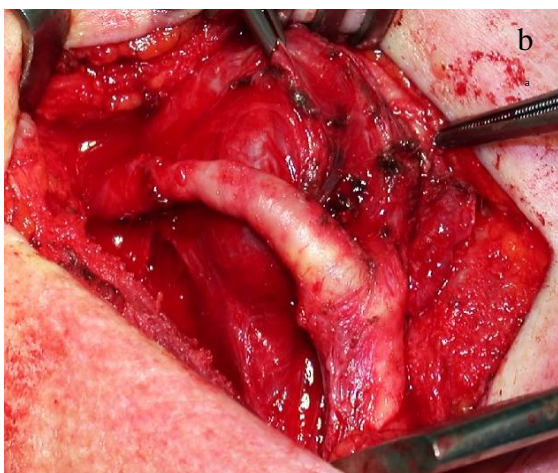
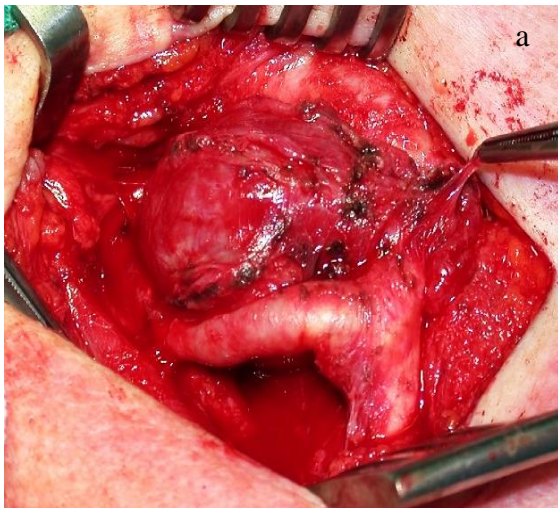


Figure 20 : La tumeur carotidienne résectionnée

Étapes chirurgicales

- Identifier and préserver les nerfs crâniens durant la dissection
- Maintenir un champ sec grâce à l'utilisation de la pince bipolaire et sutures pour l'hémostase
- Éviter des cautérisations excessives des parois artérielles pouvant les fragiliser et créer une brèche ; ceci peut survenir

en post-opératoire sous forme d'un pseudo-anévrisme et rupture secondaire

- Éviter des manipulations excessives ou une rotation des vaisseaux carotidiens pouvant entraîner une thrombose ou libérer une plaque avec embolie et AVC
- Veiller à ne pas blesser la paroi artérielle lors de la dissection de la bifurcation
- Le chirurgien peut choisir de lier ou suturer l'artère carotide externe (avec du prolène) et de la réséquer avec la tumeur ; éviter de la séparer trop proche de la bifurcation du fait des difficultés de le faire à cet endroit, la ligature pouvant se rompre si elle est trop près
- Se préparer pour réparer les vaisseaux carotidiens en cas de plaie, disposer de sutures vasculaires, de clips et d'un clamp vasculaire en salle opératoire (Figure 21). Dépendant de votre propre expérience, il peut être prudent de pouvoir faire appel à un collègue de chirurgie vasculaire

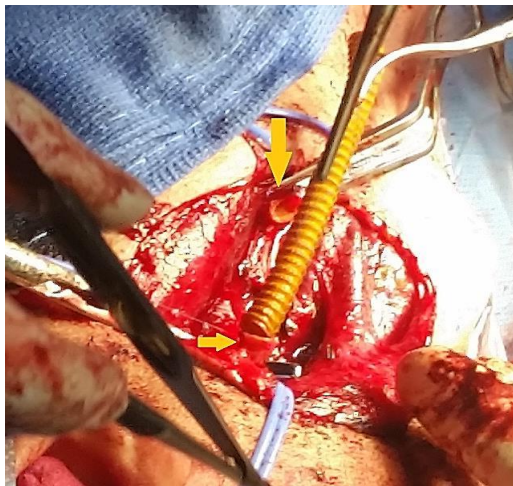

Figure 21 : Après dissection sous-adventitielle, la paroi conservée était trop fine et le risque d'anévrisme jugé trop élevé; si bien que la carotide commune (flèche verticale) et la carotide interne (flèche horizontale) ont été remplacées par une greffe en Dacron® et la carotide externe liée. Pendant la procédure, le système ForeSight® fournissait des informations sur l'état du polygone de

Willis et l'oxygénation cérébrale. Les suites opératoires ont été simples

Pour exposition plus large (Figure 12)

L'exposition peut être élargie en ajoutant un ou plusieurs des abords suivants :

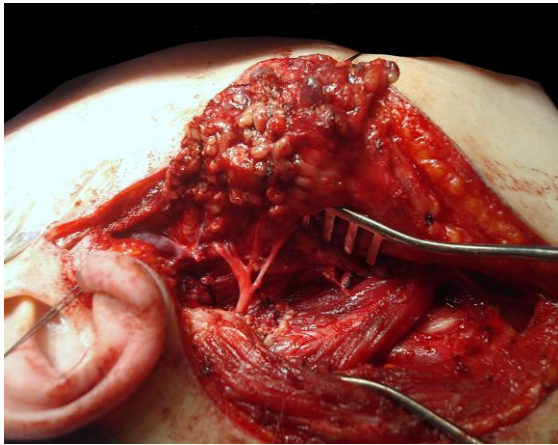
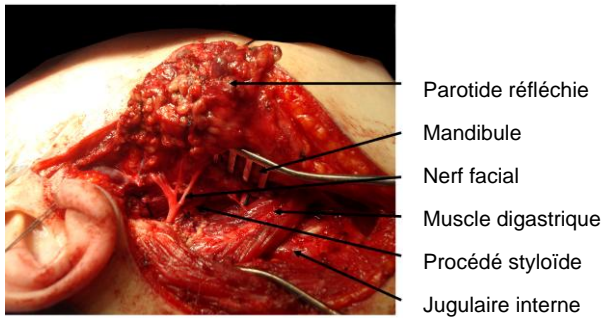
- Section du ventre postérieur du muscle digastrique
- Abord transparotidien
- Abord sous-mandibulaire
- Mandibulotomie du ramus horizontal

Section du ventre postérieur du digastrique

- Le ventre postérieur du digastrique peut soit être réclinée vers le haut soit être sectionnée pour donner un accès médialement à la glande parotide et au nerf facial
- Veillez à ne pas blesser le nerf facial car il bifurque l'angle entre l'apophyse styloïde et le muscle digastrique

Transparotid approach

- Relever le lobe superficiel de la glande parotide du tronc du nerf facial jusqu'au *pes anserinus* et récliner la glande en avant (Figure 22)
- Libérer le nerf facial du lobe profond de la glande parotide
- Exciser le lobe profond parotidien dans le sulcus retromandibulaire (Figure 22)
- Ceci permet d'exposer la styloïde
- Immédiatement en profondeur de styloïde siège le contenu de l'espace retrostylien incluant la carotide interne
- L'accès peut être optimisé en réséquant la styloïde avec une pince Gouge, divisant le ligament stylomandibulaire, et refoulant la mandibule vers l'avant (prendre soin d'éviter un étirement excessif du nerf facial), et vers le bas en divisant le ventre postérieur digastrique et des muscles styliens" (Figures 23, 24)



Figures 22 a, b : Abord transparotidien

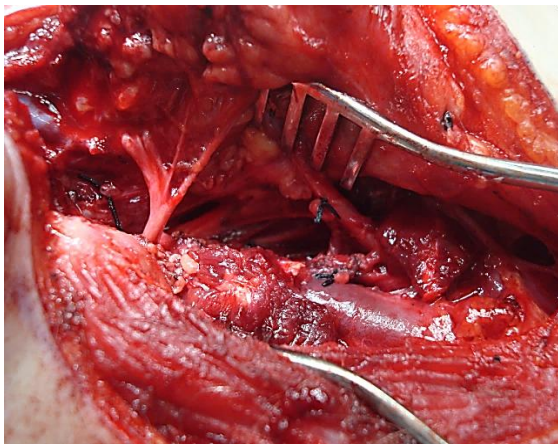


Figure 23 : Abord optimisé en sectionnant le muscle digastrique et le rideau stylien

Abord sous-mandibulaire (Figure 25)

Les tumeurs étendues en avant peuvent nécessiter une combinaison de plusieurs abords transparotidien, cervical et sous-mandibulaire. La section du ventre postérieur du digastrique et/ou le rideau stylien permet un meilleur accès.

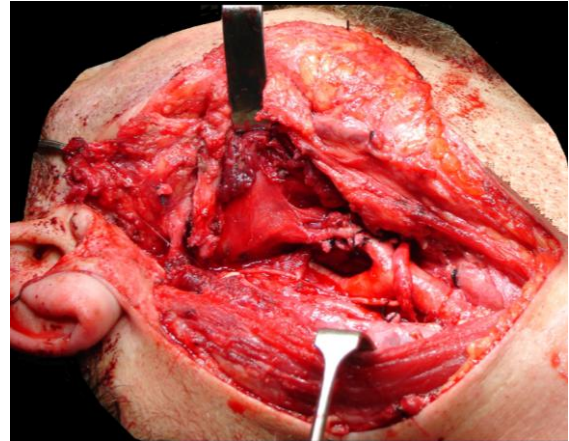


Figure 24 : Large accès à l'espace retro-pharyngé après résection d'une volumineuse tumeur vagale

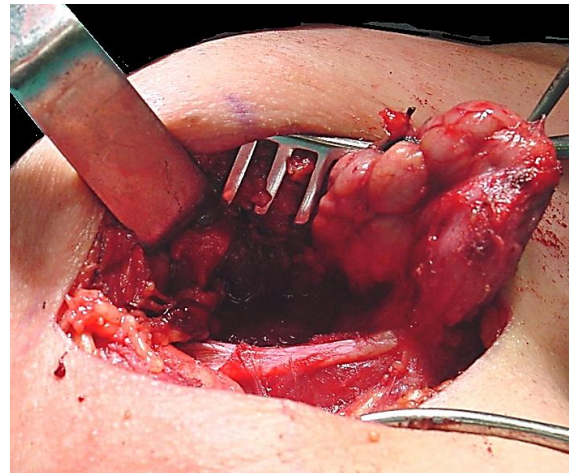


Figure 25 : Amélioration de l'accès en sectionnant l'artère faciale au-dessus du digastrique, et en refoulant la glande sous-mandibulaire vers l'avant.

Fermeture

- Glisser au moins un drain en aspiration
- Fermer le plan du platysma puis la peau

Soins post-opératoires

- Retrait des drains aspiratifs si le drainage <50ml / 24 heures
- Vérifier que le patient ne fait pas de fausses routes avant d'autoriser la réalimentation orale

Complications

- Hématome
- Lésions des nerfs crâniens VII, IX, X, XI, XII
- Lésion du tronc sympathique
 - Syndrome de la 1^o bouchée
 - Syndrome de Claude Bernard Horner
- Accident vasculaire cérébral
- Lésion de la carotide créant un pseudoanévrisme ou une hémorragie brutale.

Glomus vagale / paragangliome vagal

Contrairement aux tumeurs carotidiennes, les tumeurs du glomus vagale généralement refoulent les vaisseaux vers l'avant (*Figures 26, 27, 28*). Elles peuvent s'étendre au travers de la base du crâne formant une « dumbell tumour ». Cependant, l'imagerie qui précise les rapports anatomiques entre la tumeur et les vaisseaux est essentielle pour planifier le geste chirurgical et réaliser en sécurité l'intervention.

Du fait que le nerf vague est généralement sectionné lors de la résection, (*Figure 28d*), certains patients peuvent choisir de reporter l'intervention ou de demander une surveillance pour préserver la fonction vocale le plus longtemps possible.

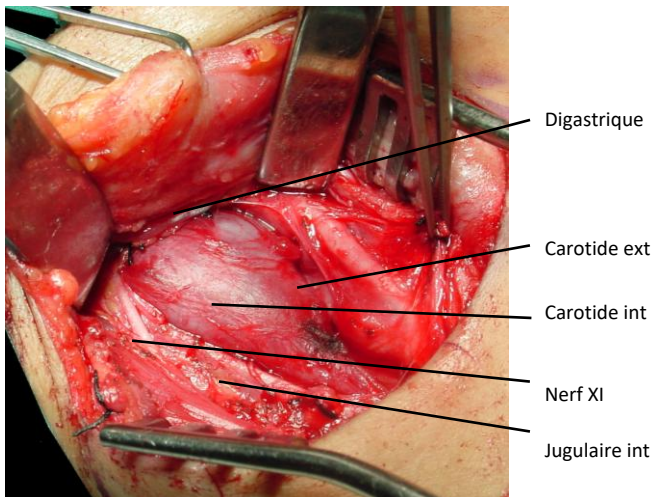
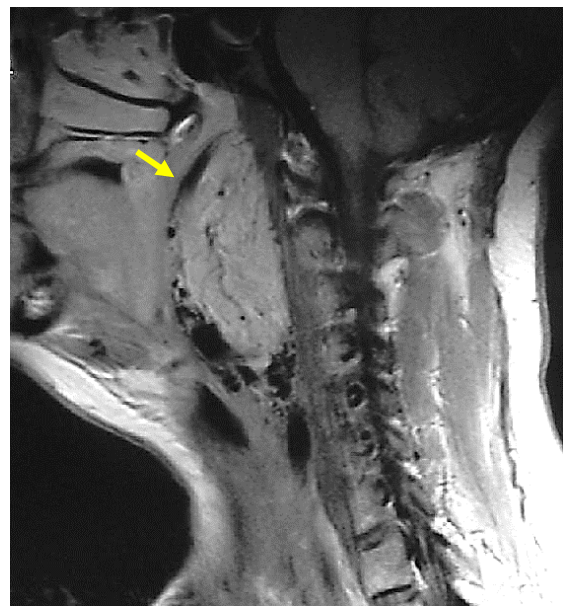
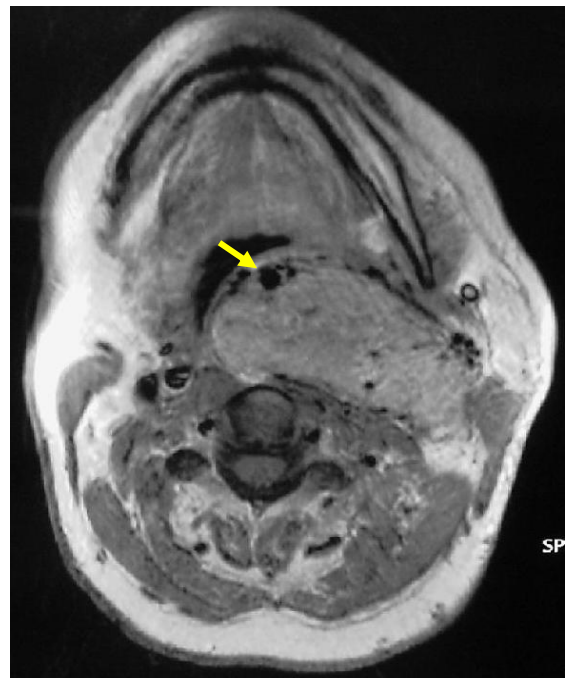

Figure 26 : Tumeur du glomus vagale située entre la veine jugulaire et l'artère carotide



Figures 27 a, b : Tumeur du glomus vagale refoulant la carotide interne (flèche jaune) vers l'avant

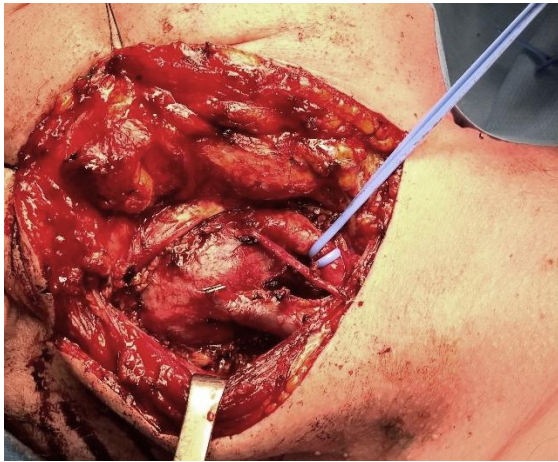


Figure 28a : Tumeur sécrétante du glomus vagale entre la carotide et la veine jugulaire ; la branche descendante du XII est visible

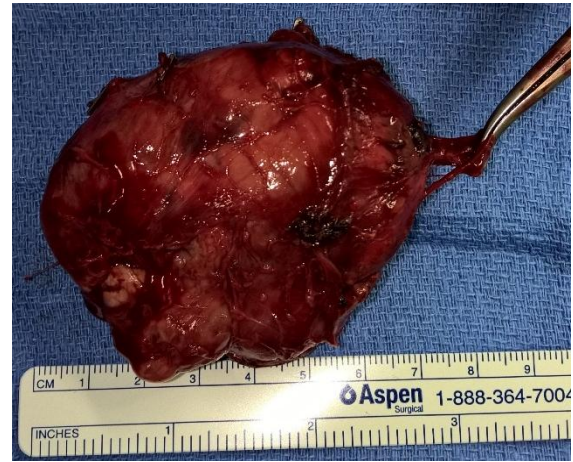

Figure 28d : Specimen réséqué d'une tumeur sécrétante du glomus vagale avec le clamp tenant le nerf vague sectionné

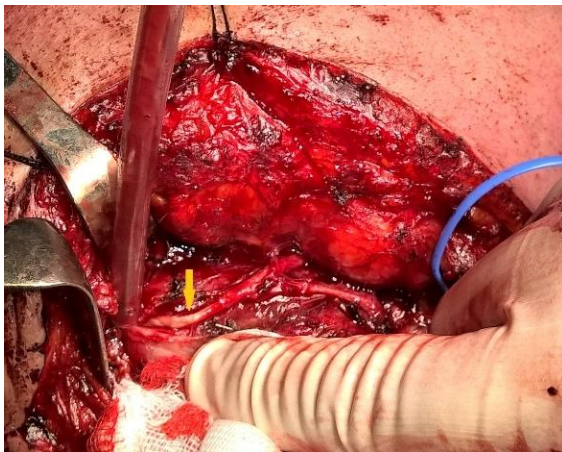


Figure 28b : Dissection du XII en dehors de la capsule tumorale du glomus vagale

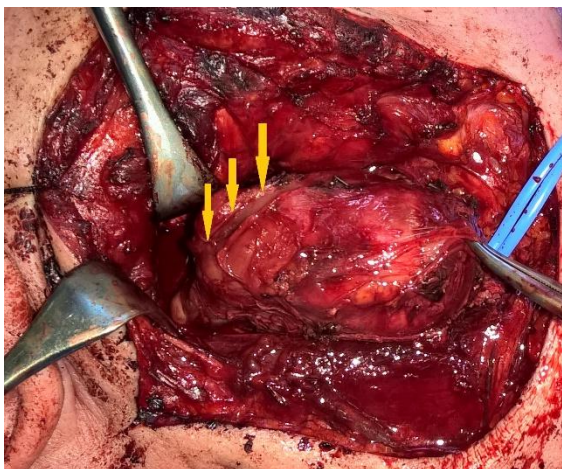


Figure 28c : Tumeur du glomus vagale en train d'être réséquée; noter le sillon dans lequel le XII a été disséqué (flèches)

Références

1. Mendenhall WM, Amdur RJ, Vaysberg M, Mendenhall CM, Werning JW. Head and neck paragangliomas. *Head Neck* 2011; 33:1530-4
2. van der Mey AG, Frijns JH, Cornelisse CJ et al. Does intervention improve the natural course of glomus tumors? A series of 108 patients seen in a 32-year period. *Ann Otol Rhinol Laryngol* 1992; 101: 635-42
3. Langerman A, Athavale SM, Rangarajan SV, Sinard RJ, Nettekville JL. Natural history of cervical paragangliomas: outcomes of observation of 43 patients. *Arch Otolaryngol Head Neck Surg.* 2012 Apr;138(4):341-5
4. Foote RL, Pollock BE, et al. Glomus jugulare tumor: tumor control and complications after stereotactic radiosurgery. *Head Neck* 2002; 24:332-8
5. Verniers DA, Keus RB, Schouwenburg PF, Bartelink H. Radiation therapy, an important mode of treatment for head and neck chemodectomas. *Eur J Cancer* 1992;28A:1028-1033
6. Suarez C, Rodrigo JP, Bodeker CC et al. Jugular and vagal paragangliomas: Systematic study of management with surgery and radiotherapy. *Head Neck* 2013 Aug;35(8):1195-204

7. Suarez C, Rodrigo JP, Mendenhall WM et al. Carotid body paragangliomas: a systematic study on management with surgery and radiotherapy. *Eur Arch Otorhinolaryngol* 2014 Jan;271(1):23-34
8. Martin TP, Irving RM, Maher ER. The genetics of paragangliomas: a review. *Clin Otolaryngol* 2007; 32:7-11

Comment citer ce chapitre

Fagan JJ, Vander Poorten V. (2014). Latissimus dorsi flap for head and neck reconstruction. In *The Open Access Atlas of Otolaryngology, Head & Neck Operative Surgery*. Retrieved from <https://vula.uct.ac.za/access/content/group/ba5fb1bd-be95-48e5-81be-586fbaeba29d/Resection%20of%20extratemporal%20paragangliomas%20including%20carotid%20body%20and%20glomus%20vagale%20tumours.pdf>

Traduction

Fiche traduite sous la direction et la validation du Collège Français d'ORL et chirurgie de la face et du cou et de la Société Française d'ORL

Emile Reyt MD
Professor Head & Neck Surgery
Grenoble University Hospital
emilereyt@gmail.com

Auteur

Vincent Vander Poorten MD PhD MSc
Professor, Otorhinolaryngology, Head & Neck Surgery
University Hospitals Leuven
Department of Head and Neck Oncology
KU Leuven, Belgium
vincent.vanderpoorten@uzleuven.be

Auteur & Editeur

Johan Fagan MBChB, FCS (ORL), MMed
Emeritus Professor and Past Chair
Division of Otolaryngology
University of Cape Town
Cape Town, South Africa
johannes.fagan@uct.ac.za

THE OPEN ACCESS ATLAS OF OTOLARYNGOLOGY, HEAD & NECK OPERATIVE SURGERY

www.entdev.uct.ac.za



The Open Access Atlas of Otolaryngology, Head & Neck Operative Surgery by [Johan Fagan \(Editor\)](mailto:johannes.fagan@uct.ac.za) johannes.fagan@uct.ac.za is licensed under a [Creative Commons Attribution - Non-Commercial 3.0 Unported License](https://creativecommons.org/licenses/by-nc/3.0/)

