

ATLAS DE ACCESO ABIERTO DE TÉCNICAS QUIRÚRGICAS EN OTORRINOLARINGOLOGÍA Y CIRUGÍA DE CABEZA Y CUELLO



RESECCIÓN DE FOSAS Y SENOS PREAURICULARES

Johan Fagan

Los senos, fosas o quistes preauriculares son anomalías congénitas localizadas sobre o por delante de la rama ascendente del hélix (*Figura 1*).

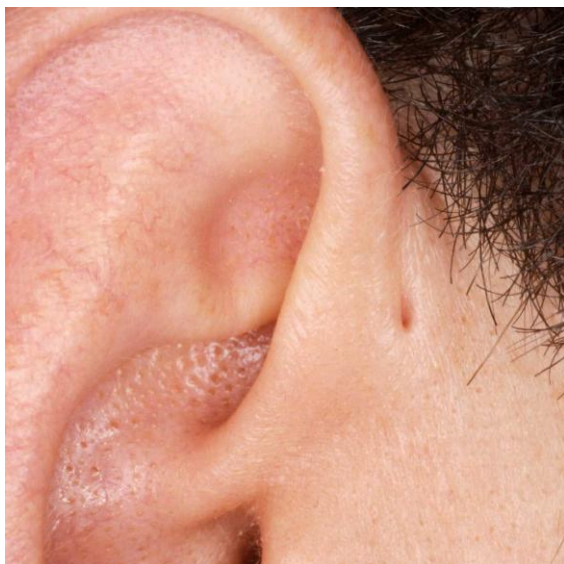

Figura 1: localización típica de la fosa preauricular <http://pinna.hawkelibrary.com/pitsandsinuses>

Pueden supurar detritos de queratina descamada. Pueden ser bilaterales aunque son más comunes del lado derecho. La incidencia varía siendo hasta del 10% en algunas partes de África. Estas anomalías pueden ser esporádicas o hereditarias (rasgo autosómico dominante con penetrancia incompleta y expresión variable), y pueden estar asociadas a otros síndromes como el Braqui-oto-renal.

Si bien reseca la resección de una fosa es un procedimiento quirúrgico menor, la recurrencia es frecuente si no se reseca adecuadamente. La cirugía solo está indicada cuando hay infecciones o abscesos recurrentes. (*Figuras 2, 3*). Los abscesos deben drenarse completamente antes de planear la cirugía.

Un quiste preauricular no debe confundirse con un remanente de la primera hendidura branquial. Un diagnóstico erróneo de un

remanente de la primera hendidura branquial como un quiste preauricular puede poner en riesgo el nervio facial y que no se extraiga el quiste completamente. Vea el capítulo: [Dissección de fístulas, senos y quistes branquiales](#).

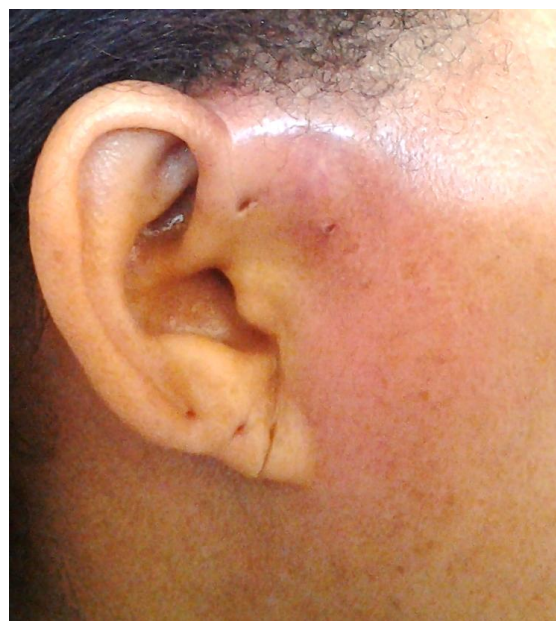

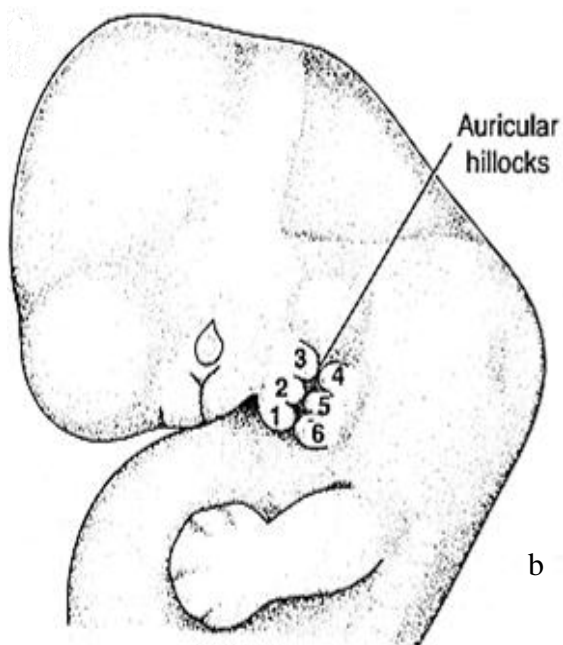
Figura 2: Absceso del seno preauricular. Nótase la punción de la aguja para drenaje

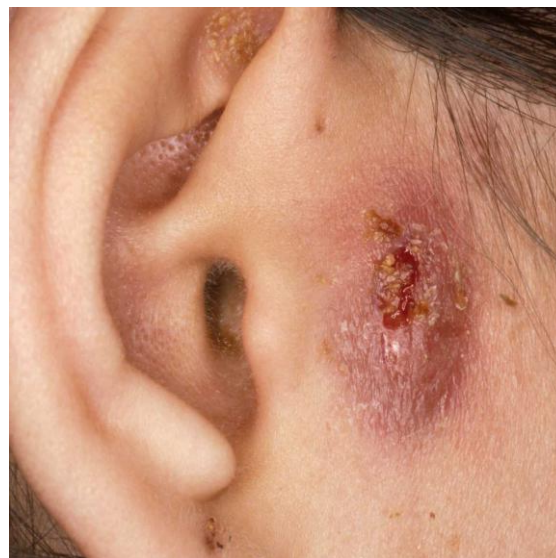

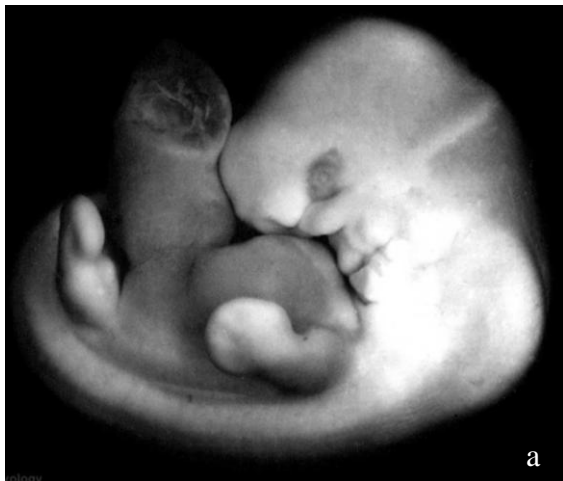Figura 3: Nódulo linfático supurante asociado a infección de un seno preauricular (<http://pinna.hawkelibrary.com/pitsandsinuses>)

Embriología

El pabellón auricular se origina de 6 protuberancias auriculares; del 1 al 3 se originan del primer arco branquial y del 4 al 6 el segundo arco (Figuras 4-6). El conducto auditivo interno deriva de la primera hendidura branquial.



Figuras 4a, b: 6 protuberancias auriculares a la semana 6 de gestación ¹

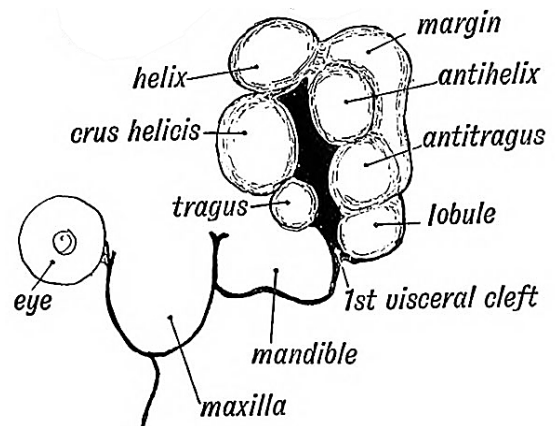


Figura 5: Formación de la aurícula a partir de las protuberancias

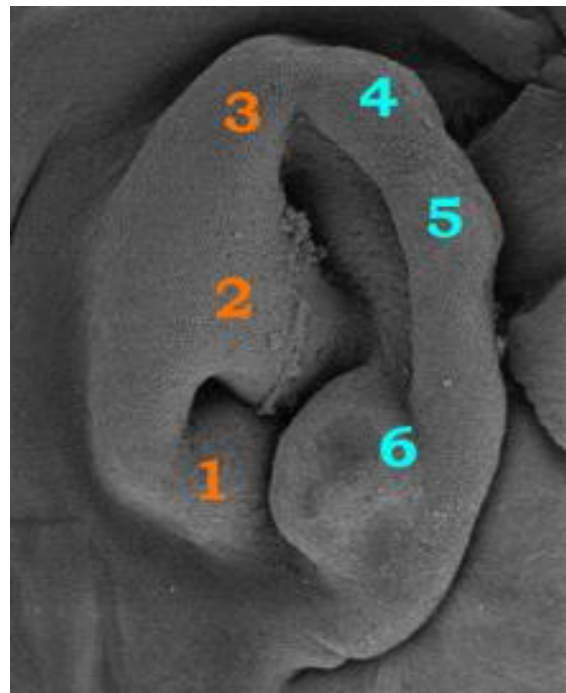


Figura 6: Formación del pabellón auricular visto en la semana 9 de gestación ¹

Las protuberancias pueden no fusionarse completamente y dejar espacios o senos entre ellos, con mas frecuencia entre el trago y el techo del hélix, o entre el anti hélix y el hélix. También se ha postulado que la invaginación del ectodermo durante el desarrollo de la aurícula puede ser la causa.

El desarrollo anómalo de las protuberancias 1 a 3 también pueden generar procesos suplementarios y apéndices preauriculares.

Sitio web de embriología recomendado:
[https://embryology.med.unsw.edu.au/embryology/index.php?title=Hearing - Outer Ear Development](https://embryology.med.unsw.edu.au/embryology/index.php?title=Hearing_-_Outer_Ear_Development)

Histopatología

Los quistes resecaados están tapizados por epitelio escamoso estratificado rodeado por tejido conectivo y evidencia de inflamación crónica. La longitud del tracto puede ser variable, tener un curso tortuoso y extensas ramificaciones.

Anatomía quirúrgica

Los senos *se sitúan superficial a la fascia temporal y terminan muy cerca o se adhieren al cartílago del hélix*. El cirujano debe estar familiarizado con las siguientes estructuras anatómicas:

Nervio facial (Figuras 7,8)

A diferencia de las anomalías de la primera hendidura branquial, los senos / quistes preauriculares están localizados superior y lateral al nervio facial y la glándula parótida. El tronco del nervio está localizado mucho más inferior y profundo al plano quirúrgico normal. La rama frontal del nervio facial cruza superficialmente sobre el arco zigomático y tiene riesgo de lesión solo si el cirujano continúa anteriormente durante la resección.

Vena y arteria temporal superficial

Estos dos vasos pueden verse en la *Figura 8*. Si son lacerados el sangrado es fácilmente controlable ligando el o los vasos.

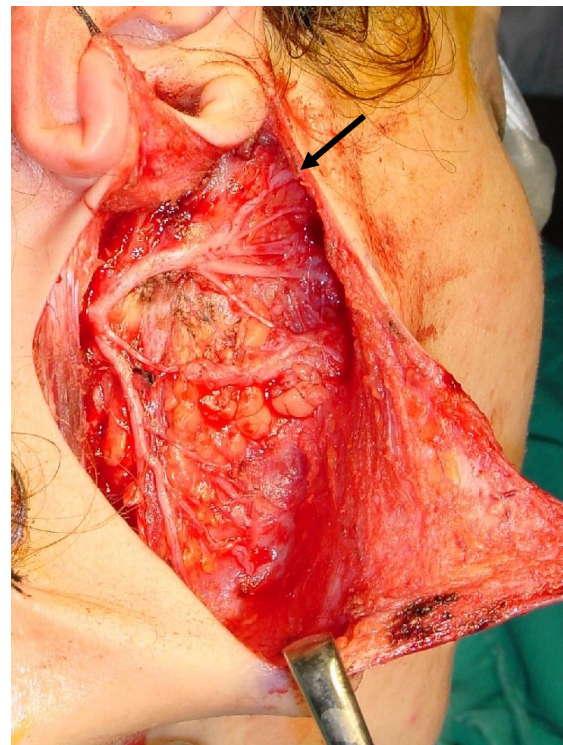


Figura 7: Nótese la posición de la rama frontal del nervio facial (flecha)

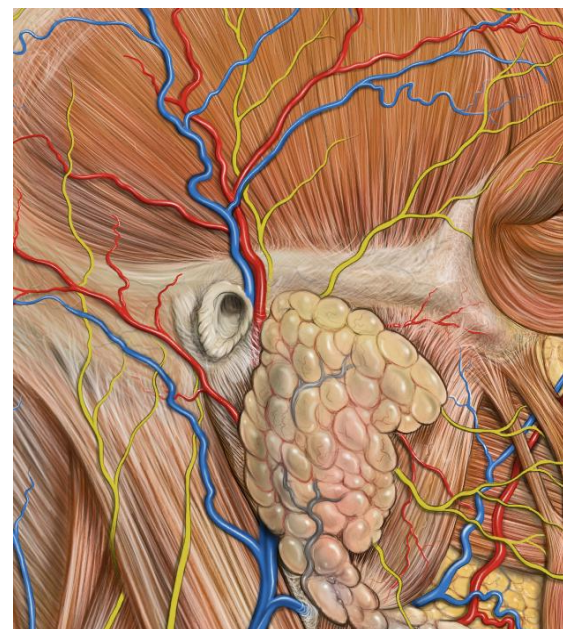


Figura 8: Arteria y vena temporal superficial, rama frontal del nervio facial

Cartílago auricular (Figura 9)

Los senos y quistes preauriculares están estrechamente relacionados con el pericon-

drio auricular. *Dunham et al* reportaron que la distancia histológica entre el tejido epitelial preauricular extirpado y el cartilago auricular adyacente medía menos de 0,5mm en mas del 50% de los casos, y que el tracto epitelial estaba en continuidad con el tejido estromal y era histológicamente indistinguible del pericondrio en casi todos los casos ¹. Por lo tanto, algunos defienden la resección de una pequeña porción del cartílago preauricular adyacente al tracto fistuloso para asegurar una resección completa y reducir la tasa de recurrencias.

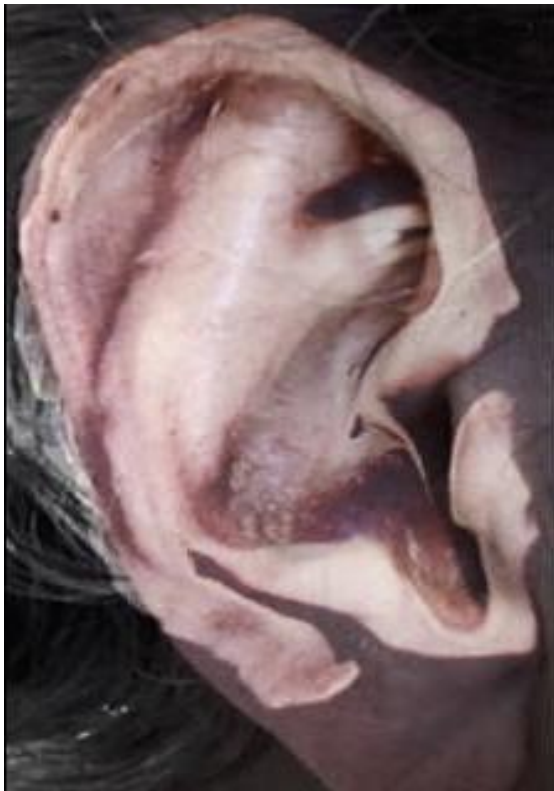

Figura 9: Cartílago auricular superpuesto en la oreja

Fascia temporal (Figura 10)

La fascia temporal forma el plano mas profundo de disección. La rama frontal del nervio facial atraviesa la capa de grasa temporal superficial en la porción anterior a cierta distancia (*Figura 10*).

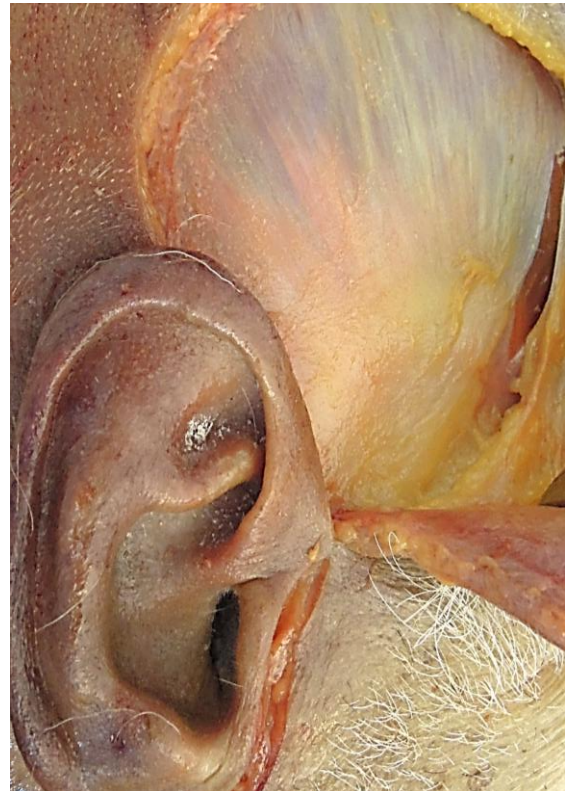

Figura 10: La fascia temporal constituye el plano profundo de disección; nótese la grasa temporal superficial en la parte anterior

Investigación preoperatoria

Las imágenes de TC o Resonancia no están indicadas a menos que haya una localización atípica del quiste o se sospeche un remanente de la hendidura branquial.

Principios quirúrgicos

Se ha reportado que la tasa de recurrencia después de una resección simple (incisión elíptica alrededor del seno y disección del tracto fistulosos en el tejido subcutáneo) esta por encima del 40%.

Algunos apoyan la inyección de azul de metileno dentro del quiste o seno, pero la tinta usualmente contamina el campo quirúrgico; otros están a favor de sondar el trayecto con una sonda lacrimal, aunque la sonda puede causar un falso trayecto y puede no identificar pequeñas ramas. El

autor no usa ninguna de estas técnicas y no trata de identificar el trayecto real.

Los pasos a seguir para reducir la recurrencia incluye

- Operar bajo condiciones óptimas
 - Espere hasta que se resuelva la infección
 - Use anestesia general sin relajación muscular (para detectar estimulación del nervio facial)
- Reseque completamente el trayecto del seno junto con el tejido circundante
 - Exposición extensa: extienda la incisión preauricular a la zona supraauricular
 - No intente identificar solo el tracto del quiste, reseque ampliamente todo el tejido subcutáneo entre la fascia temporal y el hélix
 - Límite posterior: cartílago auricular
 - Límite antero medial: fascia de la parótida
 - Límite profundo: fascia temporal
 - Extirpe el pericondrio cercano y/o cartílago del hélix

Pasos quirúrgicos

- Haga una incisión elíptica vertical en la piel alrededor de la abertura del seno (*Figura 11*)
- Extienda la incisión superiormente hacia el área supra-auricular; observe la posición del nervio facial (*Figura 11*)
- Diseque (Bisturí eléctrico o frío) hasta la fascia temporal anterior y superior a la entrada del seno (*Figura 12*)
- Diseque los tejidos blandos de la fascia temporal que constituye el plano profundo de disección, en dirección posteroinferior (*Figura 13*)
- Identifique el cartílago del hélix (*Figura 13*)

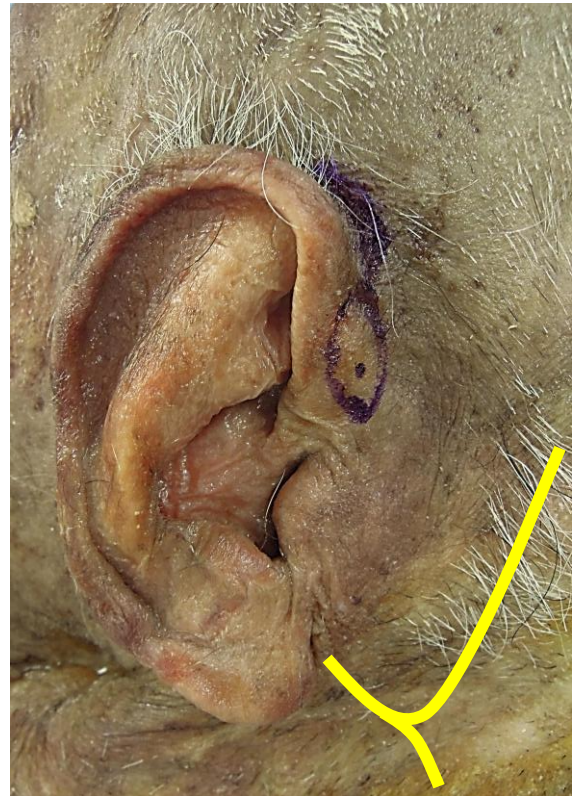


Figura 11: Incisión elíptica con extensión supra-auricular; posición aproximada del nervio facial en amarillo

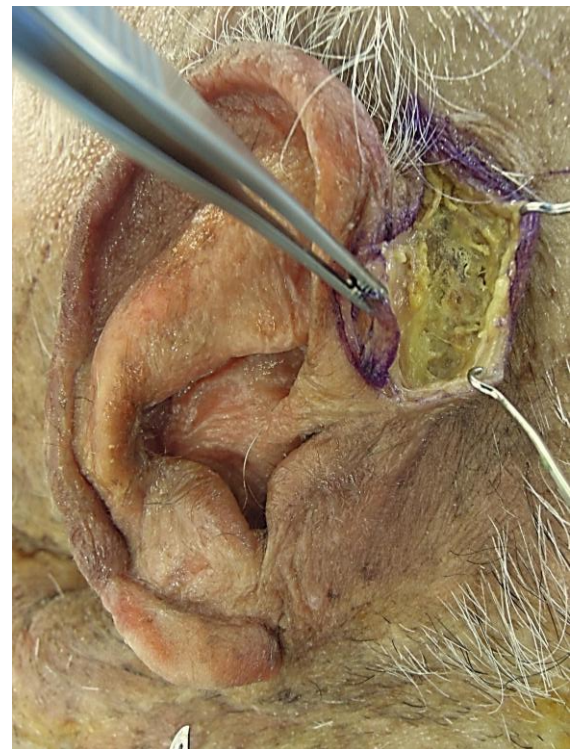


Figura 12: Disección hacia la fascia temporal

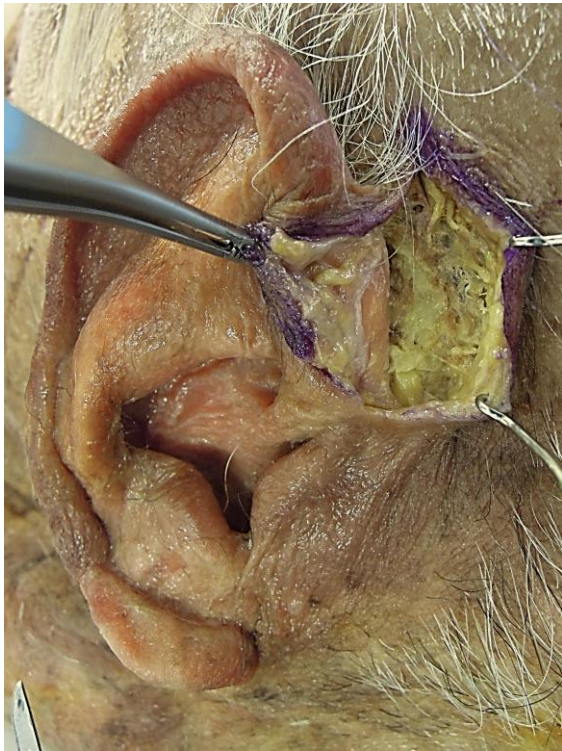


Figura 13: Diseción a lo largo de la fascia temporal hasta el cartílago del hélix

- Diseque a lo largo del cartílago hasta el pericondrio (*Figura 14*)
- Reseque en profundidad deslizándose por el cartílago hasta el ápice del seno preauricular (*Figura 14*)
- Extraiga la pieza (*Figuras 15, 16, 17*)
- Irrigue la herida
- Puede dejar un pequeño drenaje
- Suture la herida por planos

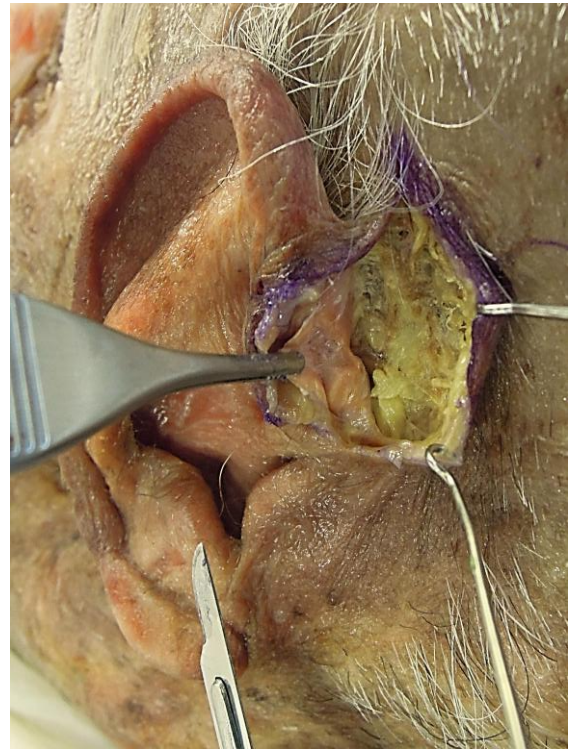


Figura 14: Segmento del cartílago del hélix siendo reseado en el ápice del tracto del seno

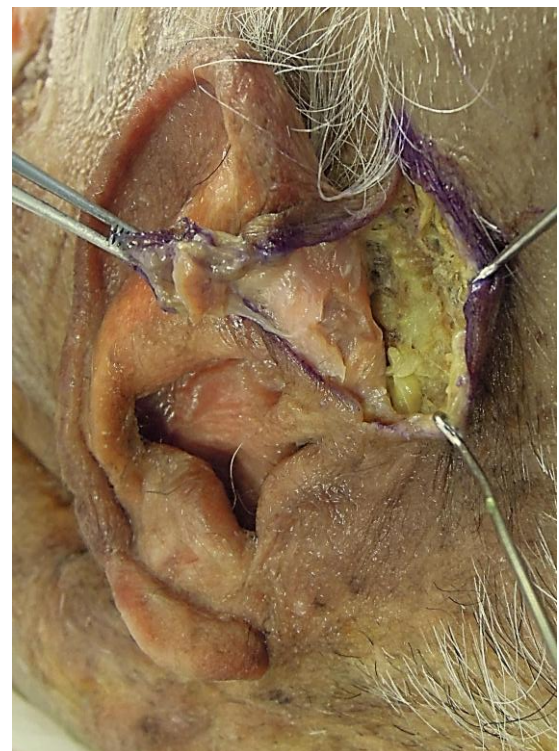


Figura 15: Parte final de la disección incluyendo una pequeña porción de cartílago del hélix

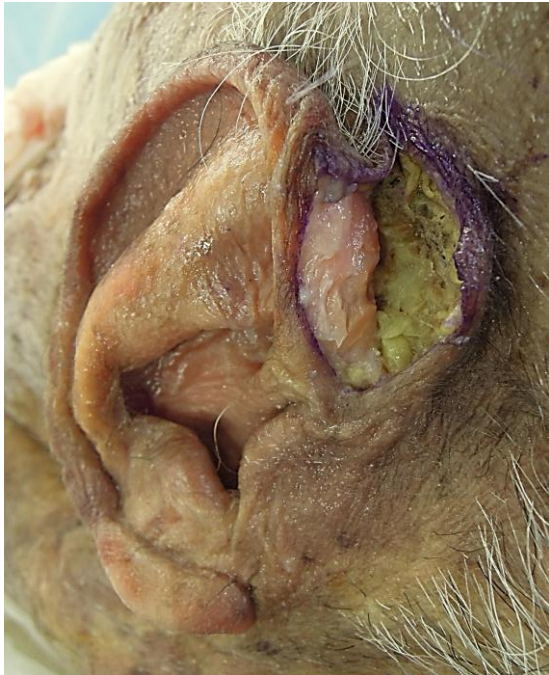

Figura 16: Defecto quirúrgico después de la resección del segmento de cartílago

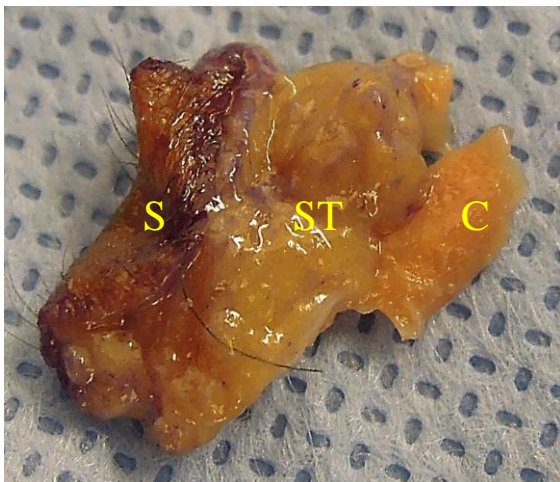


Figura 17: Pieza: piel (S), tejido blando que contiene el seno preauricular (ST) y cartílago (C)

Referencias

1. Dunham B *et al.* The histologic relationship of preauricular sinuses to auricular cartilage. *Arch Otolaryngol Head Neck Surg.* 2009 Dec;135(12): 1262-5
2. Hill MA (2014) Embryology Privacy policy. Retrieved February 8, 2015, <https://php.med.unsw.edu.au/embryolo>

[gy/index.php?title=Embryology:Privacy_policy](https://php.med.unsw.edu.au/embryolo)

3. Leopardi G *et al.* [Surgical treatment of recurring preauricular sinus: supra-auricular approach.](#) *Acta Otorhinolaryngol Ital.* 2008 Dec;28(6):302–5

Cómo citar este capítulo

Fagan JJ. (2015). Excision of preauricular pits and sinuses. In *The Open Access Atlas of Otolaryngology, Head & Neck Operative Surgery*. Retrieved from <https://vula.uct.ac.za/access/content/group/ba5fb1bd-be95-48e5-81be-586fbaeba29d/Excision%20of%20preauricular%20pits%20and%20sinuses.pdf>

Traductores

Alejandra Osorio & Virginia Martínez
Departamento de Otorrinolaringología y cirugía de cabeza y cuello
Complejo Hospitalario Universitario de Vigo
Vigo, Pontevedra, España
alejandra.osorio.velasquez@gmail.com

Coordinador de las traducciones al castellano

Dr J. Alexander Sistiaga Suárez MD
FEBEORL-HNS, GOLF IFHNOS Unidad de Oncología de Cabeza y Cuello – Servicio de Otorrinolaringología Hospital Universitario Donostia San Sebastian, España
jasistiaga@osakidetza.eus

Autor y Editor

Johan Fagan MBChB, FCS(ORL), MMed Emeritus Professor and Past Chair Division of Otolaryngology University of Cape Town Cape Town, South Africa
johannes.fagan@uct.ac.za

**THE OPEN ACCESS ATLAS OF
OTOLARYNGOLOGY, HEAD &
NECK OPERATIVE SURGERY**
www.entdev.uct.ac.za



The Open Access Atlas of Otolaryngology, Head & Neck Operative Surgery by [Johan Fagan \(Editor\)](#) johannes.fagan@uct.ac.za is licensed under a [Creative Commons Attribution - Non-Commercial 3.0 Unported License](#)

