

# ATLAS DE ACCESO ABIERTO DE TÉCNICAS QUIRÚRGICAS EN OTORRINOLARINGOLOGÍA Y CIRUGÍA DE CABEZA Y CUELLO



## PAROTIDECTOMÍA

Johan Fagan

El nervio facial es el epicentro de la cirugía parotídea tanto para el cirujano como para el paciente. El conocimiento de la anatomía quirúrgica y las referencias anatómicas necesarias para encontrar el nervio facial son la clave para preservar la función del nervio.

### Anatomía Quirúrgica

#### Glándula parótida

Las glándulas parótidas presentan una situación anterior e inferior a la oreja. Van a sobrepasar los músculos de la rama vertical de la mandíbula y al músculo masetero, por detrás de los cuales se extenderá hasta los surcos retromandibulares. Las glándulas se extienden superiormente desde los arcos cigomáticos e inferiormente por debajo de los ángulos de la mandíbula, donde se superponen a los vientres posteriores de los músculos digástrico y esternocleidomastoideo. El conducto parotídeo tendrá su salida de la glándula en su porción anterior, atravesará el músculo masetero, y se dirigirá medialmente alrededor de su margen anterior, perforando el músculo bucinador y entrando en la boca aproximadamente a la altura del segundo molar superior.

#### Sistema Musculo Aponeurótico Superficial y Fascia Parotídea

El **Sistema Musculo Aponeurótico Superficial (SMAS)** Es una red fibrosa que invierte los músculos faciales, y los conecta con la dermis. Se dispone de forma continua con el platismo inferior; Superiormente se unirá al arco cigomático. Mientras que en su cara inferior, el nervio facial viaja por debajo del SMAS y el platismo. Las glándulas parótidas están contenidas dentro de dos capas de fascia parotídea, que se extienden desde el cigoma por

encima y continúan como fosa cervical por debajo.

#### Estructuras que cruzan o es posible encontrar dentro de la glándula parótida

- **Nervio Facial y sus ramas (Figure 1)**
- **Arteria Carótida Externa:** de ella nace la **Arteria Facial Transversa** dentro de la glándula antes de dividirse en las arterias maxilar interna y temporal superficial (Figura 2).

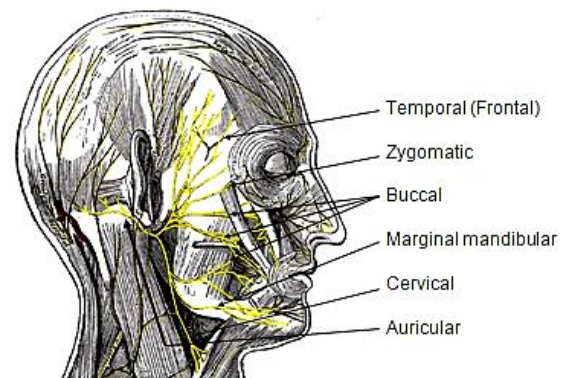


Figura 1: Ramas principales del nervio facial

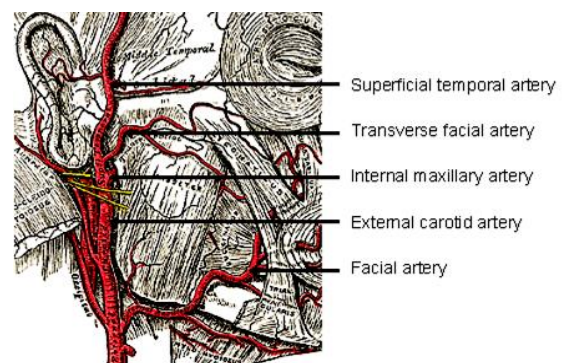


Figure 2: Ramas de la Arteria Carótida Externa

- **Venas:** Las venas **temporal superficial** y **Maxilar** se funden en la vena retromandibular dentro de la glándula parótida, pero no son responsables del drenaje de la glándula. El drenaje venoso de la parótida misma es a tribu-

tarios de venas yugulares externas e internas

- **Linfáticos:** Existen varios ganglios linfáticos en la glándula, principalmente en el lóbulo superficial, y se drenan hasta el área II del cuello

### **Relaciones anatómicas relevantes**

**Posterior:** Pointer cartilaginoso, hueso timpánico, apófisis mastoides, músculo esternocleidomastoideo

**Profundo:** Apófisis estiloides, túnel estilomandibular, espacio parafaríngeo, vientre posterior del músculo digástrico, músculo esternocleidomastoideo

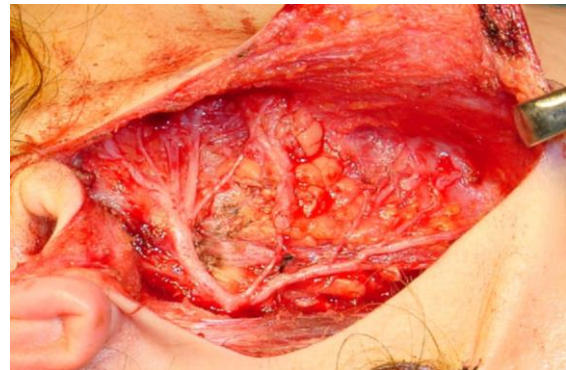
**Superior:** Arco zigomático, articulación temporomandibular

### **Nervio Facial**

El nervio facial sale a través del foramen estilomastoideo para entrar en la glándula parótida. Aunque el patrón de ramificación varía de paciente a paciente, el tronco generalmente se divide a nivel del **pes anserinus** en ramas superior e inferior que posteriormente se ramificaran en ramas temporal (frontal), zigomática, bucal, marginal mandibular y cervical que inervan los músculos de la expresión facial. También surgen del tronco ramas pequeñas que van a inervar el vientre posterior de los músculos digástrico, estilohioideo y auricular (*Figura 3*).

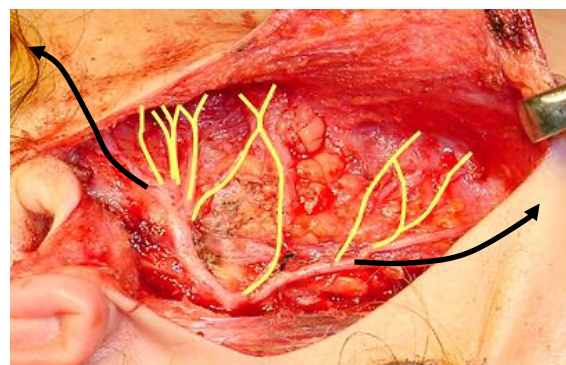
Durante el transcurso del nervio a través de la glándula parótida, aproximadamente 2/3 de la glándula se van a encontrar superficiales al nervio. Como la disección parotídea generalmente se va a dirigir a lo largo del nervio facial, el nervio divide en efecto la parótida desde una perspectiva quirúrgica en lóbulos superficiales y profundos, aunque no existe un plano real de

disección de los tejidos blandos que separe los dos lóbulos.



*Figura 3: El tronco del nervio facial se divide en ramas superior e inferior a nivel del pes anserinus*

Las ramas mediofaciales del nervio van a tener inervación cruzada; Sin embargo, las ramas frontal y marginal no, por lo tanto la lesión de alguna de estas ramas va a ocasionar parálisis de la musculatura de la frente y de los músculos depresores del labio inferior (*Figura 4*). Por lo tanto, a diferencia de los nervios mandibulares temporales y marginales, las ramas mediofaciales seleccionadas pueden ser sacrificadas sin alterar la función facial.



*Figura 4: Interconexión intermedia de las ramas Mediofaciales mientras que las temporales y marginales (negras) no*

### **Localización del Nervio Facial**

Es de utilidad conocer la ubicación de un tumor parotídeo antes de realizar una parotidectomía y saber si se encuentra

situado en profundidad o superficial al Nervio Facial. Esto facilita la planificación quirúrgica y facilita el consentimiento preoperatorio relacionado con la probabilidad de una lesión temporal del nervio facial en el postoperatorio

### **Referencias superficiales**

**Tronco del nervio facial:** El tronco abandona el cráneo a través del agujero estilomastoideo. Este se sitúa en el extremo profundo de la línea de sutura tímpanomastoidea, que puede ubicarse en la unión entre el proceso mastoideo y el anillo timpánico del conducto auditivo externo.

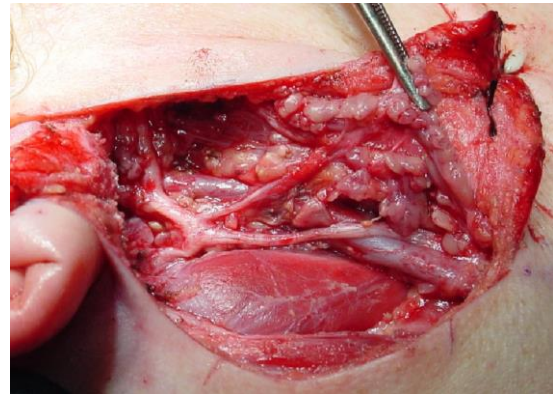
**Rama temporal (frontal) del nervio facial:** el nervio cruza el arco zigomático; transcurre dentro del SMAS y luego se va a encontrar superficial a la fascia temporal. Se mueve más o menos a lo largo de una línea trazada entre la unión del lóbulo del oído a un punto 1,5cm por encima de la cara lateral de la ceja. Para evitar lesiones de la rama temporal, debemos disecar ya sea en un plano subcutáneo o en un plano profundo al SMAS (Figura 1).

### **Radiología**

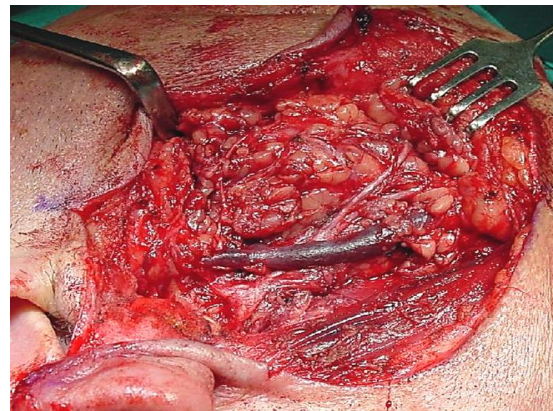
No será necesario realizar pruebas radiológicas de rutina en los tumores parotídeos. Se recomienda para la planificación quirúrgica en tumores grandes, adheridos a planos profundos o en aquellos que presentan afectación del nervio facial, trismo o afectación del espacio parafaríngeo. La RM es una valiosa investigación ante sospecha de recidiva de adenoma pleomorfo, ya que a menudo puede ser multifocal.

El nervio facial en su recorrido extratemporal no será visible con ecografía, TC o RM. Sin embargo, la vena retromandibular está íntimamente asociada con el nervio facial y transcurrirá a través de la glándula parótida inmediatamente posterior al ner-

vio facial, pero rara vez correrá inmediatamente superficial al nervio (Figuras 5 y 6). Por lo tanto, podemos confiar en la yuxtaposición de la vena retromandibular y el nervio para predecir si es probable que un tumor sea profundo o superficial al nervio



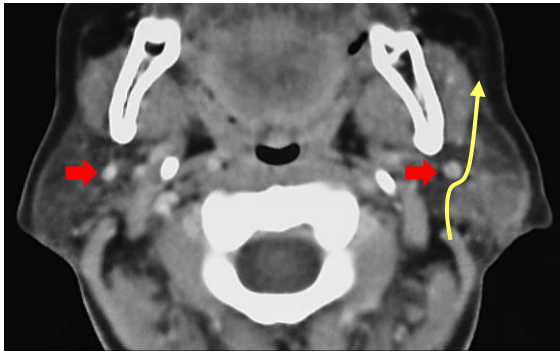
*Figura 5: Nervio facial superficial a la vena retromandibular*



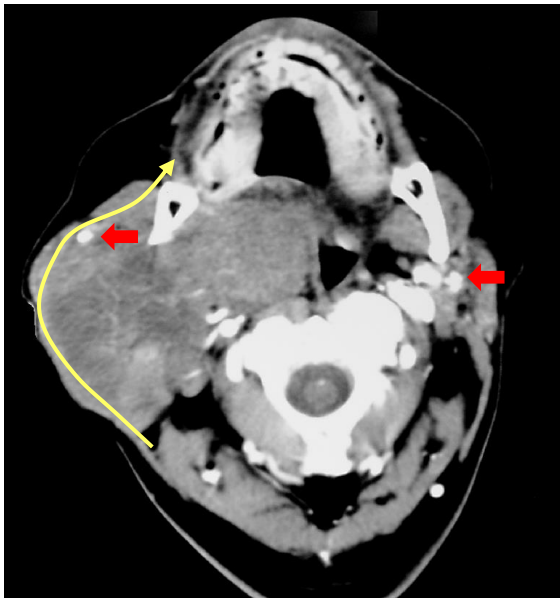*Figura 6: Nervio facial en profundidad, pero cercano, a la vena retromandibular*

La vena retromandibular se puede visualizar claramente en una TC con contraste, o una RM (Figuras 7, 8).

La radiología también puede alertar al cirujano sobre la extensión de un tumor de parótida al lóbulo profundo a través del túnel estilomandibular hacia el espacio parafaríngeo (Figura 9).



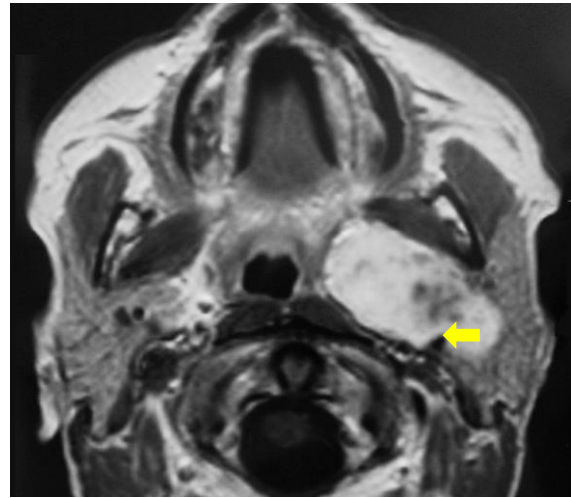
*Figura 7: Las flechas rojas indican las venas retromandibulares y la flecha amarilla el curso del nervio facial en un adenoma pleomorfo del lóbulo superficial*



*Figura 8: Las flechas rojas indican las venas retro-mandibulares y la flecha amarilla el curso del nervio facial en un adenoma pleomorfo del lóbulo profundo*

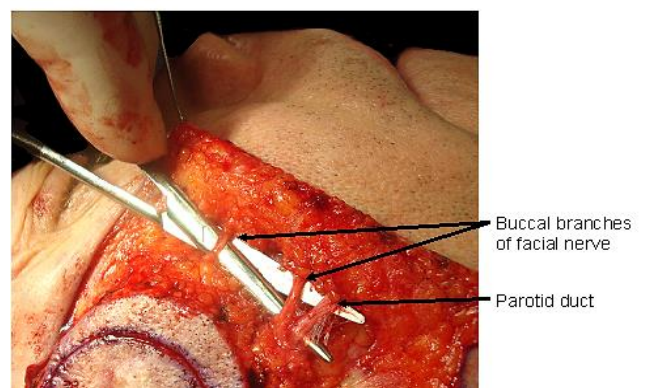
### **Identificación intraoperatoria del Nervio Facial**

Habitualmente disecaremos el nervio facial de forma progresiva, localizando el tronco nervioso en su salida del agujero estilomastoideo, para luego continuar disecándolo en sentido anterógrado a lo largo del tronco, el pes anserinus y sus divisiones y ramas nerviosas.



*Figura 9: Tumor que pasa a través del túnel estilo-mandibular al espacio parafaríngeo (La flecha indica la apofisis estiloides)*

Ocasionalmente esto no es posible, por ejemplo en aquellos casos en los cuales tenemos una gran masa fija, centrada en el agujero estilomastoideo. En estos casos puede ser necesario realizar disección retrograda después de localizar la rama temporal donde cruza el cigoma, las ramas bucales paralelas al conducto parotídeo (Figura 10), o la rama marginal donde cruza la arteria y la vena facial, justo debajo o en el margen inferior de la mandíbula, donde sólo es profunda al platisma (Figura 11).



*Figura 10: Ramificaciones bucales adyacentes al conducto parotídeo*

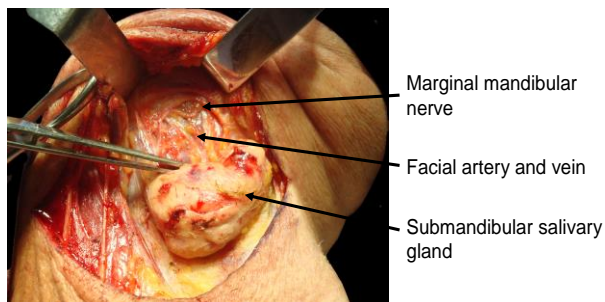


Figura 11: Rama marginal atravesando la arteria y vena facial

Las referencias anatómicas para encontrar el facial en el agujero estilomastoideo serán constantes, y todos los puntos de referencia deben ser identificados en cada operación para facilitar la búsqueda del nervio (Figuras 12, 13).

**Ventre posterior del músculo digástrico:**

El nervio corre a la misma profundidad por debajo de la superficie de la piel, y la bisectriz el ángulo entre el músculo y la apófisis estiloides

**Pointer Cartilaginoso:** Se refiere al extremo más mediano y puntiagudo del cartílago del conducto auditivo externo. El nervio sale del foramen aproximadamente a 1cm de profundidad y 1 cm inferior a este punto

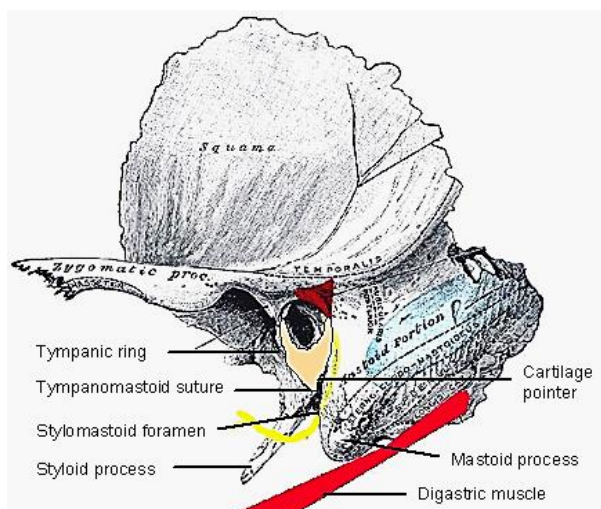


Figura 12: Referencias anatómicas para localizar el nervio facial

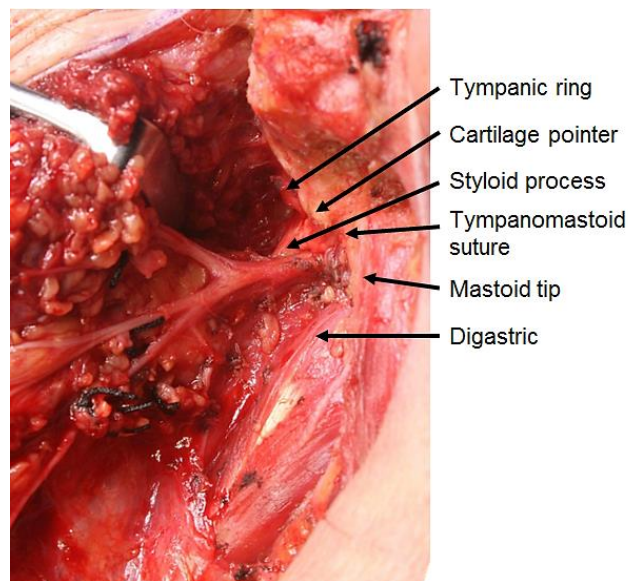


Figura 13: Referencias anatómicas intraoperatorias para el tronco del nervio facial

**Anillo timpánico, apófisis mastoides y línea de sutura tímpano mastoidea:** La línea de sutura tímpano mastoidea es la referencia anatómica más precisa para localizar el nervio facial, ya que conduce medialmente, directo al agujero estilomastoideo

**Apófisis estiloides:** El nervio facial se encuentra en relación a la apófisis estiloides. Es por lo tanto la palpación de la apófisis estiloides un medio útil para determinar la profundidad y la posición del nervio facial

**Rama de la arteria occipital:** lateral al nervio facial, cerca del agujero estilomastoideo podremos encontrar una pequeña rama de la arteria occipital. El sangrado arterial profuso debe alertar al cirujano de la proximidad del nervio facial; Y este será fácilmente controlable con cauterización bipolar

**Estimulación eléctrica y monitorización**

No será necesario emplearlos de forma rutinaria, pero pueden ser útiles asociados a un conocimiento adecuado de la anatomo-

mía del nervio facial en casos seleccionados tales como cirugía de revisión o tumores voluminosos. Sin embargo, es importante comprobar que el equipo no este defectuosos, y diferenciar en casos de fatiga nerviosa después de una excesiva estimulación mecánica o eléctrica, así como evitar el uso de un relajante muscular.

- **Monitorización electrofisiológica:** Se puede usar un monitor de EMG para detectar la contracción de los músculos faciales cuando el nervio facial esté mecánica o eléctricamente estimulado
- **Estimulación eléctrica del nervio facial:** Se pueden emplear estimuladores nerviosos operados con pilas o más sofisticados intraoperatoriamente para ayudar a encontrar el nervio, o para diferenciar entre el nervio y los vasos sanguíneos. La estimulación del nervio producirá una contracción visible de la musculatura facial o una señal EMG

### Tipos de Parotidectomía

- **Parotidectomía parcial:** Resección de la patología parotídea con un margen de tejido parotídeo normal. Esta es la operación estándar para patología benigna y malignidades favorables
- **Parotidectomía superficial:** Resección de todo el lóbulo superficial de la parótida (*Figura 3*). Generalmente es útil en aquellos casos en los que sospechamos metástasis en los ganglios linfáticos parotídeos, como pueden ser aquellos secundarios a cánceres de piel, y para los tumores parotídeos malignos de alto grado
- **Parotidectomía total:** Implica la resección de toda la glándula parótida, generalmente con preservación del nervio facial

### Consentimiento preoperatorio

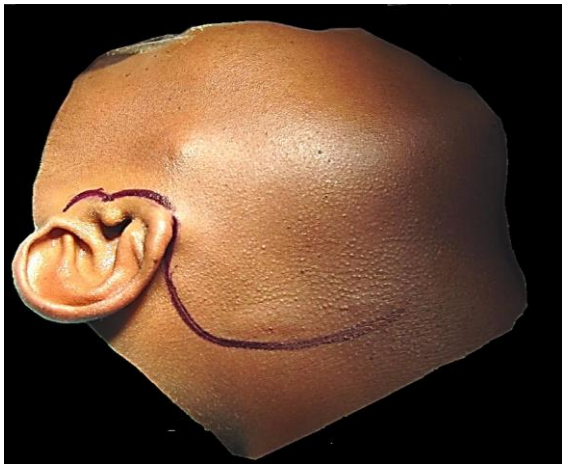
- **Cicatriz:** Por lo general, muy buena cicatrización excepto sobre la mastoideas donde puede haber cicatrices
- **Anestesia en la zona del nervio auricular mayor:** Piel de la parte inferior de la oreja, y superpuesta al ángulo de la mandíbula
- **Alteración del nervio Facial:** Las parestesias temporales afectaran a <50%; Mientras que la parálisis permanente será rara
- **Contorno facial:** la pérdida de tejido parotídeo va a aumentar la definición del ángulo de la mandíbula, y la profundización del surco retromandibular
- **Prominencia auricular:** Esto se debe probablemente a la pérdida de la inervación de los músculos postauriculares y las cicatrices preauriculares
- **Síndrome de Frey** (sudoración gustativa): Aunque es una complicación común, muy pocas veces es lo suficientemente molesto como para requerir tratamiento con inyección de Botox

### Anestesia

- Anestesia general
- Relajación muscular de acción corta sólo para intubación, para que el nervio facial pueda ser estimulado y/o controlado
- No hay antibióticos perioperatorios a menos que se indique específicamente
- Hiperextensión cefálica, girando al lado opuesto la cabeza
- Infiltración con un vasoconstrictor a lo largo de la incisión cutánea planificada, para reducir la lesión térmica de la piel desde el electrocauterio a los vasos cutáneos
- Mantener las comisuras ocular y bucal expuestas para poder ver el movimiento facial cuando el nervio es estimulado (*Figura 14*)

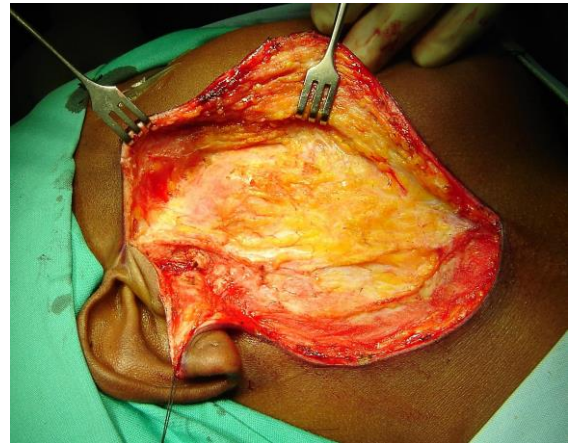
## Parotidectomía Parcial/Superficial

- Incisión en S: Se va a realizar entre los pliegues preauriculares y cervicales de la piel (*Figura 14*)

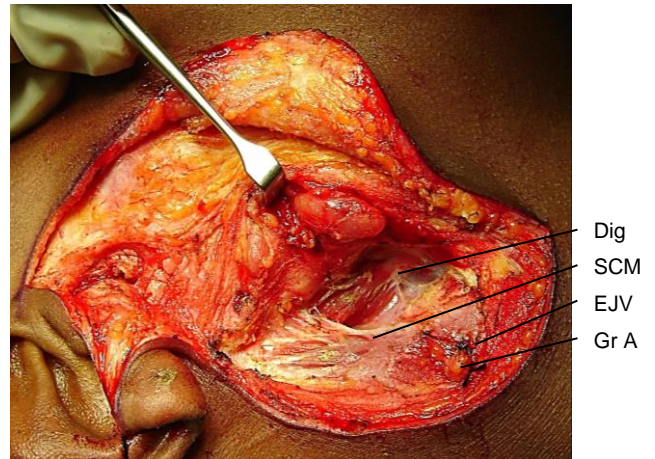


*Figura 14: "Incisión en S"; Con la comisura ocular y labial expuestas*

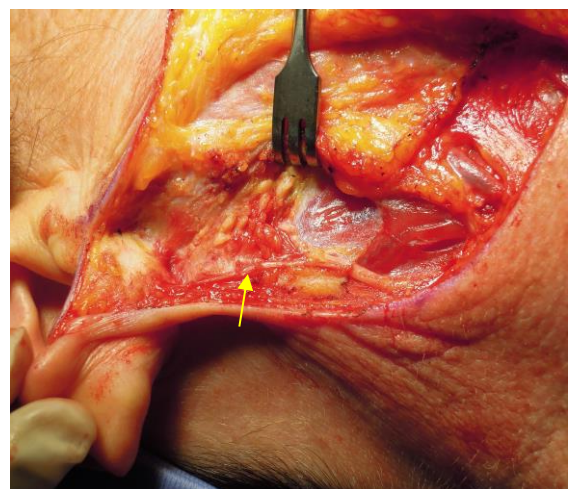
- Elevaremos el colgajo cervicofacial, superficial al borde anterior de la masa parotídea o de la glándula parótida en el plano entre el SMAS y la fascia parotídea con bisturí frío o monopolar
- El asistente debe vigilar la cara y avisar en caso de contracción muscular para evitar la lesión del nervio facial. Colocaremos una sutura en el tejido subcutáneo del lóbulo de la oreja para tirar de ella, y fijaremos el colgajo de piel (*Figura 15*)
- Esqueletizamos el borde anterior del músculo esternocleidomastoideo (*Figura 16*)
- Dividimos la vena yugular externa
- Dividimos el nervio auricular mayor sobre el músculo esternocleidomastoideo, posterior a la vena yugular externa. Se puede intentar preservar la rama posterior del nervio para preservar la sensación de la piel de la auricular (*Figura 17*)



*Figura 15: Exposición de la masa o glándula parotídea*



*Figura 16: Exposición de los músculos esternocleidomastoideo y vientre posterior del digástrico*



*Figura 17: Rama posterior del nervio auricular mayor (Flecha)*

- **Identificar y esqueletizar el vientre posterior del músculo digástrico.** No debemos disecar en dirección cefálica al músculo ya que podemos lesionar el nervio facial (Figura 16)
- **Esqueletizar el cartílago del conducto auditivo externo hasta el pointer cartilaginoso.** Esto puede hacerse con bastante rapidez utilizando el electrocauterio. El nervio facial saldrá a través del agujero estilomastoideo aproximadamente a 1cm de profundidad del pointer
- **Esqueletizar la punta de la mastoides hasta el pointer cartilaginoso**
- **Identificar todos los puntos de referencia siguientes para el nervio facial (Figuras 12, 13 y 18)**
  - Pointer cartilaginoso (El nervio estará a 1cm de profundidad e inferior)
  - Anillo timpánico
  - Apófisis mastoides
  - Línea de sutura de timpanomastoidea (que conduce directamente al agujero estilomastoideo)
  - Vientre posterior del músculo digástrico (Nervio facial a la misma profundidad, justo por encima del músculo)
- **Palpar la apófisis estiloides** (el nervio facial *ocupara* el ángulo entre la estiloides y el digástrico, cruzando anterior a la apófisis estiloides)
- **Identificar el nervio facial mediante disección roma, usando una pinza fina** (Figuras 18, 19)
- Usaremos tijeras de punta fina romas para el resto de la disección del nervio. Disecaremos los **tejidos** que cubren el nervio facial y sus ramas, y dividiremos el tejido parotídeo que recubre el nervio. Es importante diseccionar directamente sobre el nervio para no perderlo de vista. Nunca debemos diseccionar el tejido parotídeo más allá del nervio facial expuesto. Resulta beneficioso usar lupas durante la disec-

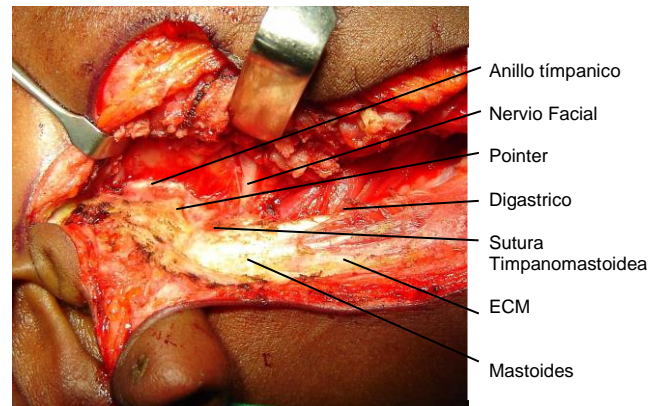


Figura 18: Referencias para localizar el nervio facial.

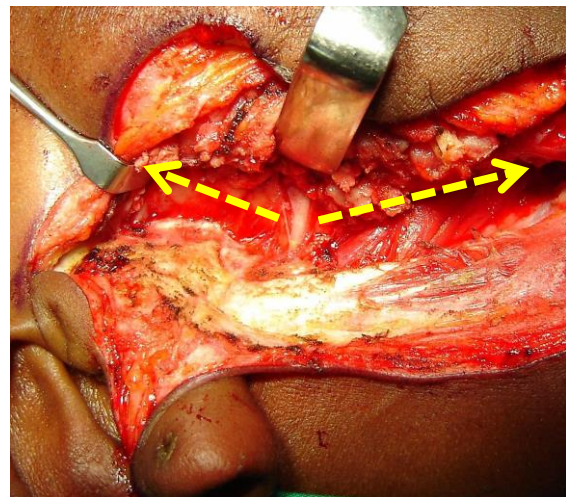


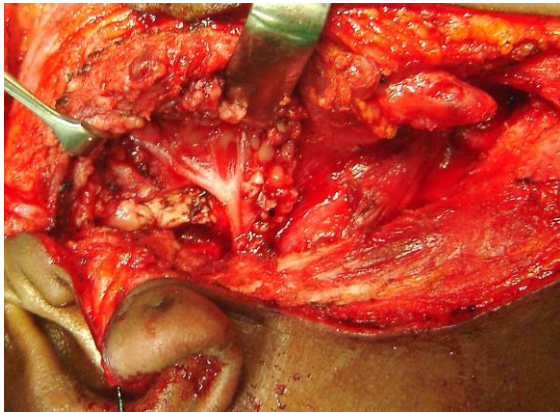Figura 19: Ubicación del tronco del nervio facial y liberación superior e inferior de los tejidos de la cápsula y de la parótida (flechas amarillas)

ción, un aumento de 2,5 x permitirá distinguir mejor entre los vasos sanguíneos y los nervios. Utilizaremos diatermia bipolar y lazos de seda fina para la hemostasia

- Expondremos el tronco a nivel del *pes anserinus*
- Seguiremos nuevamente el nervio hacia el agujero estilomastoideo para excluir las ramas tempranas del tronco
- Dividimos la fascia parotídea y el tejido parotídeo superior e inferiormente para liberar la parótida posterior y permitir la movilización anterior de la glándula / tumor (Figura 19)

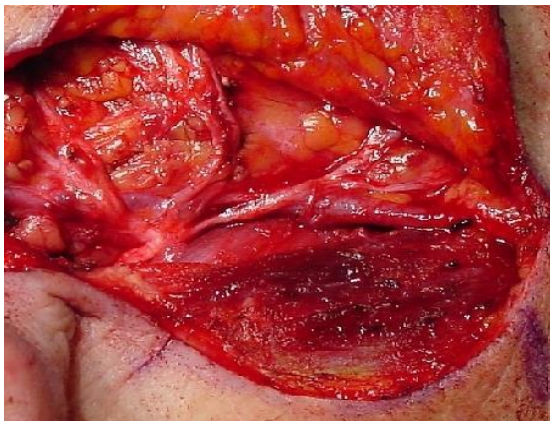


- Seguiremos progresivamente las ramas del nervio facial hasta reseca el lóbulo superficial. A menos que se realice una parotidectomía superficial completa, sólo se disecan y se exponen las ramas cercanas a la masa (*Figura 20*)



*Figura 20: Separamos el lóbulo superficial de las ramas del nervio facial*

- Identificamos la vena retromandibular que cruzara medial al nervio facial (*Figura 21*)



*Figura 21: Parotidectomía superficial complete; observamos el nervio cruzando la vena retromandibular*

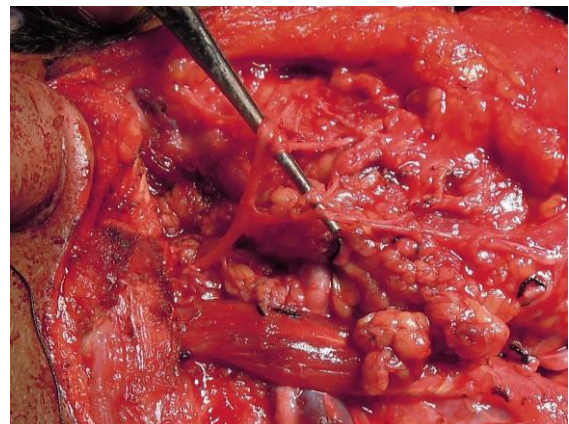- Si removemos la parte superior de la glándula, debemos identificar y ligar la arteria temporal superficial superior y anterior a la oreja
- Si disecamos al borde anterior de la glándula, identificaremos y ligaremos el conducto parotídeo

- Resecaremos el tumor, con un margen de tejido parotídeo superficial sano

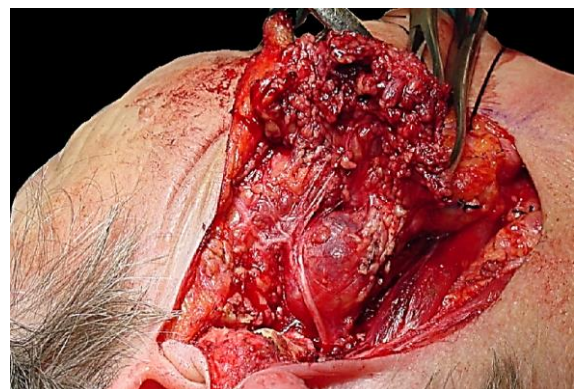### **Disección parotídea para tumores del lóbulo profundo**

Los principios de resección de los tumores de lóbulo profundo son:

- Identificar, diseccionar y liberar el nervio facial del lóbulo o del tumor subyacente, para proporcionar acceso al lóbulo profundo. Esto puede implicar una parotidectomía superficial (*Figura 22*), o simplemente reflejar el lóbulo superficial anteriormente. Es importante mantener intacto el conducto parotídeo y verificarlo al concluir la cirugía (*Figura 23*)

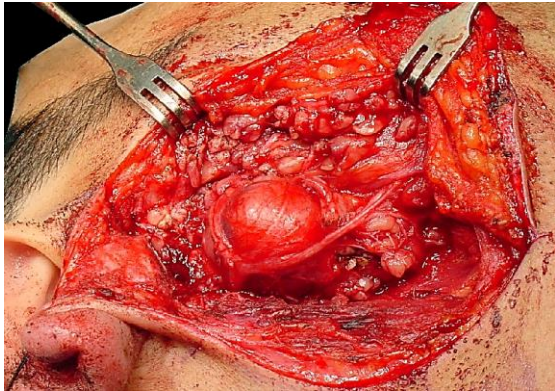


*Figura 22: Nervio facial una vez liberado del lóbulo profundo*



*Figura 23: Elevación del lóbulo superficial para el acceso al nervio facial y al tumor del lóbulo profundo*

- Resecar el tumor entre el nervio, inferior al tronco o a sus ramas. Identificaremos las ramas del nervio facial alrededor del tumor y lo resecaremos entre las ramas del nervio facial extendidas (*Figura 24*)

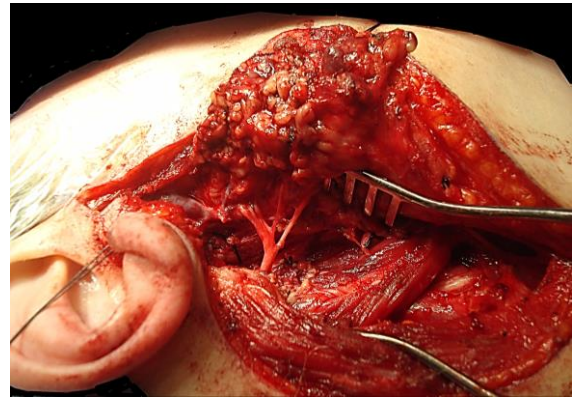

*Figura 24: Exéresis tumoral mediante la eliminación del tumor entre las ramas del nervio facial extendido*

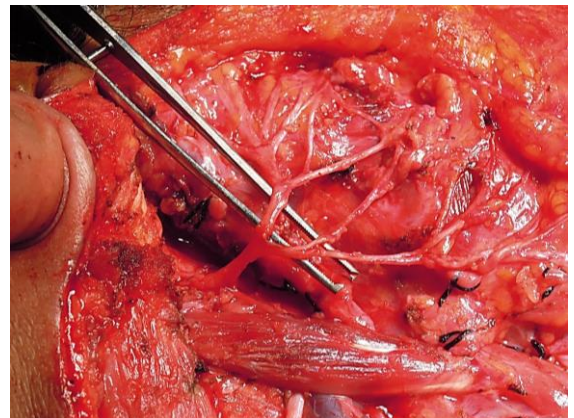
- El lóbulo profundo de la parótida o del tumor estará rodeado medialmente por la grasa del espacio parafaríngeo y puede ser extraído del espacio parafaríngeo mediante disección roma
- Esté preparado para dividir la arteria carótida externa, y las arterias transversal profunda y temporal superficiales, así como las venas temporales, retromandibulares y superficiales cuando se encuentran durante la disección
- Se puede proporcionar acceso adicional a la parte profundo del tumor dividiendo la apófisis estiloides y/o mediante un abordaje transcervical (*Figura 25*)

### **Rotura tumoral**

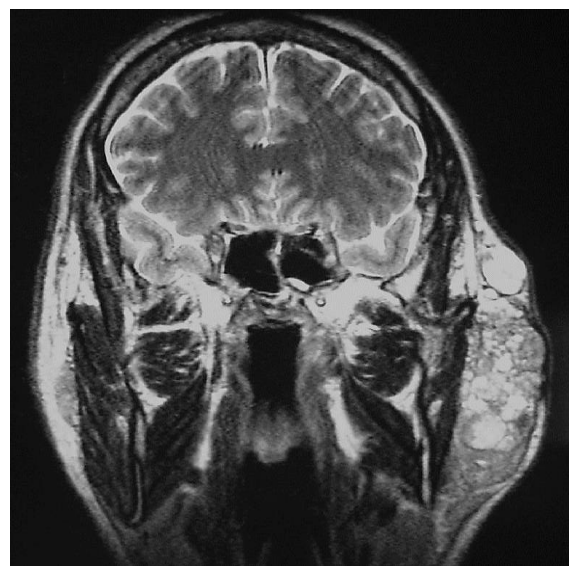
Se debe tener mucho cuidado para evitar la ruptura y derrame de tejido de un adenoma pleomorfo en el sitio quirúrgico, ya que puede conducir a la recurrencia tumoral multifocal, a menudo más de 20 años después de la cirugía (*Figura 27*).



*Figura 25: Acceso a la extensión tumoral del espacio parafaríngeo mediante elevación del lóbulo superficial y división de la apófisis estiloides*



*Figura 26: Parotidectomía total completa en el paciente mostrado en la*



*Figura 27: Recidiva multifocal de un Adenoma pleomorfo*

Una pequeña rotura capsular controlada puede ser manejada irrigando copiosamente la herida. En rupturas más extensas, especialmente de un adenoma pleomorfo en el espacio parafaríngeo, algunos autores sugieren el uso de radioterapia postoperatoria. Debido a la naturaleza multifocal de la recurrencia, la RM es una importante herramienta para la evaluación preoperatoria del paciente en el cual sospechamos una recurrencia. Es importante tener en cuenta que operar en un campo previamente disecado, aumenta el riesgo de lesión del nervio facial, y debe ser monitorizado durante la cirugía.

### Cierre de la herida

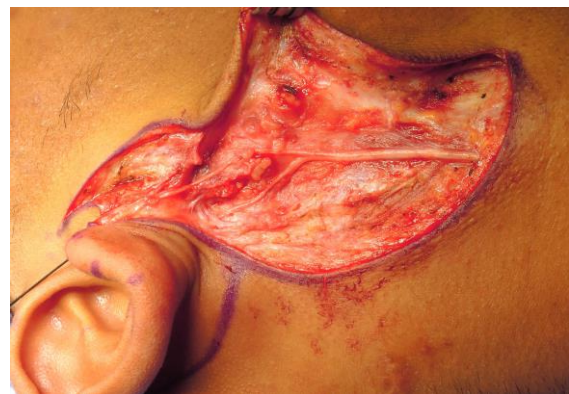- **Confirmar la continuidad del nervio:** Inspeccione cuidadosamente el nervio. Utilizar estimulador del facial en caso de contar con uno. La Neuropraxia debida a un trauma mecánico puede, sin embargo, provocar el fracaso de la tracción muscular
- **Hemostasia meticulosa:** Utilice ligaduras y diatermia bipolar. Realizar una maniobra de Valsalva para identificar el sangrado venoso
- **Drenaje aspirativo con presión negativa:** Hasta que acumule <50ml/24 hrs
- **Cierre cutáneo:** Cierre por planos subcutáneo y subcuticular, ambos con sutura reabsorbible

### Reparación del nervio facial

A diferencia de los tumores malignos, el nervio facial y sus ramas casi siempre pueden ser disecados libres de neoplasias benignas. Las ramas intermedias aisladas pueden ser sacrificadas sin causar disfunción facial visible. Sin embargo, la transección de las ramas temporal (frontal) y marginal da lugar a la desfiguración y asimetría facial; Estos nervios deben ser reparados con suturas epineurales de nylon/prolene 8/0. Cuando la reparación

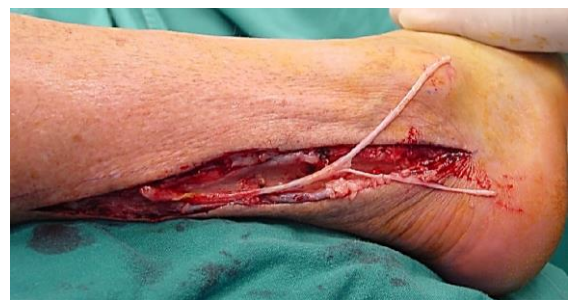del nervio primario no es posible debido a la tensión excesiva o la resección del nervio, entonces el nervio podemos usar un injerto de nervio auricular mayor, o del nervio sural.

El **Nervio Auricular Mayor** tiene aproximadamente el mismo diámetro que el tronco del nervio facial y tiene algunas ramas que pueden usarse para injertar más de una rama del nervio facial (*Figura 28*).



*Figura 28: Nervio Auricular Mayor*

El **Nervio Sural** proporciona una mayor longitud y un mayor número de ramas. Aparte es más adecuado para unir defectos más largos y para injertar a ramas más periféricas (*Figuras 29, 30*).



*Figura 29: Nervio Sural*

Cuando el extremo proximal del nervio facial no está disponible, como puede ser en aquellos tumores con extensa afectación perineural proximal, podremos usar un **injerto de interposición de nervio hipogloso-facial** para restaurar el tono facial y el movimiento. El injerto de nervio

se sutura de extremo a extremo al nervio facial distal y de extremo a rama lateral al nervio hipogloso después de cortar aproximadamente el 25% en el lado del nervio hipogloso para exponer los axones nerviosos (Figura 31).

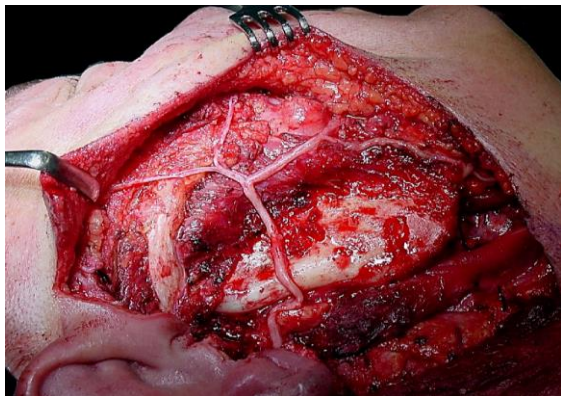

Figura 30: Injerto de Nervio Sural

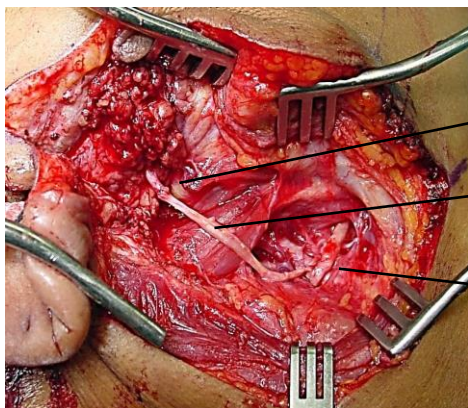


Figura 31: Injerto nervioso hipogloso / facial

#### Video

Técnica quirúrgica de parotidectomía superficial

<https://youtu.be/pTOHEh-yvkE>

#### Guías clínicas para tumores y cánceres de parótida

<https://developingworldheadandneckcancerguidelines.com/afhns-clinical-practice-guidelines-for-parotid-tumours-and-cancers-in-developing-countries-and-limited-resource-settings-index-page/>

#### Traducción

Carlos Miguel Chiesa Estomba  
Otorrinolaringólogo – Cirujano de Cabeza y Cuello  
Servicio ORL y CCC  
Hospital Universitario Donostia  
San Sebastian, España  
[chiesaestomba86@gmail.com](mailto:chiesaestomba86@gmail.com)

#### Coordinador de las traducciones al castellano

Dr J. Alexander Sistiaga Suárez MD  
FEBEORL-HNS, GOLF IFHNOS Unidad de Oncología de Cabeza y Cuello –  
Servicio de Otorrinolaringología Hospital Universitario Donostia  
San Sebastian, España  
[jasistiaga@osakidetza.eus](mailto:jasistiaga@osakidetza.eus)

#### Autor y Editor

Johan Fagan MBChB, FCS (ORL), MMed  
Professor and Chairman  
Division of Otolaryngology  
University of Cape Town  
Cape Town, South Africa  
[johannes.fagan@uct.ac.za](mailto:johannes.fagan@uct.ac.za)

**THE OPEN ACCESS ATLAS OF  
OTOLARYNGOLOGY, HEAD & NECK  
OPERATIVE SURGERY**  
[www.entdev.uct.ac.za](http://www.entdev.uct.ac.za)

The Open Access Atlas of Otolaryngology, Head & Neck Operative Surgery by [Johan Fagan \(Editor\) johannes.fagan@uct.ac.za](mailto:johannes.fagan@uct.ac.za) is licensed under a [Creative Commons Attribution - Non-Commercial 3.0 Unported License](https://creativecommons.org/licenses/by-nc/3.0/)



