

ATLAS DE ACCESO ABIERTO DE TÉCNICAS QUIRÚRGICAS EN OTORRINOLARINGOLOGÍA Y CIRUGÍA DE CABEZA Y CUELLO



MIRINGOPLASTIA Y TIMPANOPLASTIA

Tashneem Harris & Thomas Linder

El objetivo de la miringoplastia y de la timpanoplastia es conseguir un oído seco y autolimpiable a la vez que preservar o restaurar la audición.

Miringoplastia: hace referencia a la colocación de un injerto en la membrana timpánica sin revisión de la cadena de huesecillos.

Timpanoplastia: comprende la colocación de un injerto en la membrana timpánica y la revisión de la cadena de huesecillos reconstruyendo o no el mecanismo auditivo del oído medio.

Osiculoplastia: es la reconstrucción del mecanismo auditivo (los huesecillos) ya sea mediante un injerto autólogo o una prótesis.

Meatoplastia: comprende la ampliación de la porción cartilaginosa lateral del conducto auditivo externo. Una entrada estrecha al conducto auditivo externo en su porción cartilaginosa evita una correcta ventilación, la autolimpieza del oído y puede comprometer una correcta adaptación audiotrófica. ([Meatoplasty video](#))

Canaloplastia: es el ensanchamiento total o parcial de la porción ósea del conducto auditivo externo. Con el fin de ver adecuadamente el anillo timpánico, especialmente en las perforaciones anteriores o subtotales, la canaloplastia es esencial y puede formar parte integral de una miringoplastia o timpanoplastia. ([Canaloplasty video](#))

Evaluación preoperatoria

Otomicroscopia: el lugar y el tamaño de la perforación determinan el tipo de abordaje quirúrgico.

- **Tamaño de la perforación:** ¿La perforación es limitada o subtotal? Las

micro perforaciones pueden tener una mayor tasa de fracaso que las grandes perforaciones

- **Lugar de la perforación:** ¿Se extiende la perforación hacia el cuadrante anterosuperior? ¿Solo afecta a los cuadrantes posteriores?
- **¿Cuál es el estado de la mucosa del oído medio?** ¿Es normal, granulosa/polipoidea? ¿Hay flujo de aire a través de la perforación cuando se realiza una maniobra de Valsalva?
- **¿Está el mango del martillo medializado?** En este caso, será necesaria una osiculoplastia incluso si la cadena de huesecillos está intacta
- **¿Es necesaria una osiculoplastia?**
- **¿Es necesario estadiar la osiculoplastia?**
- **¿Cómo está el oído contralateral?**

Audiometría: Debe ser reciente, por ejemplo, en los tres meses precedentes. Correlacionar el tamaño de la perforación con el audiograma, en especial el gap de la vía aérea / vía ósea. Lerut, Pfammater y Linder investigaron la correlación entre el gap de la vía aérea /vía ósea con el tamaño de la perforación. Hay una gran correlación entre el gap y el tamaño de la perforación; pero la localización de la perforación (anterior/posterior) no influye en la audición.

Los mayores cambios en el gap aéreo/óseo se produjeron en los 0,5 y 4 kHz, y los menores en 2kHz. Por lo que el audiograma presentaba un patrón en forma de “V” con un punto de inflexión en los 2kHz. Esto se explica por el hecho de que los 2kHz es la frecuencia de resonancia del oído medio por los que la audición se preserva mejor en esta frecuencia. El significado clínico es que es posible predecir el gap auditivo aéreo/óseo por el tamaño de la perforación. Si el audiograma no se cor-

responde con el esperado, entonces esperamos encontrar otra patología adicional del oído medio. ***Si el gap aéreo-óseo es mayor de 30dB, puede ser necesaria una osciculoplastia.***

Timpanometría: La timpanometría proporciona información adicional sobre la función del oído medio del paciente. También puede usarse para evaluar la disfunción de la trompa de Eustaquio (ver abajo). Aunque la curva es siempre plana en presencia de una perforación timpánica, las mediciones de volumen son de interés.

Función de la trompa de Eustaquio: El éxito de una miringoplastia depende de la ventilación del oído medio y de la mastoides, que a su vez afecta la posición final de la membrana timpánica reconstruida.

- ***Tomografía Computarizada:*** La mejor evaluación de la función de la trompa de Eustaquio se realiza con una TC de la mastoides. Los hallazgos favorables son una buena aireación del oído medio y una mastoides bien neumatizada
- ***Volumen timpanométrico:*** En una perforación timpánica y si no disponemos de TC, es un buen indicador de la función de la trompa de Eustaquio y de la ventilación del oído medio. Como regla general, el volumen del conducto auditivo externo con una membrana timpánica íntegra debe ser aproximadamente de 1,5 - 2,0 ml (adultos). Con una membrana abierta, la medida del volumen del conducto auditivo debe ser mayor, ya que el instrumento medirá el volumen de todo el espacio del oído medio y mastoides además del volumen del conducto auditivo (4-5 ml en adultos). Si el volumen es menor (por ejemplo, 2,5-3 ml), entonces la ventilación del oído medio y de la mastoides será pobre.
- ***Maniobra de Valsalva:*** La ausencia de una maniobra de Valsalva positiva, es

decir ausencia de flujo aéreo a través de la perforación al realizar la maniobra, identifica a los paciente con probabilidad de un resultado pobre.

Vías de abordaje quirúrgico

El tamaño óptimo del injerto depende de la posibilidad de colocarlo de forma segura. Esto a su vez depende de tener suficiente exposición quirúrgica para estabilizar el injerto. Se pueden utilizar ***tres diferentes vías de abordaje: transcanal, endaural o retroauricular.***

Abordaje transcanal: La operación se realiza a través de un espéculo de oído colocado en el conducto auditivo externo. Debido a que la exposición es uno de los factores limitantes del abordaje transcanal, su uso se limita a la reparación de perforaciones traumáticas o en los casos en que existe un amplio canal auditivo con perforación posterior. El conducto auditivo tiene que ser lo suficientemente ancho, y se debe poder visualizar todos los márgenes de la perforación; esto suele suceder en las perforaciones posteriores. El margen anterior de una perforación anterior puede quedar oculto por una pared del conducto.

Abordajes endaural y retroauricular: Permiten una mayor exposición. Serán discutidos con mayor detalle a continuación.

Abordaje Endaural

El abordaje endaural implica realizar una incisión entre el trago y el hélix; Posteriormente, la entrada del conducto auditivo se ampliará con la ayuda de retractores endaurales. Es un buen abordaje para las perforaciones posteriores. Si bien la exposición es mejor que con un abordaje transcanal, ***no es adecuada para perforaciones anteriores.***

Pasos quirúrgicos

- Con un espéculo nasal para exponer el conducto auditivo, se infiltra con anestesia local (lidocaína 1% y adrenalina diluida a 1: 200.000), el punto de la incisión cutánea endaural así como el conducto auditivo en sus 4 cuadrantes
- Incisión de Askin se realiza con un bisturí del N° 15 desde la posición de las 12 en el conducto auditivo externo óseo, ascendiendo en espiral entre los cartílagos del hélix y del trago (*Figura 1*). La incisión es de 1,5 cm de longitud y se extiende al hueso

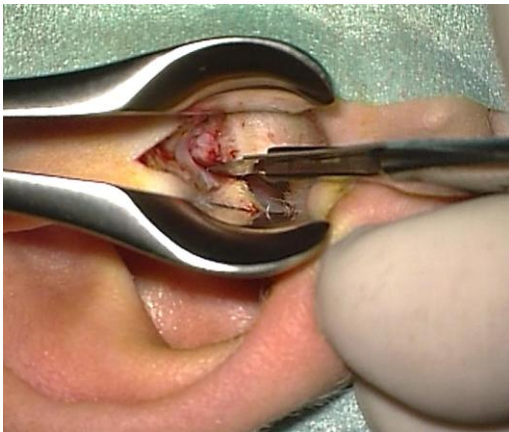


Figura 1: Incisión endaural a las "12 en punto" en un oído derecho

- Hemostasia con coagulación bipolar
- Con un bisturí del N° 11, se realiza una incisión cutánea en la porción ósea del conducto, paralela al anillo timpánico a las "8 en punto" (para el oído derecho) y ascendiendo en espiral hasta encontrarse con la incisión endaural a las "12 en punto" (*Figura 2*)
- Con un disector de Key se disecciona la piel y el tejido celular subcutáneo del conducto de los bordes del colgajo timpanomeatal (*Figura 3*)
- Incisión anterior en el conducto óseo, paralela al anillo timpánico y medial al cartílago del conducto. Desde las "2 en punto" hasta encontrarse, a "las 12 en punto", con la incisión endaural (*Figura 4*)

punto", con la incisión endaural (*Figura 4*)

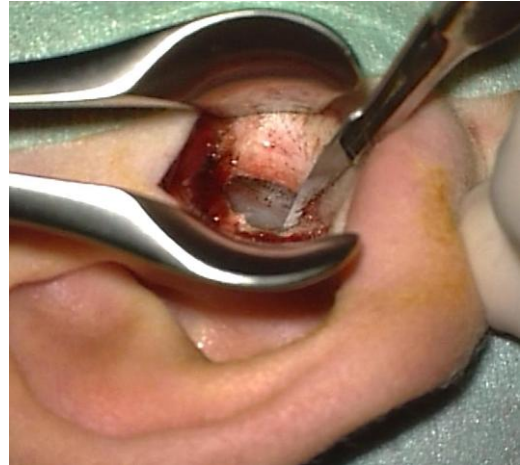

Figura 2: Incisión posterior del canal hasta encontrarse con la incisión endaural

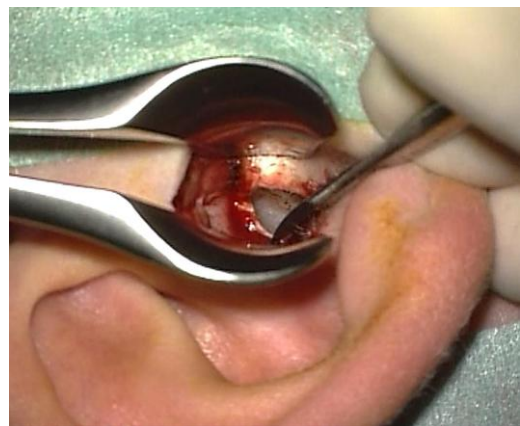

Figura 3: Disección lateral de la piel y los tejidos blandos del conducto

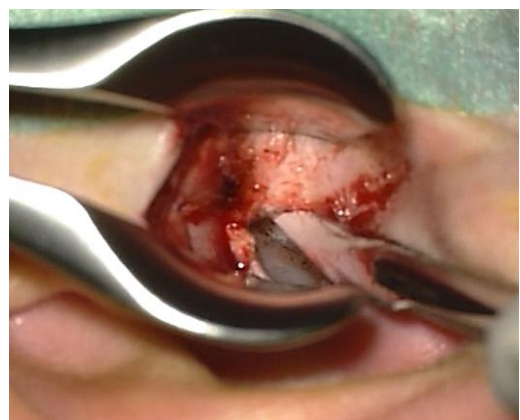

Figura 4: Inicio de la incisión anterior a las "2 en punto"

- Se utilizan dos retractores endaurales en el conducto auditivo externo para mejorar la exposición (*Figura 5*)
- Antes de levantar el colgajo timpanomeatal, se reavivan los bordes de la perforación con un bisturí de hoz

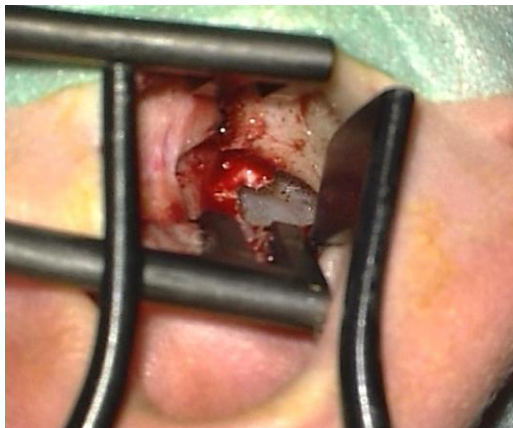

Figura 5: Colocación de los retractores

- Elevación del colgajo timpanomeatal usando un micro disector de Fisch y gasa adrenalizada
- Si una sutura timpanoescamosa proci-dente impide una buena exposición, se fresará con una fresa de diamante de 2,7mm (*Figura 6*). Evitamos la entrada de polvo de hueso en la perforación, taponándola con Gelfoam empapado en Ringer lactato. Nunca se dejará gasa o algodón en el campo quirúrgico para evitar que se enganche con la fresa
- Entrada en el oído medio levantando el colgajo timpanomeatal a nivel de la espina timpánica posterior (*Figura 7*)
- El anillo comienza a este nivel y puede disecarse con facilidad del surco timpánico empleando un micro disector como una espátula.
- Identificación y preservación de la cuerda del tímpano inmediatamente debajo de la espina timpánica.
- Para comprobar la movilidad de la cadena de huesecillos, se reseca con una cureta la espina timpánica posterior y el conducto óseo hasta visualizar

yunque, articulación incudoestapedral, apófisis lateral del martillo y ventana redonda (*Figura 8*)

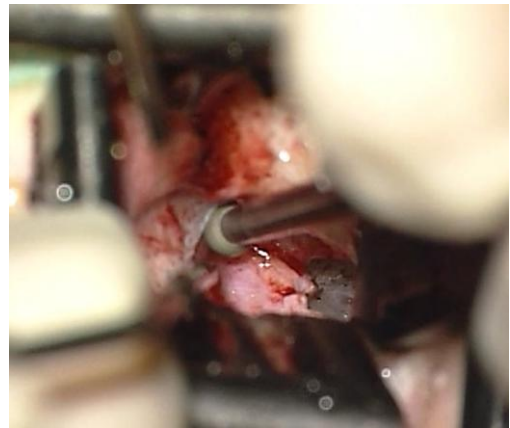


Figura 6: Fresado de la sutura tímpanoescamosa.

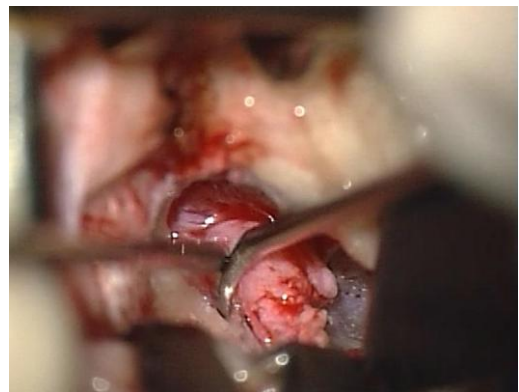

Figura 7: Elevación del colgajo tímpanomeatal

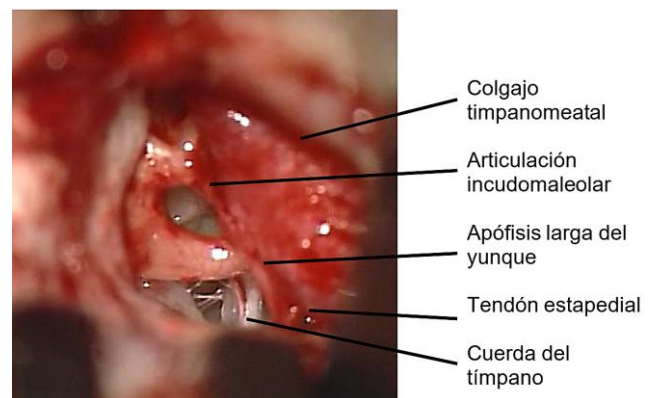


Figura 8: Estructuras del oído medio después del curetaje de la espina timpánica

- Con un gancho de 1,5mm y 45° se palpa el martillo y el yunque. Si la cadena está intacta, se procede a injertar la perforación
- Desde la incisión endaural, se suele extraer pericondrio tragal que se coloca de manera “underlay” debajo de los bordes de la perforación. Posterior y superiormente se apoya sobre el conducto óseo, lateral al surco timpánico posterior. Se puede emplear como injerto fascia temporal que se extrae desde la incisión endaural o mediante una incisión retroauricular separada
- Se recoloca el colgajo timpanomeatal en su posición original y se emplean bolitas de gelfoam para fijarlo al surco timpánico posterior
- Cierre de la incisión endaural con sutura de Nylon 3/0

Abordaje Retroauricular

Tras realizar una incisión retroauricular cerca de la línea del pelo, el pabellón auricular y los tejidos blandos se rebaten hacia adelante. Se recomienda en perforaciones anteriores. Permite realizar una canaloplastia circunferencial en los casos en los que haya una procidencia marcada de la pared anterior del conducto.

Pasos quirúrgicos

- Usando anestesia local (lidocaína 1% y adrenalina diluida al 1:200 000), se infiltra el surco retroauricular, avenando posteriormente la aguja hasta infiltrar los tejidos anteroinferiores y anterosuperiores
- Empleando un espéculo de Lempert para ver la unión osteocartilaginosa del conducto, se infiltran subcutáneamente los 4 cuadrantes del conducto (*Figura 9*)
- Incisión retroauricular a 2 cm del surco retroauricular desde el borde superior del pabellón hasta la punta de la mas-

toides. Se realizan incisiones superficiales y transversales a ésta para facilitar la alineación de la piel durante el cierre de la herida

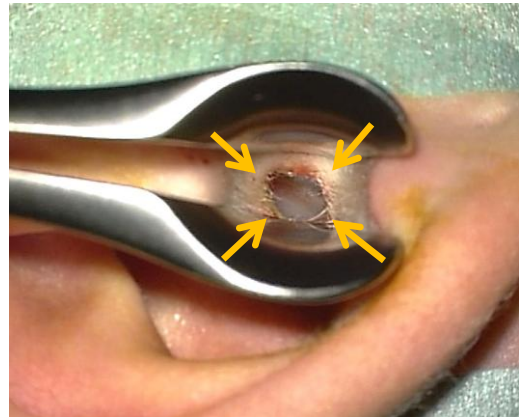


Figura 9: Puntos de inyección en el conducto auditivo externo

- Con un retractor grande de rastrillo en la mano izquierda se desplaza el pabellón anteriormente mientras se disecciona el colgajo hacia el conducto con un bisturí del N°10
- Mientras se eleva la piel, un ayudante aspirará el exceso de sangre para evitar perder tiempo en hemostasia
- A medida que se realiza el colgajo, el musculo auricular posterior es descubierto y seccionado para acceder al plano de disección adecuado. Superiormente se puede ver la fascia del musculo temporal (*Figura 10*)
- Se realiza un colgajo perióstico retroauricular de base anterior. Aproximadamente a 1,5cm del conducto auditivo se realiza una incisión vertical (*Figura 10*). Con un bisturí N°10, la incisión superior se extiende anteriormente a lo largo de la *línea temporal* hasta las 12 en punto del conducto. La incisión inferior se extiende hasta el borde inferior del conducto

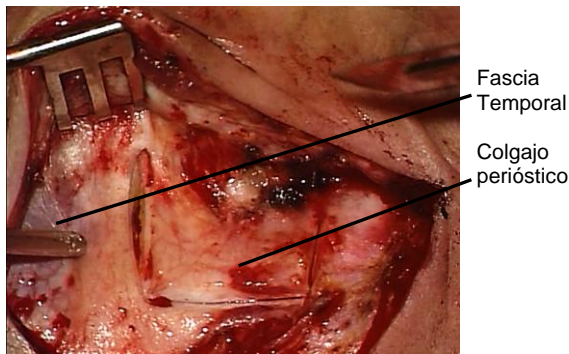


Figura 10: Fascia temporal y colgajo perióstico retroauricular

- El colgajo perióstico se diseca del hueso con un desperiostizador hasta exponer la espina de Henle y el conducto auditivo externo óseo hasta las 12 en punto

El siguiente paso es levantar un colgajo de piel del conducto. Los autores recomiendan la *técnica del colgajo en espiral*, que debe practicarse en el laboratorio de hueso temporal y que pasamos a explicar (Figura 11.) ([Spiral flap video](#))

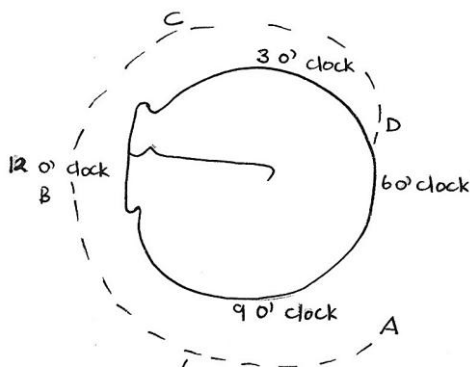


Figura 11: Incisiones para la técnica del colgajo espiral

- Disección del colgajo perióstico hasta unos 2 mm en profundidad al borde lateral del conducto auditivo externo
- Con un bisturí N°11 se realiza una incisión transversal en la piel de la pared posterior del conducto auditivo externo aproximadamente a las 8 (oído derecho). La luz del canal se ve a través de la incisión (Figura 12)

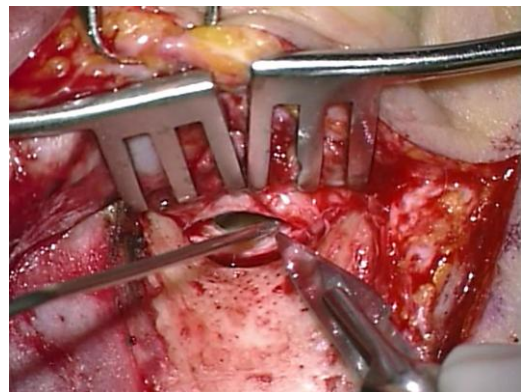

Figure 12: Incisión posterior del conducto auditivo

- Se extiende la incisión superiormente hasta las 12 en punto. Es importante que la incisión llegue al hueso. La primera incisión se extiende ahora de A a B (Figuras 11, 13)

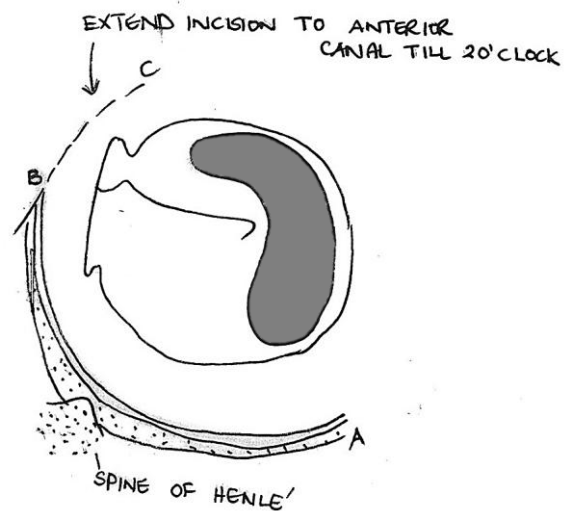


Figura 13: La incisión posterior se extiende de forma espiral hacia la pared anterior del conducto

- Incisión de C a B en la pared anterior del conducto desde las 2 extendiéndose superiormente hasta encontrarse con la incisión previa a las 12 en punto (Figuras 13, 14). Esta incisión es lateral a la sutura timpanoescamosa, y debe estar en la porción ósea y medial al cartílago tragal; si la incisión es muy lateral, este cartílago puede dañarse

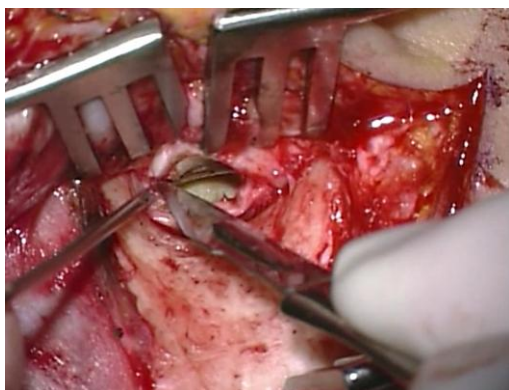


Figura 14: Incisión de la pared anterior del conducto auditivo

- Con un disector de Key la piel lateral del conducto se levanta del hueso (Figuras 15, 16)

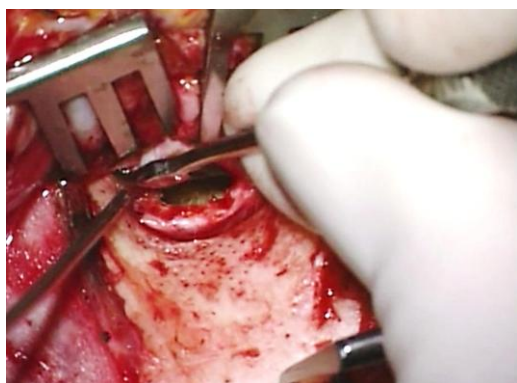


Figura 15: Disección de la piel del hueso.

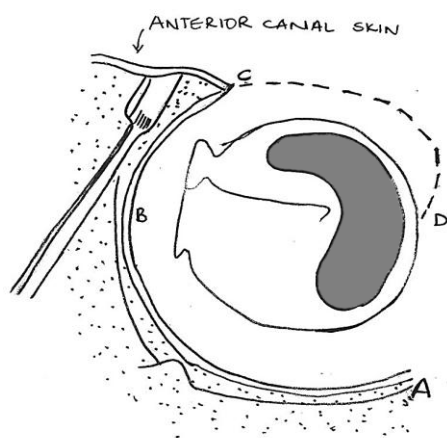


Figura 16: Se completa la incisión en la pared anterior del conducto

- Se coloca un cangrejo en el colgajo perióstico a la altura del conducto auditivo para mantener el pabellón auricular y los tejidos blandos reflejados anteriormente
- Se colocan superior e inferiormente dos separadores autoestáticos para mejorar la exposición. En niños, un único separador es suficiente
- Se continúa la incisión de la piel del conducto anteriormente de D a C, comenzando cerca de la membrana timpánica aproximadamente a las 5 (Figura 16). La incisión se continúa espiralmente lateral y superiormente a lo largo de la pared anterior del conducto hasta encontrarse a las 2 en punto con la incisión previa en la pared anterior del conducto (oído derecho)
- Un error común es no cortar completamente la piel del conducto causando el desgarro del colgajo al elevarlo. Por lo tanto, es importante que el bisturí llegue al hueso
- La piel del colgajo cutáneo se eleva circunferencialmente del hueso con un micro disector de Fisch (Figura 17)



Figura 17: Micro disector de Fisch empleado para diseccionar la piel del conducto auditivo del hueso

- Para evitar la presencia de sangre y dañar el colgajo cutáneo, se colocará gasa empapada en adrenalina entre el micro disector de Fisch y la piel del meato. Nunca se aplicará aspiración de manera directa sobre el colgajo, aspirando el exceso de sangre a través de la gasa empapada en adrenalina. El filo del micro disector de Fisch permanecerá vertical al hueso y su dorso se emplea

para empujar la gasa con adrenalina contra la piel del conducto y despegarla atraumática-mente. (Figuras 17, 18)

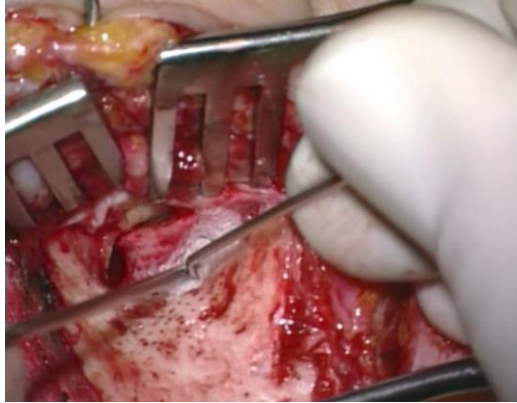


Figura 18: Elevando la piel del conducto

- La piel del conducto se eleva hasta el margen posterosuperior de la membrana timpánica exponiendo el sobresaliente anterior de hueso
- En la línea de la sutura timpano-escamosa (situada posterosuperiormen-te) la piel se une firmemente al hueso y se puede disecar siguiendo las siguiente técnica: Usando el disector como una pala, se libera el colgajo posterior a la sutura. Después se eleva la piel anterior a la sutura. Si tras liberar el colgajo posterior y anteriormente, persiste alguna brida de tejidos unidos a la sutura, se seccionara con tijeras de Bellucci
- Con un bisturí N°11, incisión de la parte posterior del colgajo de piel del conducto a 2 mm y paralela al anillo timpánico (Figuras19, 20)
- Con Tijeras de Bellucci se continúa seccionando la piel del conducto a 2 mm y paralela al anillo timpánico hasta llegar a la porción anterior del colgajo (Figuras 20, 21)
- Sección de la piel del conducto restante hasta las 6 en punto, a 2 mm lateral y paralela al anillo con un disector de Iowa o un bisturí redondo (Figura 21)

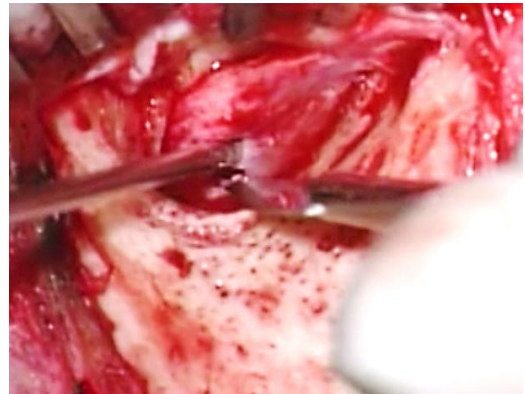


Figura 19: Incisión de la parte posterior del colgajo a 2mm y paralela al anillo timpánico

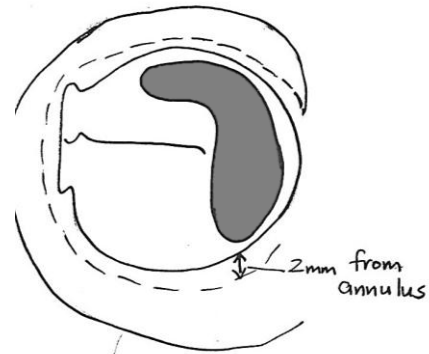


Figura20: Incisión de la parte posterior del colgajo meatal de piel a 2mm y paralela al anillo timpánico

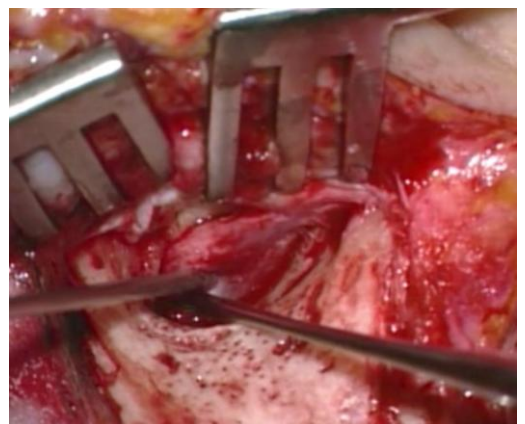


Figura 21: Extensión de la incisión anteriormente, paralela y a 2 mm del anillo timpánico

- Usando un disector grande (Iowa) se despega del hueso la piel del conducto lateral a la incisión circunferencial. El

uso de un instrumento mayor evita la lesión del pedículo de base inferior (Figura 22)

- Elevación de la porción lateral del colgajo meatal anterior con un disector de Key y usando dos manos, se desliza el disector sobre el borde anterior del hueso timpánico (Figura 23)
- Una vez se alcanza el borde lateral del hueso timpánico, mantener la punta del instrumento en contacto con el hueso y tejido subyacente, pero balanceando el mango del disector de Key anteriormente para elevar el tejido blando del conducto óseo, dejándolo pediculado inferiormente (Figuras 23, 24)

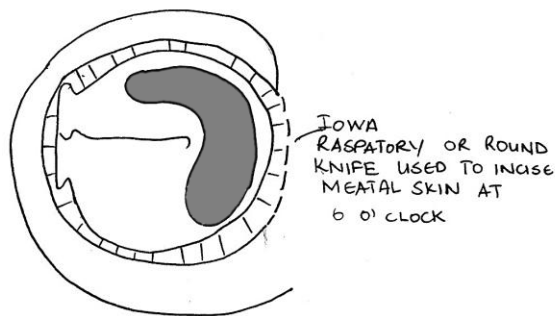


Figura 22: Sección de la piel restante del conducto a 2 mm y paralela al anillo timpánico hasta las 6 en punto

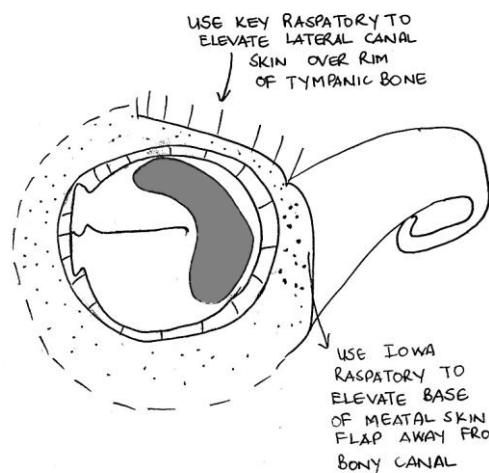


Figura 23: Colgajo elevado de la pared del conducto y pediculado inferiormente

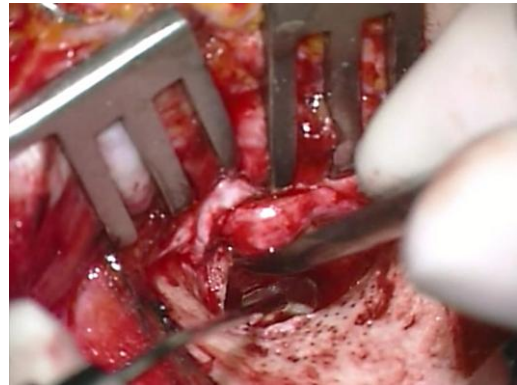


Figura 24: Los tejidos blandos son elevados del conducto auditivo externo óseo

- La espiral de piel disecada se mantiene fuera del campo quirúrgico empleando una tira de aluminio o la cinta a de una mascarilla quirúrgica previamente esterilizada. Primero la tira se pasa entre los dientes del separador autoestático (Figura 25). Después con un mosquito se coloca contra o alrededor del colgajo cutáneo meatal (Figura 26) La tira se dobla a continuación sobre la superficie del separador (Figura 27)

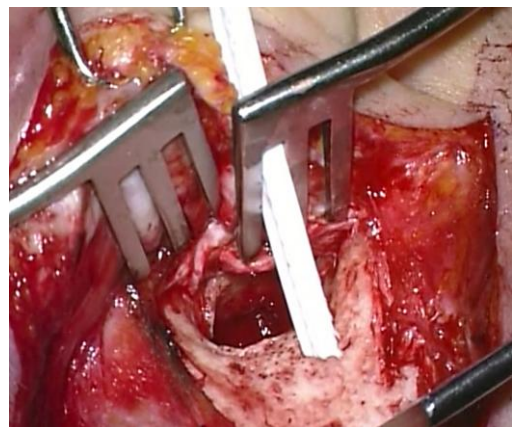


Figura 25: Cinta pasada a través de los dientes del separador autoestático

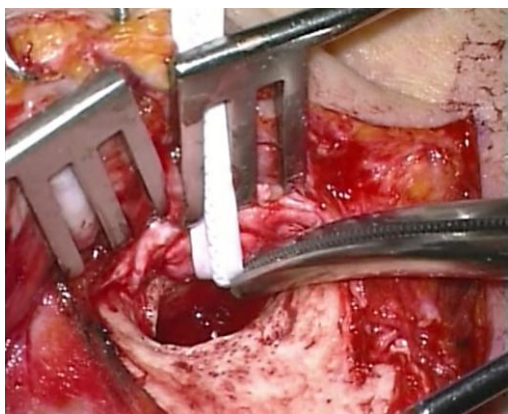


Figura 26: Cinta pasada alrededor del colgajo cutáneo en espiral

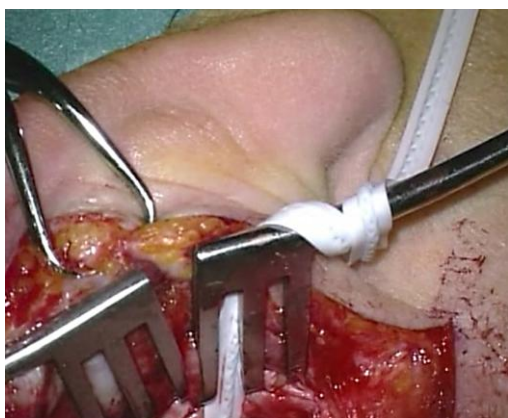


Figura 27: Cinta fijada al separador autoestático

Canaloplastia ([Canalplastyvideo](#))

Es obligatorio tener una visión adecuada del anillo timpánico y de los bordes de la perforación para realizar una buena mirringoplastia o timpanoplastia. Es innecesaria una canaloplastia en perforaciones de solo el cuadrante posterior en las que todo el margen de la perforación es visible. En cualquier caso, con frecuencia hay una protrusión ósea anterior y/o posterior que restringe la visión del cirujano. Si la perforación afecta los cuadrantes anteriores entonces es necesario hacer una canaloplastia.

Pasos quirúrgicos

- Abordaje retroauricular estándar
- Elevación del colgajo meatal en espiral
- Si hay una perforación timpánica, se coloca sobre la perforación gelfoam empapado en Ringer lactato para evitar la entrada de polvo de hueso en el oído medio
- Con una fresa de diamante 2,7 mm se amplía en conducto auditivo fresando cualquier protrusión de hueso
- Se comienza fresando posteriormente, se sigue inferior y finalmente la pared anterior
- La técnica de esqueletización es importante. Con la técnica adecuada, el color azulado de la articulación temporomandibular (ATM) se podrá apreciar a través de la irrigación, avisándonos y evitando entrar en la articulación
- Es recomendable comprobar el tamaño adecuado de la fresa colocándola en el conducto antes de usarla
- Siempre se debe **fresar con control visual directo** y nunca por detrás de protrusiones de hueso. Así evitaremos abrir celdas de hueso de la mastoides, lesionar el nervio facial posteriormente y la ATM anteriormente
- Usar el micro disector de Fisch (con gasa con adrenalina) para elevar la piel del conducto antes de fresar las protrusiones óseas (Figura 28)
- Al fresar cerca de la piel del conducto, se debe usar una fresa de diamante para no lesionarla con la fresa
- El micro disector se emplea perpendicular al hueso a nivel del anillo timpánico; la punta del disector no se verá debido al saliente anterior de hueso. Con esta técnica uno puede determinar cuánto hueso necesita ser fresado antes de llegar al anillo (Figura 29)

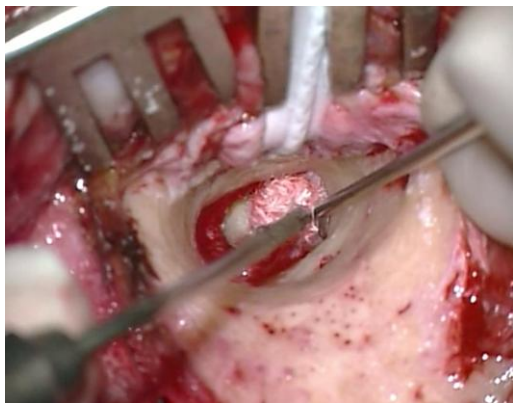

Figura 28: Micro disector usado para levantar la piel del conducto junto con gasa con adrenalina

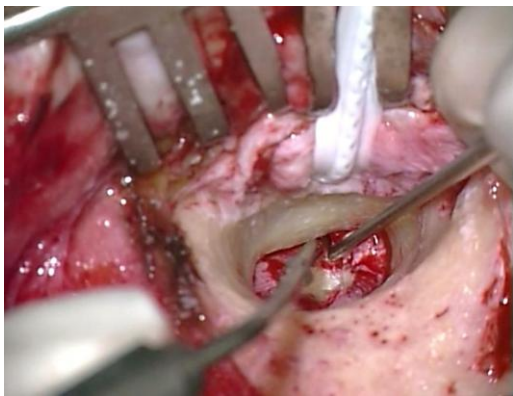


Figura 29: Punta de micro disector usada para determinar cuánto hueso queda por fresar lateral al anillo

- Este saliente de hueso se elimina usando una fresa pequeña de diamante (Figura 30)

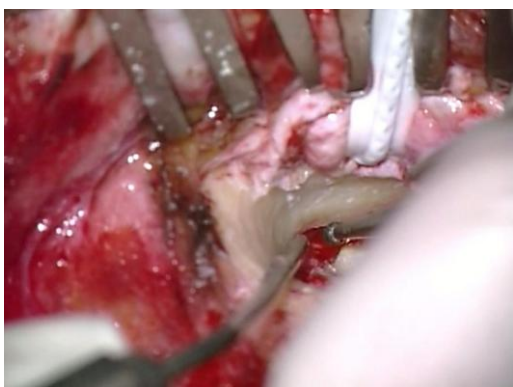


Figura 30: Fresado de saliente de hueso usando una fresa pequeña de diamante

- La *técnica de canal inferior* permite al cirujano medir la profundidad del anillo timpánico: usando una fresa de diamante, se fresa a las 6 en punto de medial a lateral para crear una ranura. Continuar fresando hasta que el color blanco del anillo se hace visible a nivel del surco timpánico (Figura 31)
- Ahora se continúa expandiendo el fresado desde el surco hacia fuera y circunferencialmente
- Una vez la canaloplastia se ha completado, *se debe ver todo el anillo timpánico con una mirada del microscopio* (Figura 32)

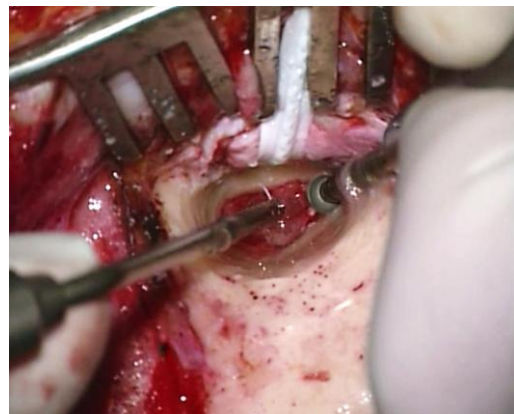


Figura 31: Técnica inferior de conducto

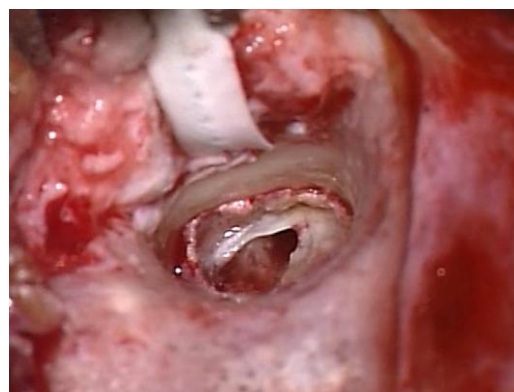

Figura 32: Canaloplastia terminada con todo el anillo timpánico visible sin salientes de hueso

- Después de colocar el injerto en la perforación de la membrana timpánica (ver más adelante) la piel del conducto se recoloca (*Figura 33*)
- La piel del conducto es asegurada con bolitas de gelfoam colocadas medialmente sobre el injerto. Se recortan dos porciones de un taponamiento de oído Ivalon® y se insertan lateralmente dentro del conducto sobre el colgajo meatal (*Figuras 34, 35*). El Ivalon® tiene una superficie suave que se coloca en el exterior (contra la piel meatal) para permitir su extracción atraumática una semana después de la cirugía
- El colgajo postauricular perióstico se recoloca y sutura con Vicryl 3/0 (*Figura 36*)
- Asegurarse de que la piel del colgajo cutáneo del meato se coloca sobre el conducto óseo y se extiende lateralmente al taponamiento Ivalon® de oído (*Figura 37*)

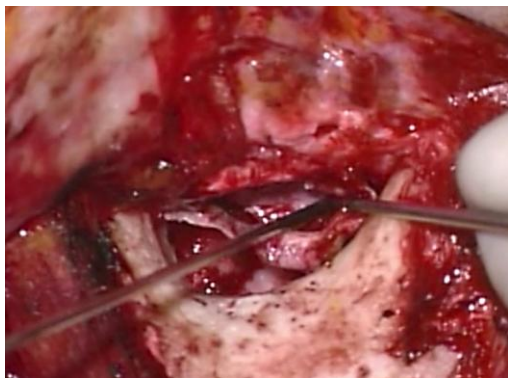


Figura 33: Piel del conducto siendo recolocada

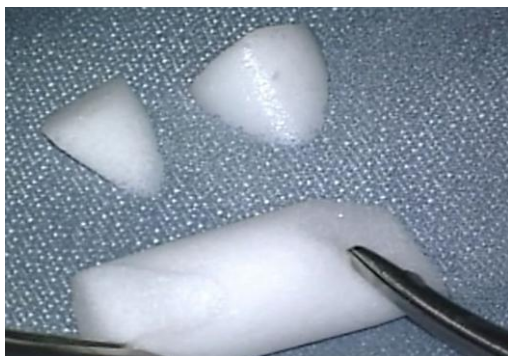

Figura 34: Ivalon®

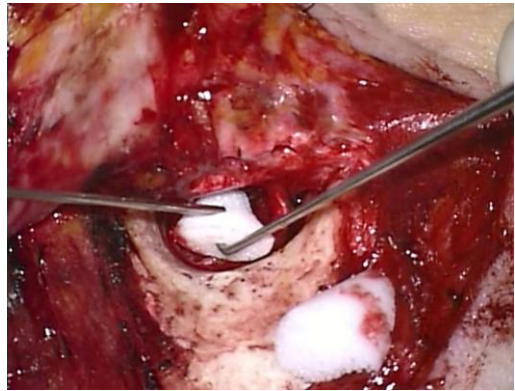

Figura 35: Ivalon® usado para proteger la piel del conducto

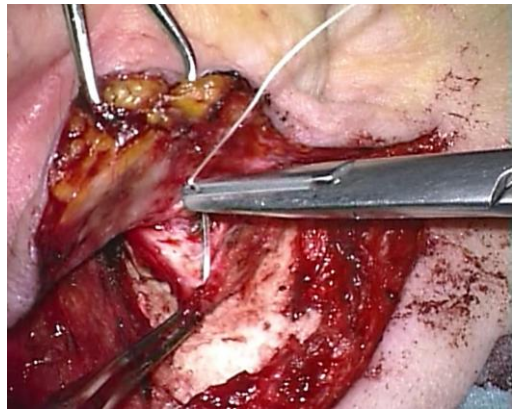


Figura 36: Asegurando el colgajo perióstico retroauricular

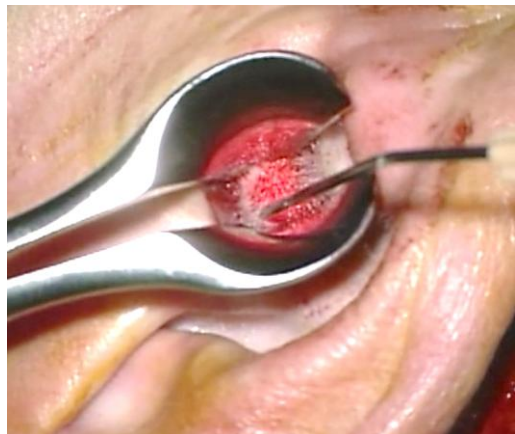


Figura 37: Comprobando la correcta colocación de la piel del meato

Antrotomía

Se realiza una antrotomía junto con una timpanoplastia o miringoplastia cuando la correcta función de la trompa de Eustaquio es dudosa o hay mucosa polipoidea en el oído medio ocluyendo el epítimpano (Figura 38).

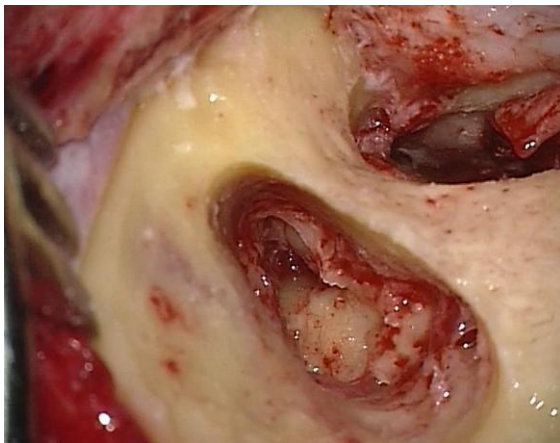


Figura 38: Defecto de antrotomía

Los pasos detallados de una antrotomía se pueden consultar en el capítulo [Mastoidectomía y epítimpanotomía](#)

La permeabilidad epítimpánica se determina por medio de la prueba de agua: se irriga el antro con solución de Ringer para comprobar si hay comunicación libre entre el antro y el oído medio (Figura 39).

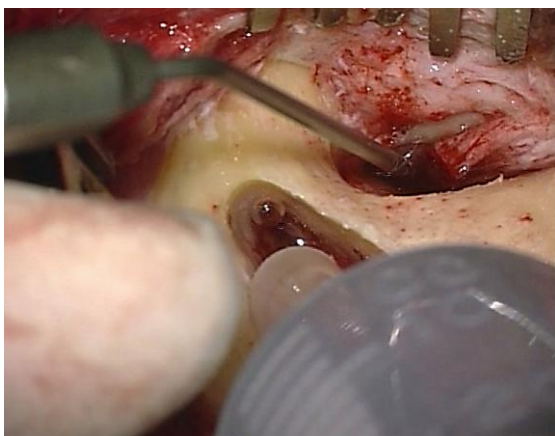


Figura 39: Antro irrigado con solución de Ringer

- Si el test es **positivo**, no hace falta seguir explorando el epítimpano
- Si el test es **negativo**, es necesario seguir explorando el epítimpano
- Si se extrae mucosa anormal del epítimpano pero la cadena de huesecillos se deja intacta, esto se denomina **epítimpanotomía**
- Si es necesario extraer la cabeza del martillo y el yunque para restablecer la permeabilidad, esto se denomina **epítimpanectomía**
- Siguiendo el procedimiento, se fresará un surco posterior en la mastoidees para colocar un drenaje transmastoideo
- El drenaje se coloca a través de una incisión separada por detrás de la incisión retroauricular y se fija a la piel con una sutura de seda
- El paciente puede realizar maniobras de Valsalva desde el segundo día después de la cirugía
- El drenaje mastoideo se retira a los 2-4 días tras la cirugía

Injerto de la perforaciones de membrana timpánica

Elección del material del injerto

- **Fascia temporal** es ampliamente usada para reconstruir la membrana timpánica. Es fácilmente accesible y los resultados a largo plazo son comparables a los de las timpanoplastias con cartílago. Una ventaja de la fascia temporal es que si queda colesteatoma residual o recidivante es fácil de identificar detrás de la membrana timpánica reconstruida
- **Pericondrio tragal cartílago** se prefiere en ciertos casos gracias a su resistencia. Puede usarse para reforzar una membrana atrófica; se usa junto con la fascia en una mastoideoepítimpanectomía para reconstruir la pared posterior del conducto; y algunas prótesis de oído medio precisan refuerzo de la mem-

brana timpánica para prevenir la extrusión de la prótesis a su través

Extracción de fascia temporal

La fascia temporal está formada por una capa superficial y otra profunda. La capa profunda es la que se usa para el injerto dado su mayor grosor y resistencia. La fascia se puede extraer con facilidad desde la misma incisión de un abordaje retroauricular si es el que se ha empleado. Es preferible extraer la fascia al final del procedimiento, una vez el cirujano sabe cuanta fascia es necesaria.

- Un asistente expone la fascia retrayendo superiormente la piel y el tejido celular subcutáneo con un separador de rastrillo (*Figura 40*)

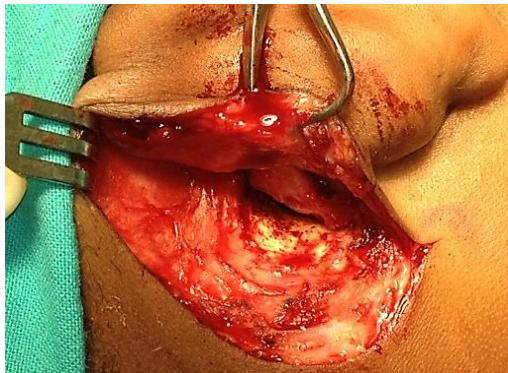


Figura 40: Exposición de la fascia temporal

- La capa de fascia superficial se divide y separa de la capa profunda con tijeras de timpanoplastia
- Se realiza una incisión transversal y paralela a la línea temporal en la capa fascial profunda con un bisturí N°11. La cara profunda de la fascia es disecada y separa del músculo temporal con tijeras de timpanoplastia a través de esta incisión (*Figura 41*)
- Se extrae la cantidad apropiada de fascia con tijeras, cogiendo solo lo necesario para que, si el paciente requiere

una cirugía de revisión, podamos extraer más fascia

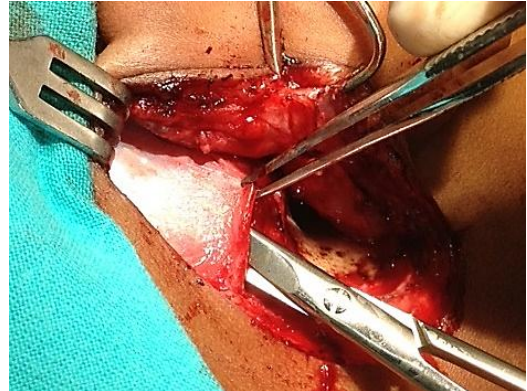


Figura 41: Disección de la capa más profunda de la fascia temporal

- El injerto fascial se comprime entre dos gasas, pero no se seca
- A continuación, el injerto se coloca sobre un bloque de silicona. El ayudante sujeta una esquina del injerto mientras el cirujano sujeta el otro extremo con una pinza de disección y, usando un bisturí N°10, el injerto se raspa para limpiarlo de restos de fibras musculares (*Figura 42*)
- Los bordes irregulares se recortan usando un bisturí N°10
- Se realiza una incisión en el colgajo para acomodar el tendón del tensor del tímpano en la posición prevista del mango del martillo (*Figura 43*)

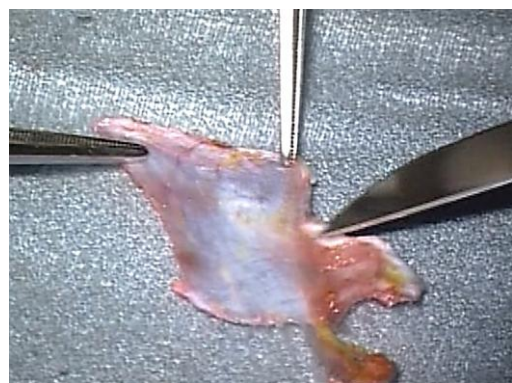


Figura 42: Raspado de fibras musculares de la fascia

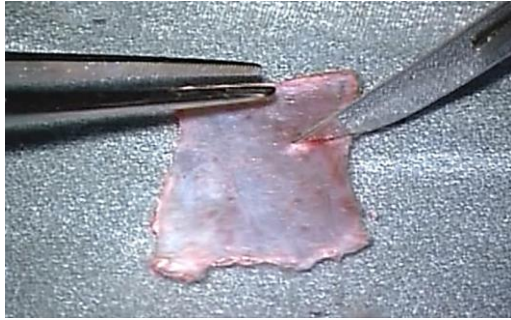


Figura 43: Incisión para alojar al músculo tensor del tímpano

- En cirugías de revisión, se puede extender la incisión retroauricular superiormente para obtener más fascia temporal (Figura 44)

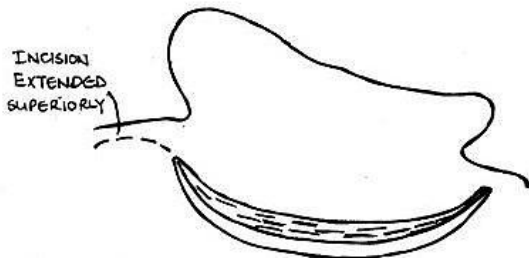


Figura 44: Incisión retroauricular extendida para la obtención de fascia temporal adicional

Extracción de cartílago y pericondrio tragal

El cartílago tragal se puede obtener fácilmente exponiendo el extremo superior del mismo a través de un abordaje endaural.

- Sujetando el cartílago con pinzas de disección se disecciona los tejidos blandos del cartílago con tijeras de timpanoplastia
- Tras exponer la cantidad necesaria de cartílago para la reconstrucción, se extirpa junto con el pericondrio que lo tapiza con tijeras de disección
- Usando el microscopio, se separa el pericondrio tragal del cartílago. También se puede dejar el pericondrio unido al cartílago tragal si se va a recon-

struir la pared posterosuperior del conducto auditivo externo

- Para adelgazar el cartílago, se sujeta con pinzas de Hudson Brown y se va seccionando con un bisturí N°10

Técnicas de injerto

El autor emplea los términos “*underlay*” y “*overlay*” para referirse a la posición del injerto con respecto al surco timpánico óseo. (En otros textos puede hacer referencia a la posición del injerto con respecto al anillo timpánico)

- Con la *técnica underlay* el injerto se coloca medialmente a los restos de la membrana timpánica y del surco timpánico anterior
- Con la *técnica overlay* el injerto se coloca lateralmente al surco timpánico

La técnica *underlay* se emplea con mayor frecuencia en las perforaciones de los cuadrantes anteriores. El injerto siempre se coloca medial al mango del martillo. Para perforaciones mayores suele ser preciso una combinación de la técnica *underlay* anterior y *overlay* posterior/inferior.

Injerto de perforaciones limitadas al cuadrante posterior (Figura 45)

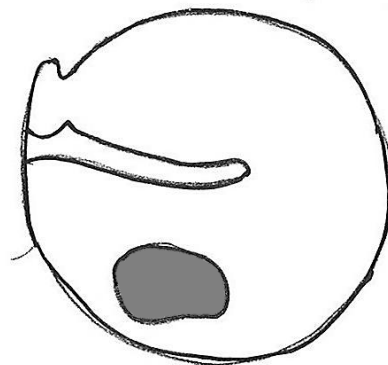


Figura 45

Estos pasos quirúrgicos se discuten en profundidad en el *abordaje endaural*.

Injerto de perforaciones que afectan a los cuadrantes anteriores (Figura 46)

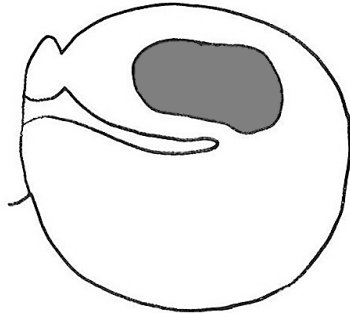


Figura 46

- Se emplea abordaje retroauricular
- Se realiza una canaloplastia
- ***No se eleva el anillo timpánico entre las 2 y las 4 en punto*** (oído derecho) ya que provocaría un borrado o “blunting” del ángulo timpanomeatal anterior y la lateralización de la membrana timpánica, reduciendo sus propiedades vibratorias
- Si la perforación afecta al cuadrante anteroinferior, el colgajo timpanomeatal se dividirá en dos en su porción posterior una vez se ha levantado (*Figura 47*)

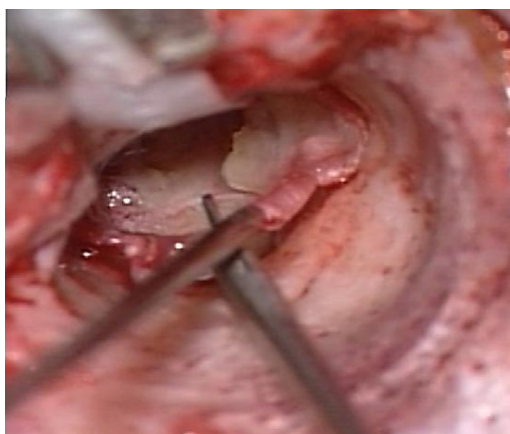


Figura 47: División posterior del colgajo timpanomeatal

- Se raspará la cara interna de los restos de la membrana timpánica con un gancho de 1,5 mm y 45°

- Anteriormente, el injerto se coloca “underlay”, por debajo del borde del remanente timpánico
- Si la perforación se extiende inferior o posteriormente, el injerto se colocará anteriormente por debajo del borde del remanente timpánico (“underlay”) pero por encima del surco óseo timpánico en los cuadrantes inferior o posterior (“overlay”)
- El colgajo timpanomeatal se recoloca (*Figura 48*)
- La fascia y el colgajo timpanomeatal se fijan con Gelfoam

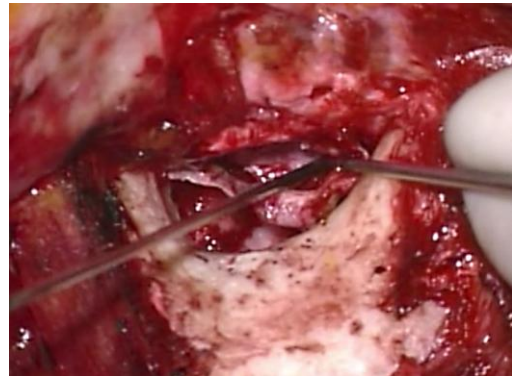

Figura 48: Recolocación del colgajo timpanomeatal

Injerto de las perforaciones del cuadrantes anterosuperior (Figura 49)

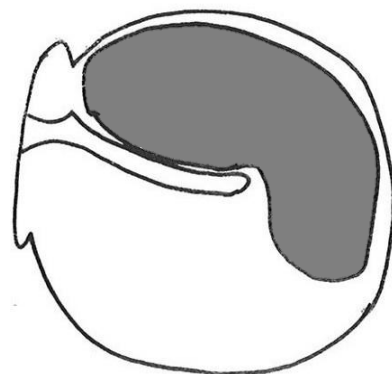


Figura49

- Abordaje retroauricular
- Canaloplastia

- Elevación y división posterior del colgajo timpanomeatal (*Figura 47*)
- Raspado de la superficie medial del remanente timpánico con un micro gancho de 1,5mm y 45°
- **La fijación anterior del colgajo precisa un soporte anterior**
- Desinserción del anillo timpánico entre la 1 y las 2 en punto (oído derecho) usando un micro disector para crear un “ojal” anterior entre el ligamento anular y el hueso (*Figura 50*)
- El injerto fascial se coloca medial al martillo
- Una pequeña “lengua” del injerto se aproxima tanto como se pueda al “ojal” con un micro gancho de 1,5mm y 45°
- Con un micro aspirador se aspira y tracciona de la “lengua” del injerto a través del “ojal” para después con un micro gancho de 1,5 mm colocarlo en posición (*Figura 51*)

Injerto de perforaciones subtotales (*Figura 52*)

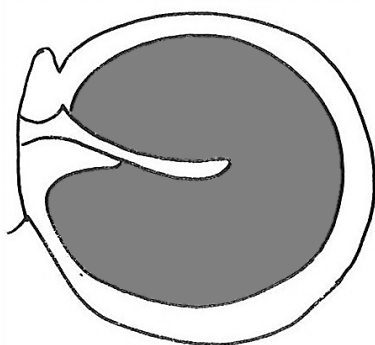


Figura 52

- Abordaje retroauricular
- Canaloplastia
- Elevación y división posterior del colgajo timpanomeatal (*Figura 36*)
- Las perforaciones subtotales pueden tener un remanente timpánico anterior limitado
- Raspado de la superficie medial del remanente timpánico y del hueso adya-

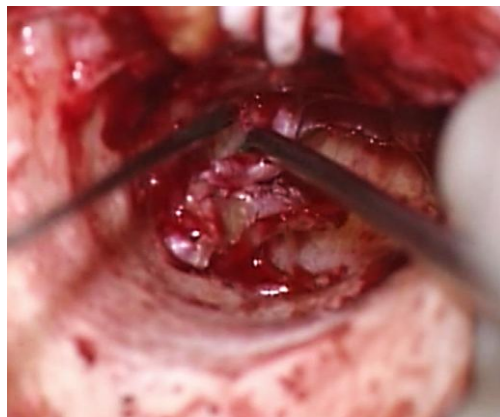


Figura 50: Desinserción del anillo timpánico de 1 a 2 en punto para crear un ojal anterior

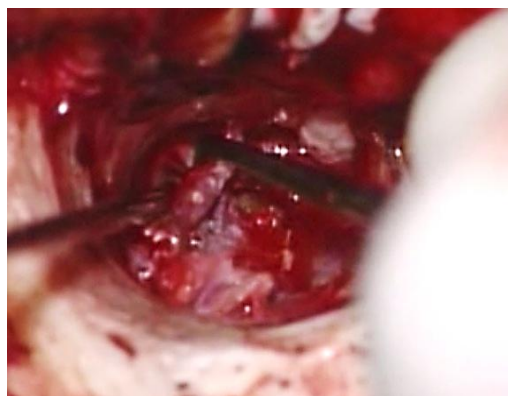


Figura 51: Con un micro aspirador se aspira y tira de la “lengua” de la fascia temporal a través del “ojal”

cente con un micro gancho de 1,5mm y 45°

- El injerto se coloca tanto por debajo de la membrana timpánica como del mango del martillo
- El injerto se sujeta anteriormente colocando pequeños trozos de Gelfoam empapados en Ringer lactato por debajo del injerto (*Figura 53*)
- Superiormente ambos extremos de la fascia se superponen por encima del cuello del martillo (*Figura 54*)
- Posterior e inferiormente el injerto se coloca “overlay”
- Se coloca gelfoam lateralmente sobre el injerto para fijarlo en posición sobre el anillo timpánico (*Figura 55*)

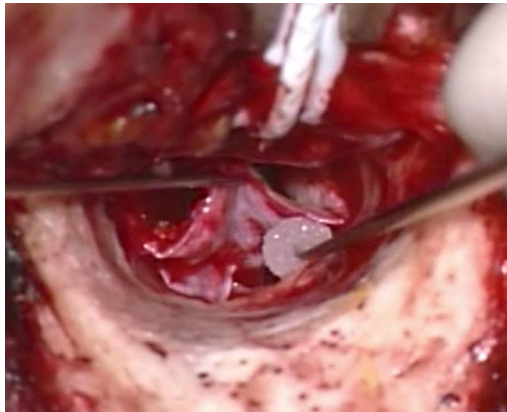


Figure 53: Sujeción anterior del injerto con pequeños trozos de gelfoam empapados en Ringer lactato

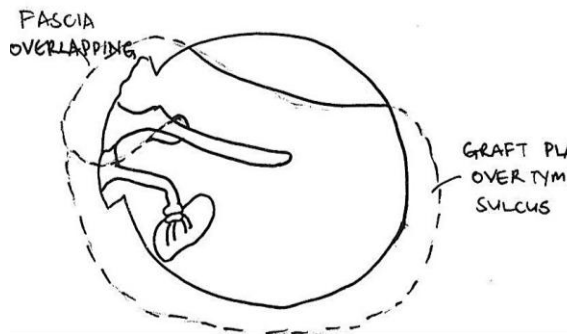


Figure 54: Fascia doblándose por encima del cuello del martillo

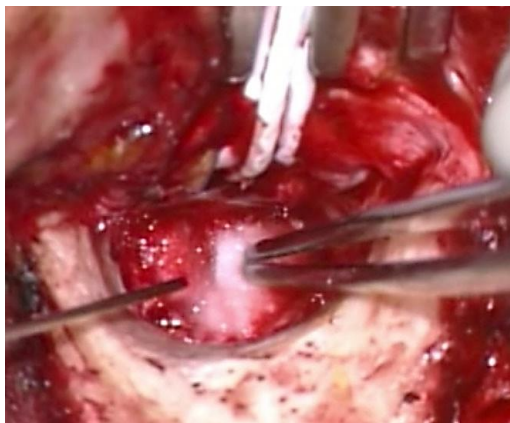


Figura 55: Gelfoam colocado lateralmente fijando el injerto

Manejo de la retracción grave del martillo en otitis media crónica

Ocasionalmente los pacientes con otitis media crónica de larga evolución no pre-

sentan erosión del yunque, pero el mango del martillo contacta o incluso está pegado al promontorio. Esto supone un reto cuando se tienen que reconstruir la membrana timpánica y mejorar la audición al mismo tiempo. Si se coloca un injerto de fascia “underlay” el resultado será una atelectasia timpánica de grado 4 y terminará reperforándose. La lateralización del martillo se consigue fácilmente una vez se extrae el yunque. A continuación, describimos una técnica efectiva en las retracciones graves del martillo:

- La cabeza del martillo y el ligamento maleolar anterior se extirpan conservando el tendón del tensor del tímpano intacto
- Se realiza una transposición del yunque
- Se coloca el injerto en la perforación timpánica con fascia o cartílago mediante una técnica “underlay”
- Al haberse lateralizado el martillo, se facilita la colocación del injerto en una posición adecuada

Reconstrucción en una Mastoidoepitimpanectomía

En el capítulo [mastoidoepitimpanectomía](#) se describe la reconstrucción en una cirugía primaria

- El defecto se suele encontrar superiormente en el epitímpano
- Se usa cartílago para reconstruir el defecto epitimpánico
- Se coloca fascia temporal por debajo del mango del martillo de tal manera que las dos “lenguas” de fascia se solapen sobre el epitímpano (Figura 56)
- Una técnica alternativa es colocar el colgajo de tal manera que las dos lenguas de fascia se coloquen alrededor del martillo y se solapen en el oído medio por debajo del mango del martillo (Figura 57)

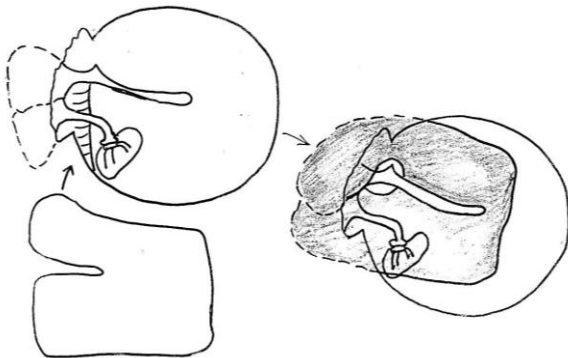


Figura 56: Fascia temporal por debajo del mango del martillo con el solapamiento de dos lenguas de fascia

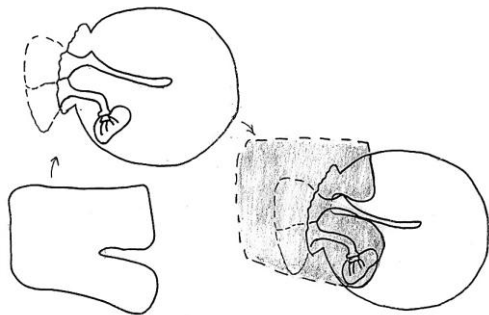


Figura 57: Las dos lenguas se superponen en el oído medio por debajo del mango del martillo

Reconstrucción en una mastoideoepitimpanectomía abierta

Ver el capítulo [mastoideomía y epitimpanectomía](#) se describe la reconstrucción en una cirugía primaria.

- Se fresa un surco circunferencial timpánico con una fresa de diamante pequeña para crear un nuevo surco timpánico
- El injerto se coloca igual que en la reparación de perforaciones subtotales
- Si se plantea una osiculoplastia en un segundo paso es necesario colocar una lámina de Silastic en el oído medio y el protímpano

Osiculoplastia

Se define como la reconstrucción del mecanismo de audición estableciendo una conexión entre la membrana timpánica y la ventana oval. Se describe con detalle en el capítulo [Osiculoplastia](#).

Referencias

1. Fisch U, May J, Linder T. Tympanoplasty, Mastoidectomy, and Stapes Surgery. New York: Thieme; 2008.
2. Lerut B, Pfammatter A, Moons J, Linder T. Functional Correlations of Tympanic Membrane Perforation Size. *Otol Neurotol*. 2012; 33:379-86.
3. Hol KS, Nguyen DQ, Schlegel Wagner C, Pabst G, Linder TE. Tympanoplasty in chronic otitis media with an intact, but severely retracted malleus: A treatment challenge. *Otol Neurotol*. 2010;31:1412-6.

Agradecimientos

Esta guía quirúrgica se basa en el texto del Profesor Ugo Fisch (Tympanoplasty, Mastoidectomy, and Stapes Surgery) y la experiencia personal del Profesor Linder, así como material de los cursos de hueso temporal y hueso temporal avanzado impartidos anualmente por los profesores Fisch y Linder en el Departamento de Anatomía de la Universidad de Zurich, Suiza.

Descarga del vídeo de meatoplastia

<https://vula.uct.ac.za/access/content/group/9c29ba04-b1ee-49b9-8c85-9a468b556ce2/Johan%20Fagan%20Surgery%20Atlas/M%20-%20Meatoplasty.avi>

Descarga del vídeo de colgajo en espiral y Canalplastia

<https://vula.uct.ac.za/access/content/group/9c29ba04-b1ee-49b9-8c85-9a468b556ce2/Johan%20Fagan%20Surger%20Atlas/spiral%20flap%20%20canalplasty.avi>

Cómo citar este capítulo

Harris T, Linder T. (2012). Myringoplasty and tympanoplasty. In *The Open Access Atlas of Otolaryngology, Head & Neck Operative Surgery*. Retrieved from <https://vula.uct.ac.za/access/content/group/ba5fb1bd-be95-48e5-81be-586fbaeba29d/Myringoplasty%20and%20tympanoplasty.pdf>

Traductores

Manuel Gómez Serrano, MD, MSC, PhD, FEBORL
Servicio de Otorrinolaringología
Hospital Clínico San Carlos de Madrid
Prof. Martín Lagos S/N 28040
Madrid, España
manuelgomezserrano@gmail.com

Jesús Gimeno Hernández, MD, MSC, PhD
Servicio de Otorrinolaringología
Hospital Clínico San Carlos de Madrid
Prof. Martín Lagos S/N 28040
Madrid, España
jesus.gimeno@salud.madrid.org

Coordinador de las traducciones al castellano

Dr J. Alexander Sistiaga Suárez MD
FEBOORL-HNS, GOLF IFHNOS Unidad de Oncología de Cabeza y Cuello –
Servicio de Otorrinolaringología Hospital Universitario Donostia
San Sebastian, España
jasistiaga@osakidetza.eus

Autores

Tashneem Harris MBChB, FCORL, MMED (Otol), *Fisch Instrument Microsurgical Fellow*
Associate Professor and ENT Specialist
Division of Otolaryngology
University of Cape Town
Cape Town, South Africa
harristasneem@yahoo.com

Thomas Linder, M.D.
Professor, Chairman and Head of Department of Otorhinolaryngology, Head, Neck and Facial Plastic Surgery
Lucerne Canton Hospital, Switzerland
thomas.linder@ksl.ch

Editor

Johan Fagan MBChB, FCORL, MMed
Emeritus Professor and Past Chair
Division of Otolaryngology
University of Cape Town
Cape Town, South Africa
johannes.fagan@uct.ac.za

**THE OPEN ACCESS ATLAS OF
OTOLARYNGOLOGY, HEAD &
NECK OPERATIVE SURGERY**
www.entdev.uct.ac.za



The Open Access Atlas of Otolaryngology, Head & Neck Operative Surgery by [Johan Fagan \(Editor\) johannes.fagan@uct.ac.za](mailto:johannes.fagan@uct.ac.za) is licensed under a [Creative Commons Attribution - Non-Commercial 3.0 Unported License](https://creativecommons.org/licenses/by-nc/3.0/)

