

ATLAS DE ACCESO ABIERTO DE TÉCNICAS QUIRÚRGICAS EN OTORRINOLARINGOLOGÍA Y CIRUGÍA DE CABEZA Y CUELLO



MICROCIRUGÍA TRANSORAL LASER CO₂ EN CANCER Y OTRAS PATOLOGÍAS DEL TRACTO AERODIGESTIVO SUPERIOR

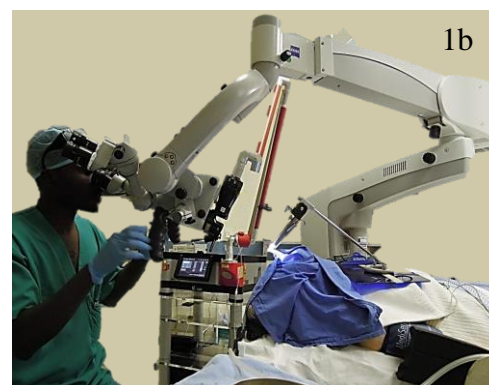
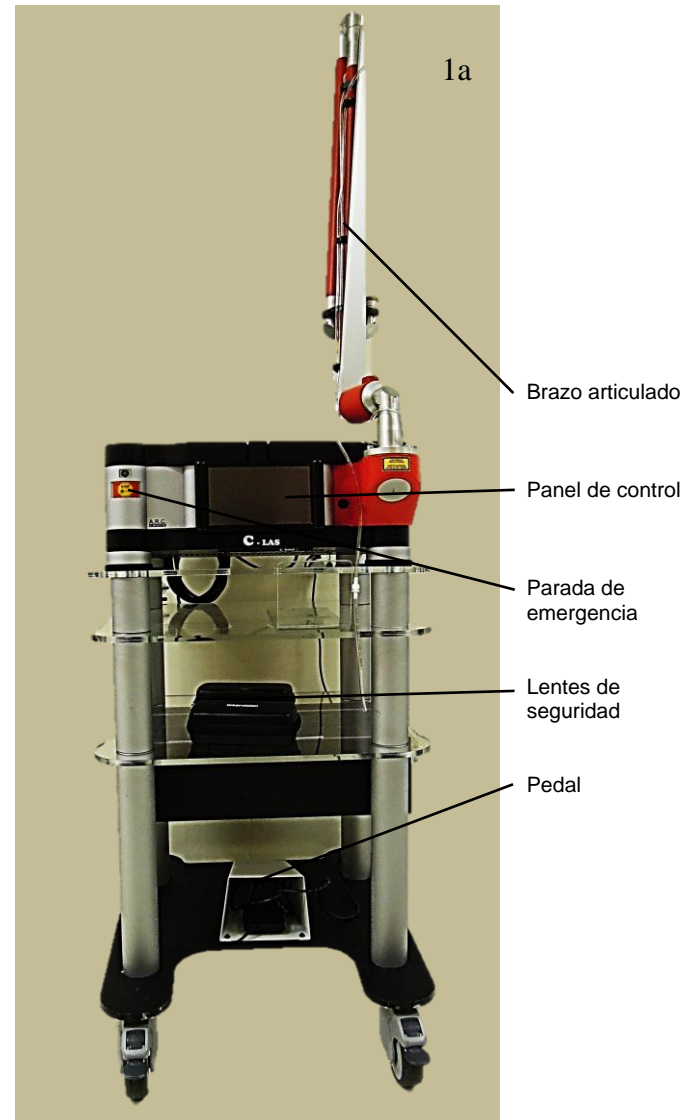
Johan Fagan, Wolfgang Steiner

El laser CO₂ se utiliza para resecar y vaporizar lesiones benignas y malignas del tracto aerodigestivo superior. En este capítulo nos centraremos en la técnica del laser CO₂ transoral utilizando el microminipulador unido al microscopio quirúrgico. Las ventajas de utilizar el laser CO₂ con microscopio quirúrgico son la mejora de la precisión y detalles intraoperatorios y se obtiene un campo quirúrgico exangüe. Los resultados funcionales en la voz y en la deglución son mejores que los que se obtienen mediante un abordaje externo.

El/la cirujano/a debe familiarizarse con el laser, sus parámetros así como con sus efectos tisulares antes de su utilización.

Los láseres CO₂ (Figura 1)

Los láseres quirúrgicos convierten la energía de la radiación en calor en el punto de contacto del haz con el tejido. El haz de laser se genera en un *tubo de descarga* que contiene gas. El haz de luz es colimado (no divergente), de una única longitud de onda (monocromática), puede ser reflejado por espejos y focalizado por las lentes. El laser CO₂ queda fuera del alcance de espectro de luces por lo que es invisible. Para indicar la dirección del haz, el laser genera una luz roja superpuesta al de CO₂ para que el cirujano lo pueda ver. El haz se dirige a lo largo de un *brazo articulado* unido al *aplicador del haz*. El brazo articulado contiene espejos en cada articulación. Es necesario ser cuidadoso en su manipulación para no alterar la alineación de los espejos. El haz de laser se genera cuando el cirujano pisa el pedal.



Figuras 1a, b: Laser CO₂: los paños húmedos protegen al paciente

Los aplicadores de haz

El haz de laser sale del extremo del brazo articulado y es dirigido con la ayuda del manipulador a los tejidos diana. El manipulador puede ser una pieza de mano, un broncoscopio o un micromanipulador unido al microscopio quirúrgico (Figuras 2, 3, 4).

Pieza de mano (Figura 2): Se utiliza generalmente para valorizar lesiones cutáneas o lesiones en la cavidad oral u orofaríngea. Se coloca un tubo de aspiración al lado del instrumento laser. Una extensión de la pieza mantiene una distancia adecuada al tejido lo que permite un buen enfoque.



Figura 2: Pieza de mano de laser



Figura 3: Broncoscopio laser




Figura 4: Micromanipulador unido al microscopio quirúrgico

El micromanipulador (Figuras 4, 5): El micromanipulador contiene un espejo localizado en el lado del cirujano. El cirujano dirige con precisión el haz de laser al tejido diana. El grosor del haz se modifica con la modificación del foco o bien manipulando el spot.

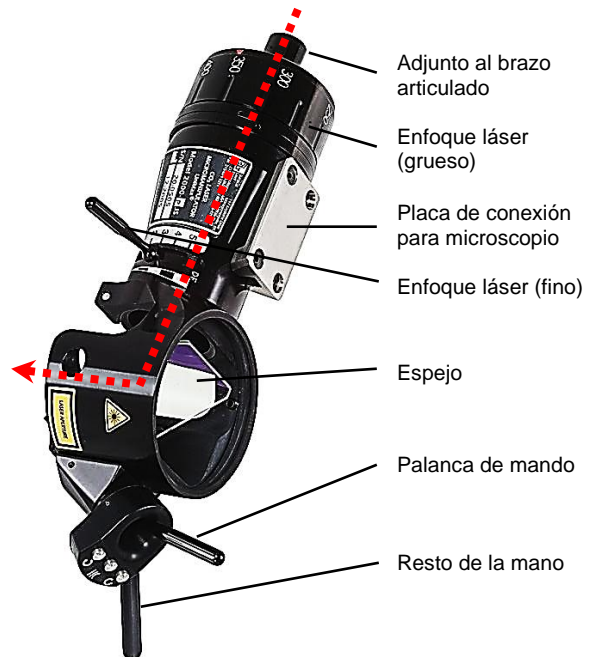


Figura 5: El micromanipulador unido al microscopio quirúrgico

Parámetros del laser CO₂

Los parámetros del laser se seleccionan en función del tipo de tejido a tratar (cartílago, músculo, mucosa), la profundidad del corte, la necesidad de hemostasia y la necesidad de evitar un trauma excesivo al tejido. El cirujano puede optimizar los beneficios del laser ajustando:

- Densidad/ potencial del laser (PD)
 - Watios
 - El tamaño del spot según la distancia focal óptima
- La duración del impulso de haz

Figura 6 ilustra el típico panel de control del aparato. Los parámetros ajustables por el cirujano son (de izquierda a derecha) luz continua o pulsada del haz, longitud de los

pulsos (milisegundos), el tiempo de intervalo entre pulsaciones, la luminosidad, la potencia (vatios); y los modos “Laser standby” o “Laser preparado”. El tamaño del spot se ajusta desde el micromanipulador.

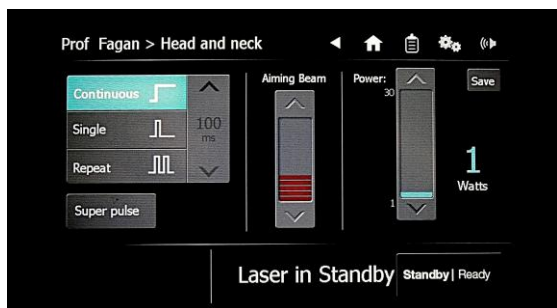


Figura 6: Ejemplo del panel de control

La relación Densidad/Potencia del laser (PD)

La *Densidad/ Potencia del laser (DP)* es un parámetro clave en la cirugía. La DP depende de la distancia hasta el tejido diana, el diámetro del haz o spot y del número de Watios (Joules/seg); todos estos parámetros son controlables por el cirujano.

La fórmula clave a recordar:

- *Densidad de Potencia (DP) = Watios (W)/cm²*
- *Watios (W) = Joules/seg*

Controlando la relación entre Potencia y Densidad el cirujano puede maximizar los beneficios de la cirugía laser CO₂ (Tabla 1).

Para llegar a la completa vaporización, el cirujano necesitaría 4500 de DP en la interfaz tisular. La Tabla 2 ilustra la relación entre el número de Watios y el tamaño del spot del laser.

| Potencia/Densidad | Efectos tisulares |
|-------------------|-------------------|
| 0-500 | Calor |

| | |
|--------------|---------------------------------|
| 500-1500 | Desnaturalización de tejidos |
| 1500-5000 | Vaporización parcial |
| 5000-20000 | Incisión, vaporización completa |
| 20000-100000 | Incisión rápida profunda |

Tabla 1: Relación entre la DP y los efectos tisulares ¹

| | Tamaño del spot | | | |
|-----------|-----------------|-------|-------|-------|
| | 0.2m m | 0,4mm | 0.8mm | 1,4mm |
| 5 watios | 16000 | 4000 | 1000 | 300 |
| 10 watios | 32000 | 8000 | 2000 | 600 |
| 15 watios | 48000 | 12000 | 3000 | 900 |
| 20 watios | 64000 | 16000 | 4000 | 1200 |

Tabla 2: DP según el spot y watios ¹

Potencia (Watios)

El cirujano selecciona la Potencia necesaria cada vez que utiliza el laser, así como en programas determinados para cada intervención quirúrgica. Para la cirugía de cabeza y cuello se recomienda un laser con capacidad de llegar a los 40W.

El tamaño del spot del laser

Cuanto menor sea el tamaño del spot, mejor estará focalizado y mayor será la precisión del haz. El tamaño del spot de 0.5-0.8mm ofrece la mejor relación entre profundidad, foco y capacidad de corte.

Para la *coagulación de un vaso sangrante*, la DP debe estar ajustada a un nivel en el que el tejido pueda ser calentado y coagulado pero no vaporizado (Tabla 1). La Tabla 2 ilustra cómo incrementando el spot, el haz de laser pierde potencia, DP.

El ciclo de funcionamiento completo

El ciclo de funcionamiento completo es el tiempo en el que la energía interactúa con el tejido diana.

Existen diferentes posibilidades (Figura 6)

- *Onda continua (OC)*: Emisión continua de laser mientras el pedal de pie se encuentra presionado
- *Parámetros de pulso*: La energía es emitida en pequeños pulsos; la longitud, las frecuencias y el intervalo entre pulsos puede ser seleccionado por el cirujano
 - *Pulso simple*: Una ráfaga única de energía emitida cuando se pisa el pedal de pie
 - *Pulso repetido*: Ráfagas de energía repetidos mientras el pedal se encuentra pulsado
 - *Super pulso (SP)*: Se emiten varios miles de ráfagas de alta potencia por segundo mientras el pedal se encuentra pulsado. La potencia máxima de los picos puede llegar a ser de varios cientos de watos, pero la potencia representada en el aparato laser no es más que la media de la potencia transferida a lo largo del tiempo. Las ráfagas están lo suficientemente separadas en el tiempo como para permitir que el tejido tenga tiempo suficiente de enfriamiento; ello disminuye el daño térmico en el tejido circundante y minimiza la carbonización. *Para mayor coagulación pasar de SP a OC.*

Laser/interacción tisular

El laser CO₂ se absorbe casi completamente por el agua intracelular y causa la vaporización del agua y la célula. El 99% del calor se pierde en la vaporización de manera que el daño al tejido adyacente es menor del < 0,01 mm; esto permite conservar la función laríngea, limitar los trastornos de deglución postoperatorios y el dolor, y permite a los patólogos la interpretación de los márgenes de resección.

Riesgos del laser y las medidas de seguridad (Tabla 3)

| Precauciones de seguridad (Quirúrgicos) |
|--|
| <ul style="list-style-type: none"> • Colocar paneles de advertencia “cirugía laser” en el exterior del quirófano • Cerrar puertas y ventanas durante la utilización del laser o en modo “standby” • El personal y paciente deben utilizar protección ocular específico para laser CO₂; esta protección debe estar disponible en la entrada del quirófano. Las gafas estándar son suficientes para el laser CO₂ y se recomienda la protección lateral • Cerrar los ojos del paciente y colocar compresas húmedas en la cara • No utilizar alcohol o productos inflamables en el quirófano • Utilizar sábanas y paños poco inflamables • Disponer de una batea con sueros salino o agua para actuar rápidamente en caso de ignición • Colocar torundas húmedas en la trayectoria del laser para minimizar el riesgo de quemaduras • Minimizar la posibilidad de daño al tubo endotraqueal protegiéndolo con torundas húmedas • La llave para la utilización del equipo laser debe ser accesible únicamente para el personal cualificado • Deberá colocarse en un lugar seguro. Ciertos equipos de laser disponen de sistemas de desbloqueo electrónicos. • Mantener el laser en “off” o en “standby” mientras no se utilice • El instrumental puede ser cepillado y abricado para evitar el reflejo del haz de laser • El cirujano debe asegurarse que la FiO₂ es la adecuada antes de activar el laser para evitar riesgos |
| Precauciones de seguridad (Anestésicos) |
| <ul style="list-style-type: none"> • Utilizar tubos endotraqueales No-inflamables (los tubos endotraqueales suelen ser inflamables) • Inflar el globo del tubo endotraqueal con sueros salino teñido de azul de metileno (el autor principal de este artículo prefiere aire) • Mantener la fracción de oxígeno inspirado lo más bajo posible (FiO₂ < 30%) • Esperar unos minutos hasta que la concentración de oxígeno en las vías aéreas baje antes de activar el laser • Evitar si es posible el óxido nitroso |
| En caso de incendio de vía aéreas |
| <ul style="list-style-type: none"> • Apagar el laser mediante la interrupción de emergencia • Desactivar todos los gases anestésicos • Retirar las torundas y cualquier material inflamable de las vías aéreas • Si el paciente está intubado retirar el tubo endotraqueal inmediatamente • Verter una solución salina a través de la vía aérea |
| Una vez apagado el incendio |
| <ul style="list-style-type: none"> • Restablecer la ventilación • Mantener la oxigenación con el aire/oxígeno a bajo FiO₂ • Evitar si es posible una FiO₂ de 100% • Examinar el tubo endotraqueal para descartar que algún fragmento haya podido quedar en la vía aérea • Considerar la realización de una broncoscopia |

Tabla 3: Medidas de seguridad y manejo en caso de ignición

La ignición es una complicación rara en la cirugía laríngea laser pero potencialmente mortal. Se han de tomar medidas para evitar dicha complicación (*Tabla 3*). El laser CO₂ es invisible, se refleja en las superficies lisas y puede provocar quemaduras fototérmicas tanto en el paciente como en el cirujano. Puede producirse la ignición si el haz de laser daña el tubo de intubación traqueal (en caso de FiO₂ demasiado elevado) o a partir de las chispas que se producen cuando el laser incide en tejidos carbonizados o en cartílagos a alta potencia.

Como el CO₂ se absorbe y se neutraliza con el agua, es necesaria la colocación de torundas y compresas húmedas y el balón del tubo endotraqueal se infla con suero salino. Para disminuir el riesgo de ignición es importante que el anestesista mantenga la FiO₂ en el mínimo (FiO₂ +/- 30%). Se recomienda tener preparado un recipiente con agua o con suero salino para impregnar en caso de ignición.

Anestesia en la cirugía CO₂ laser

El principal reto para el anestesista es la colocación de un tubo que permita al cirujano trabajar en el campo quirúrgico faringolaríngeo y al mismo tiempo eliminar el riesgo de ignición (*Tabla 3*).

Gases: Evitar la utilización de óxido nitroso y mantener el oxígeno inspirado FiO₂ lo más bajo posible. Esto conlleva la monitorización permanente de la oxigenación mediante el pulsioxímetro. El cirujano debe hacer saber al anestesista que va a activar el laser con un tiempo suficiente como para que la concentración de oxígeno pueda bajar al mínimo, detener el óxido nitroso, y entonces esperar varios minutos hasta conseguir la concentración óptima en la vía aérea.

Vía aérea: La vía aérea se puede mantener de varias maneras

- Intubación endotraqueal (nasal u oral)
- Ventilación jet intermitente; el laser se emite durante las apneas
- Extubación intermitente, emitiendo el laser durante los intervalos de apnea (el 2º autor lo prefiere en lugar de la ventilación jet)
- Vía aérea abierta
 - Ventilación espontánea mediante administración de gases anestésicos por el aspirador del laringoscopio
 - Anestesia intravenosa
- Traqueotomía (en raras ocasiones)

Es importante que el cirujano decida junto al anestesista la mejor manera de mantener la vía aérea. Por ejemplo para el abordaje de los tumores de la base de lengua es preferible la intubación nasotraqueal, en cambio, esta vía es problemática para los tumores endolaríngeos.

Tubos endotraqueales: Todos los tubos son inflamables por lo que ninguno es “seguro”. El problema no es el tubo en sí, sino perforar el tubo cuando la concentración de O₂ es demasiado alta. Los autores utilizan tubos de PVC, pero hay que tener cuidado de proteger el tubo y el balón con torundas húmedas (*Figura 7*).

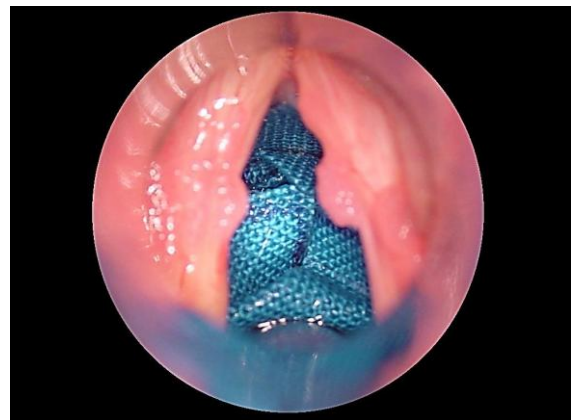

Figura 7: Tubo protegido con torunda húmeda

El problema de los tubos de laser es que tienen paredes gruesas y son caros. Los

tubos de PVC que tiene un diámetro interno de 5mm son más flexibles, menos caros y no presentan riesgo de ignición si la FiO₂ es <30%. El balón del tubo puede llenarse de suero salino teñido de azul de metileno con el fin de alertar teñiendo de azul en caso de perforación y protegiendo los tejidos con el suero. Sin embargo, el segundo autor (W.S.) prefiere inflar el balón con aire ya que en caso de perforación es más fácil llevar a cabo la extubación de urgencia y evita el flujo de suero hacia los bronquios.

Instrumentación quirúrgica

Para evitar reflejos del haz de laser se utiliza instrumental de superficie lisa o mate (Figura 8).

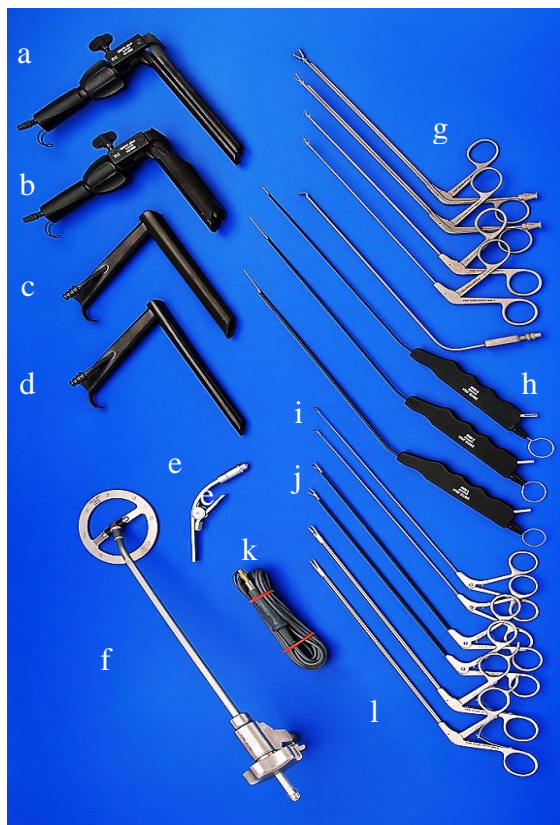

Figura 8: Laringofaringoscopios (a), orofaringoscopio (b), laringoscopios (c, d), cable de luz (e), fijador de laringoscopio (f), pinzas (g), tubo de aspiración (h), micro-pinzas (j), cable de coagulación (k), pinzas de clip hacia la derecha e izquierda (l) (Karl Storz)

La exposición adecuada del tumor es crítica para llevar a cabo la microcirugía transoral laser. *Es esencial un canal de aspiración de humo integrado. De modo que es crucial disponer de diferentes modelos de faring-scopios y laringosco-pios (Figura 8).*

- **Laringoscopios regulables:** Para acceder a la lesión localizado en la hipofaringe o laringe supraglótica (Figuras 8a, 9)
- **Orofaringoscopios regulables:** Para el acceso a las lesiones localizadas en la base de la lengua, vallécula y epiglotis lingual. Tener el cuenta las patillas laterales del tubo para proteger tanto al tubo endotraqueal como a los tejidos de alrededor (Figuras 8b, 10)
- **Laringoscopio largo:** Para acceder a lesiones endolaríngeas, tráquea superior y lesiones en hipofaringe (Figuras 8c, 11)
- **Laringoscopio pequeño:** el laringoscopio es más pequeño y alargado; se utiliza en exposiciones difíciles y en lesiones de comisura anterior, subglotis y tráquea superior (Figuras 8d, 11)
- **Cable de luz** (Figura 8e)
- **Fijador de laringoscopio** (Figura 8f)
- **Pinzas:** Tamaño diferentes (Figura 8g)
- **Tubos de aspiración:** protegidos para la coagulación (Figura 8h)
- **Micropinzas** (para lesiones pequeñas de cuerda vocal) (Figure 8i)
- **Pinzas de coagulación** (Figura 8j)
- **Cable de coagulación monopolar:** (Figura 8k)
- **Pinza para Liga clip (izquierda y derecha)** (Figura 8l)



Figura 9: Laringofaringoscopio modular



Figura 10: Orofaringoscopio modular



Figura 11: Laringoscopio largo y pequeño

- **Diverticuloscopio Weerda:** Para divertículos de Zenker y carcinomas de hipofaringe que se extiendan hacia esófago superior (Figura 12)
- **Soporte ajustable para el portalingoscopio:** Ello evita una presión excesiva sobre el tórax del paciente; el soporte se puede movilizar a la línea media y variar la angulación en caso necesario (Figura 13)




Figura 12: Diverticuloscopio Weerda



Figura 13: Soporte ajustable para el portalingoscopio

Preparación del quirófano (Figura 14)

En la preparación habitual del quirófano el equipo de **anestesia se coloca en los pies del paciente**; esto requiere alargadores para el tubo de anestesia y equipo intra-venoso. La cámara se instala en el microscopio para que el ayudante y el equipo de enfermería puedan seguir la intervención. Son necesarios **dos sistemas de aspiración**, uno unido al laringoscopio para extraer el humo acumulado en el campo de la intervención y otro conectado a una cánula, de aspiración

manual. **La coagulación mono-polar** se puede utilizar en la cirugía laser excepto en carcinomas T1 que afecten a la mitad de la cuerda vocal.

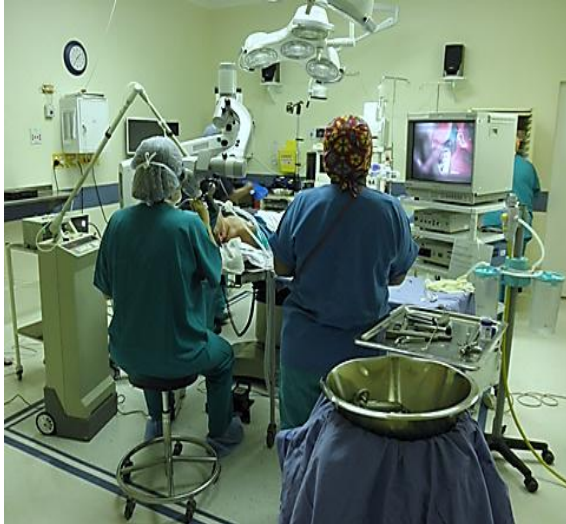

Figura 14: Preparación habitual del quirófano

Preparación de la localización a intervenir

- Los materiales a utilizar en la intervención deberán ser no inflamables
- Asegurarse de que los materiales no producen quemaduras en el paciente
- Utilizar campos quirúrgicos no inflamables o de ignición retardada o bien humidificados
- Rodear el campo de la escopia con paños húmedos a fin de evitar quemaduras en la cara del paciente

Exposición quirúrgica

La exposición quirúrgica es crucial para llevar a cabo la Microcirugía Transoral Laser. En ocasiones no es posible realizar este tipo de intervención debido a la falta de una buena exposición.

- Colocar al paciente en decúbito supino e hiperextensión cervical.

- Asegurarse de que la cabeza del paciente se apoya correctamente en la mesa quirúrgica
- Verificar la falta de dientes o de coronas
- Colocar el protector dental
- Realizar una panendoscopia para descartar otras lesiones sincrónicas
- Insertar el laringoscopio/laringofaringoscopio/orofaringoscopio y exponer el tumor
- En ocasiones, es necesario colocar diferentes escopios durante la intervención para la correcta visualización del tumor
- Suspender el laringoscopio mediante el brazo de suspensión
- A veces es necesario que el ayudante presione la laringe o bien colocar cinchas adhesivas para que la laringe se desplace posteriormente
- Raramente es necesario un abordaje externo para el acceso. Ello es posible colocando el laringoscopio a través de una incisión suprahióidea en la vallécula (*Figura 15*); o realizando una laringofisura, resecao únicamente la mitad superior del cartílago tiroideo sin la interrupción de la comisura anterior (*Figura 16*)

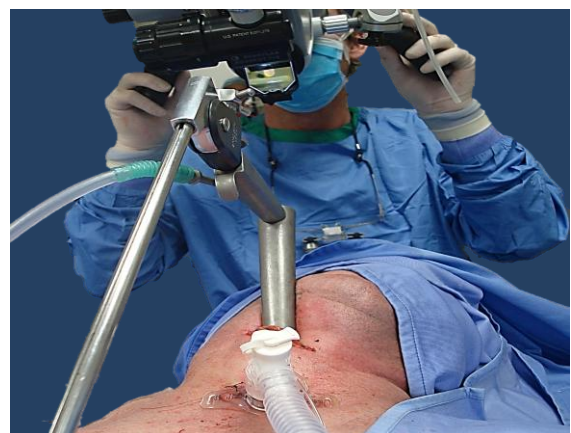

Figura 15: Abordaje suprahióideo de la vallécula

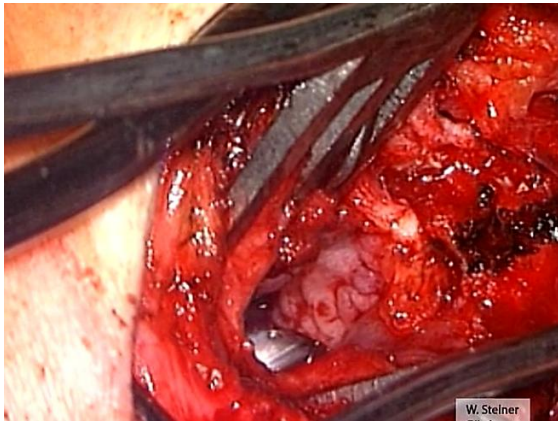


Figura 16: Imagen de carcinoma glótico por laringofisura parcial

Principios de la cirugía laser CO₂

El laser CO₂ puede utilizarse para incidir, cortar, reseca o vaporizar los tejidos. Los cirujanos noveles deberán comenzar con intervenciones simples como pequeños tumores del repliegue ariepiglótico, supraglóticos o de la cara medial del seno piriforme. Los principios importantes de la cirugía laser CO₂ son:

1. **Correcta preparación del laser:** Seleccionar el tamaño del spot, focus, potencia y el modo superpulso/pulsado/continuo, son importantes para obtener el efecto deseado y pueden variarse a lo largo de la intervención para diferentes tejidos o para obtener efectos de coagulación, resección, vaporización etc.
2. **Tensión:** Es necesaria una tracción permanente del tejido para disecar los planos correctamente y tener una buena exposición
3. **Velocidad del gesto:** El cirujano puede mantener un movimiento suave, lento y regular
4. **Hemostasia**
 - a. El laser no corta a través de la sangre; es necesario mantener el campo seco aspirando/ aspiración – coagulación/ pinzas de coagulación o colocación de clips hemostáticos
 - b. Utilizar clips y no coagular para evitar sangrados postquirúrgicos

5. **Carbonización:** Se disminuye utilizando menos calor con el modo superpulso. Coclocar un algodón húmedo sobre el tejido carbonizado para optimizar el efecto
6. **Minimizar la lesión del tejido de alrededor:** El modo Superpulso, al contrario que el Continuo, evita el calentamiento de los tejidos de alrededor
7. **Evitar la deshidratación de los tejidos:** Utilizar suero salino o agua para humidificar los tejidos que serán intervenidos con laser CO₂. La interacción con el laser será mayor si los tejidos se encuentran húmedos
8. **Testar el alineamiento del haz de laser:** Esto es muy importante sobre todo en cirugía otológica ya que un pequeño error en la alineación puede resultar crítico; verificar el haz disparando sobre una madera húmeda
9. **Impacto secundario:** Evitar la posibilidad de un impacto secundario del rayo laser en un plano más profundo que pueda provocar quemaduras o ignición. Se debe estar atento con los reflejos en el instrumento o el laringoscopio y asegurar la posición correcta del protector del globo del tubo endotraqueal
10. **Resección de estructuras para mejorar la exposición y acceso:** La resección de la epiglotis suprahiodea mejora el acceso al espacio preepiglótico y a la cara laríngea de la epiglotis. Aunque la resección de las bandas ventriculares mejora el acceso al ventrículo y su posterior resección, solo se realizará en caso necesario ya que su conservación favorecerá el cierre laríngeo en los casos en que se lleve a cabo una resección del espacio glótico. En muchas ocasiones es posible la exposición de esta región con el laringoscopio pequeño; solo en los casos de tumores que afecten al cartílago (T3) es necesaria la resección de la banda ventricular
11. **Debulking:** Es la clave en la cirugía endoscópica laser. Permite al cirujano

crear un espacio de trabajo para desplazar los tejidos, disminuir el grosor de un tumor para poder extraerlo por el laringoscopio (*Figura 17*). El tejido seccionado se elimina y es la base de implantación la que se debe resear con márgenes de resección para su estudio anatomopatológico para confirmar la correcta resección

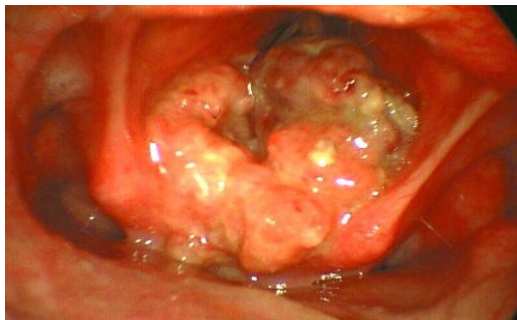

Figura 17: Ejemplo de un tumor en el que se ha llevado a cabo el debulking previa resección oncológica

12. Hidrodissección: el agua puede utilizarse como barrera para la protección del rayo laser. La disección del espacio de Reinke o alrededor de los nervios o de vasos puede facilitarse con la infiltración de suero salino en el espacio de Reinke o alrededor de los tejidos citados. Se puede llevar a cabo la hemostasia con la infiltración de epinefrina

13. La interfaz entre el tejido sano y el tumor (*Figura 18*): El cirujano distingue el tejido normal del tumoral durante la resección transversal valorando su rigidez (el tejido tumoral es más **rigido** que el sano) y el color de los tejidos (el tumor con la carbonización se convierte en oscuro o negro)

14. Resección en rebanadas del tumor (*Figura 19*): Con el objetivo de asegurar unos márgenes profundos oncológicos adecuados pero al mismo tiempo minimizando el daño a la calidad de la voz, el cirujano debe resear la profundidad del tejido tumoral bajo una visión aumentada. Ello se obtiene realizando

unos cortes seriados del tumor (en rebanada). Esto se lleva a cabo en todos los tumores excepto en los muy superficiales Tis o T1

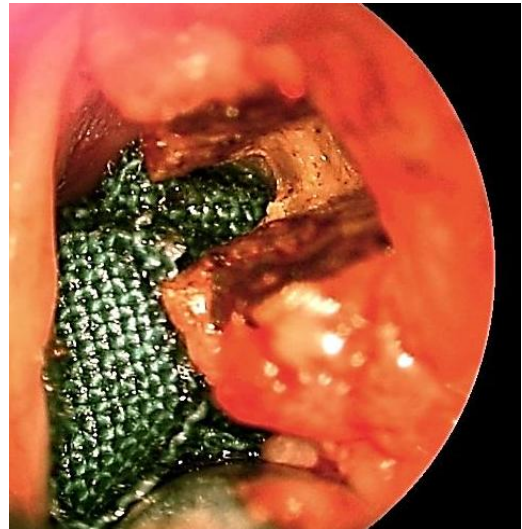

Figura 18: Observar la clara diferencia entre el tejido oscuro tumoral y la coloración pálida del tejido sano del espacio paraglótico

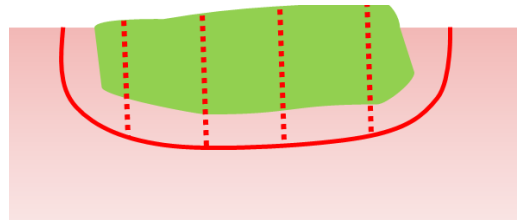


Figura 19: Cortes en rebanadas del tumor para valorar la profundidad y guiar la resección

15. Orientación de la pieza: Tener cuidado para no perder la orientación de la pieza en el momento de la resección. La pieza será clavada con pequeñas agujas sobre un corcho y sumergido en formaldehido para que el patólogo lo pueda orientar (*Figura 20*)

16. Topografía del tumor: Es recomendable un esquema de la localización del tumor para la valoración anatómo-patológica y en la historia clínica



Figura 20: La pieza se fija en un cocho con agujas para que el patólogo lo pueda orientar

¿Cuáles son los márgenes de resección adecuados?

Este es un tema controvertido para el cirujano, que puede llevar a la decisión de ampliar los márgenes de resección, realizar una vigilancia exhaustiva o tratar mediante radioterapia adyuvante. Los criterios para tomar la decisión son la localización tumoral, el tamaño tumoral, la función (voz y deglución), el estado general del paciente, la extensión de la intervención primaria p.ej. resección ampliada a cartí-lago, proximidad de la carótida, el desconocimiento de la localización exacta del margen afecto y la posibilidad de un seguimiento cercano. Para las piezas de gran tamaño es útil la congelación y un estudio en diferido; por ejemplo, para las lesiones de la base de lengua e hipofaringe. Sin embargo, los patólogos son reticentes para la congelación de piezas de pequeño tamaño como los carcinomas T1 glóticos por la dificultad para determinar los márgenes de la resección. La impresión del cirujano en la validación de los márgenes de resección objetivados con microscopio es así mismo importante. El cirujano puede optar por realizar un seguimiento incluso cuando uno de los márgenes de resección es informado como “afecto”. Ello se debe a que el laser desnaturaliza y mata las célula del tejido circundante durante la resección.

Este tipo de vigilancia se puede llevar a cabo en tumores de tercio medio de cuerda vocal, ya que, es factible su monitorización y reintervención sin alterar el pronóstico.

Carcinoma glótico

El reto para el cirujano consiste en realizar una correcta resección oncológica conservando en la medida de lo posible la mejor calidad de voz. Los cirujanos noveles pueden iniciarse en la cirugía laser en tumores pequeños para continuar con los de mayor tamaño una vez entendida la anatomía endoscópica al revés de la laringe y habiéndose familiarizado con la técnica. No recomendamos el reposo vocal tras la intervención excepto en las lesiones superficiales que afecten a la mucosa de la cuerda vocal.

Clasificación de las cordectomía laser

La *European Laryngology Society*, en el año 2000 propuso una clasificación para las cordectomías endoscópicas ², [actualizado en 2022](#) (Tabla 3, Figure 21).

| Cordectomía | Tipo | Tejido reseado |
|---------------|------|---|
| Subepithelial | I | Epitelio |
| Subligamental | II | Epitelio, espacio de Reinke, ligamento vocal |
| Transmuscular | III | A través del músculo |
| Íntegro | IV | |
| Extendida | Va | Cuerda vocal contralateral, Comisura anterior |
| | Vb | Aritenoide |
| | Vc | Ventrículo |
| | Vd | Subglotis |

Tabla 3: [Clasificación de la cordectomía endoscópica por parte de la Sociedad Europea de Laringología](#) (2022)

- I. Subepitelial
- II. Subligamental
- III. Transmuscular
- IV. Íntegro
- V. Extendida

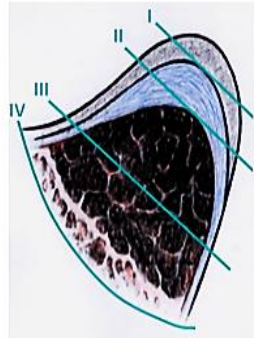


Figura 21: [Clasificación de la cordectomía endoscópica por parte de la Sociedad Europea de Laringología \(2022\)](#)

Se espera una calidad de voz excelente tras una cordectomía tipo I o resección subepitelial en T_{1s} and T₁ de la cuerda vocal membranosa (Figuras 22, 23).

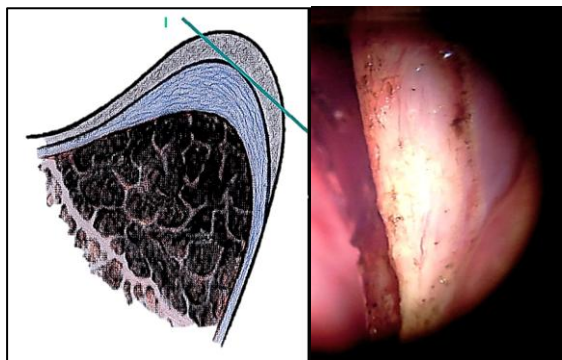


Figura 22: Cordectomía Tipo I; ligamento vocal intacto

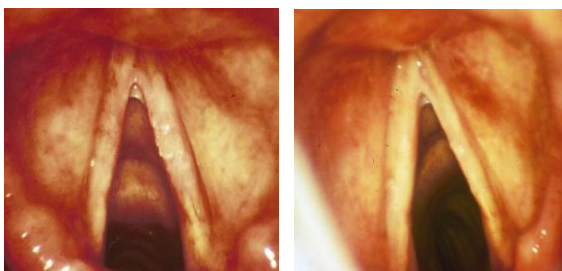


Figura 23: Cordectomía Tipo I: Pre-post-operatoria

Figuras 24 y 25 ilustra un cáncer T₁ glótico que requiere una cordectomía tipo II y la neocuerda que se forma como consecuencia de la cicatrización de la banda; en estos pacientes se espera una buena calidad de la voz aunque no sea la normal.

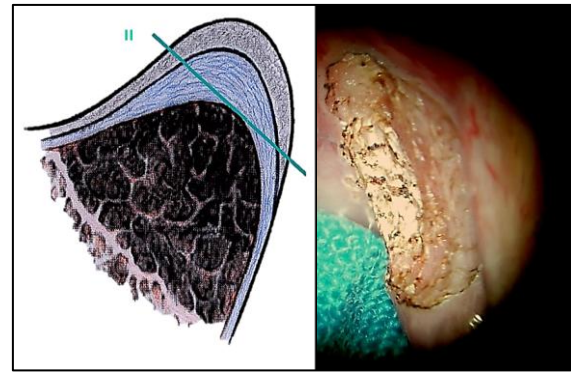


Figura 24: Cordectomía tipo II

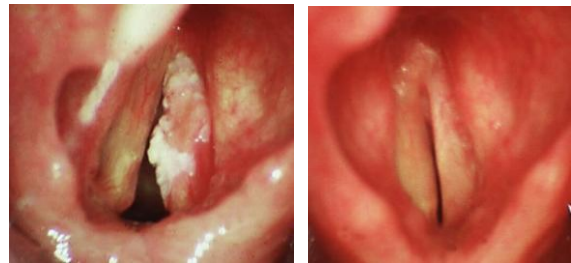


Figura 25: Carcinoma T₁ glótico que requiere una cordectomía tipo II; resultado final

Figura 26: Ilustra una cordectomía tipo III o transmuscular para un carcinoma T₂. El defecto es compensado por una cicatriz en la banda que permite una buena calidad de la voz.

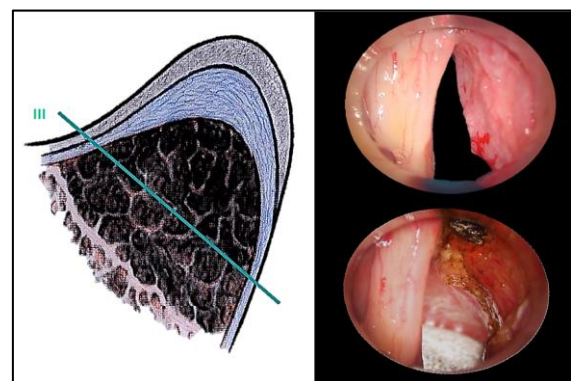


Figura 26: Cordectomía tipo III

En la cordectomía tipo IV la resección se amplía hasta el cartílago tiroideo con la pérdida de volumen de la hemilaringe y con un resultado vocal menos previsible (Figura 27).

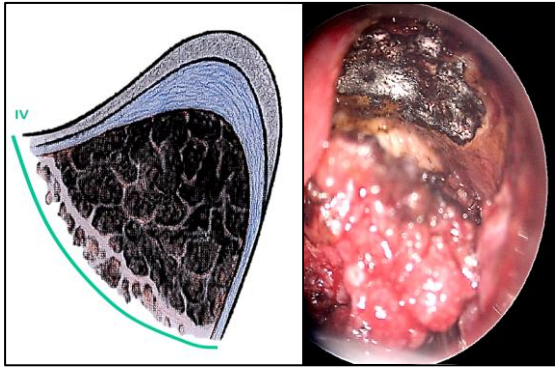


Figura 27: Cordectomía tipo IV

Este tipo de cordectomía se realiza a los pacientes con una resección hasta el espacio paraglótico en un carcinoma T3. Estos pacientes tienen una función fonatoria utilizando las falsas cuerdas vocales pudiendo obtener una buena calidad de la voz; de manera que, si es posible, conviene conservar las falsas cuerdas vocales.

Lesiones superficiales de la cuerda vocal membranosa

El objetivo es la realización de una cordectomía tipo I y conservar una voz normal. En los márgenes de resección $<1\text{mm}$ es aceptable el seguimiento cercano y las recurrencias pueden intervenir sin afectación del resultado oncológico. Programar el laser con el tamaño de spot menor, una baja potencia (1.5-3W) y en modo super-pulso. Esto permite una disección precisa con el mínimo daño a los tejidos de alrededor. La cirugía se lleva a cabo con gran aumento. La incisión inicial se realiza en el epitelio (Figura 28).

El colgajo mucoso del epitelio se manipula con micropinzas y el tumor se disecciona por debajo del ligamento vocal teniendo cuidado en mantener la orientación espacial de la pieza (Figura 20).

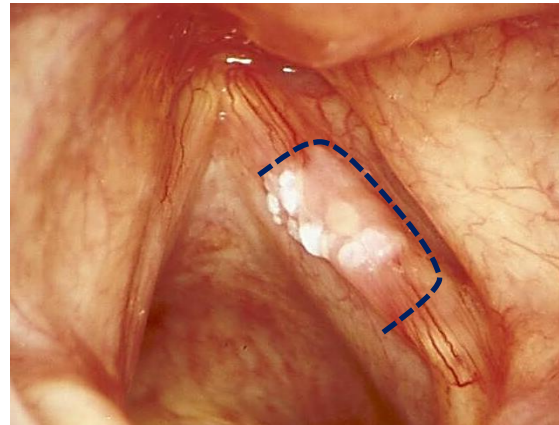


Figura 28: Incisión inicial para cordectomía tipo I

Lesiones más profundas de la cuerda vocal membranosa

Para los tumores más infiltrantes es necesario realizar cordectomía tipo II a IV con el objetivo de obtener márgenes adecuados ($>1\text{mm}$) y mantener una calidad de voz correcta (Figura 29).

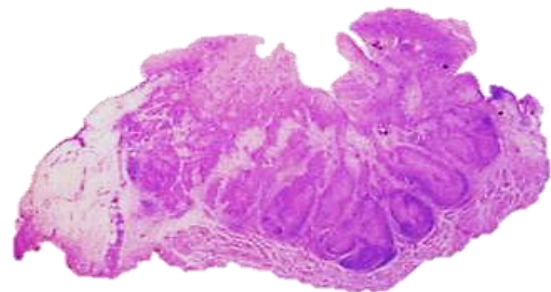


Figura 29: Ejemplo de los márgenes de resección requeridos

Programar el laser con el tamaño de spot más pequeño, con la potencia de 3-5W y en modo de super-pulso; esto permite una resección precisa con el mínimo daño térmico. La intervención se lleva a cabo bajo gran ampliación microscópica. Es **imperativo** realizar **resección en rebanadas** para valorar la profundidad del tumor y el plano profundo a reseccionar (Figuras 18, 19, 30, 31).

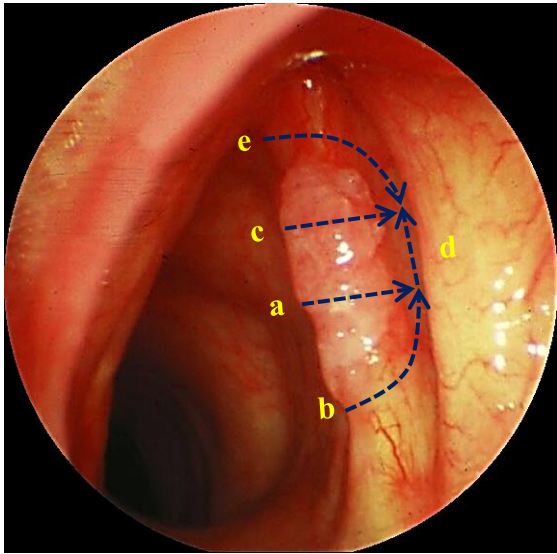


Figura 30: Ejemplo de la secuencia a seguir para una resección en rebanada

Generalmente es más fácil resecar inicialmente el segmento posterior, sobre todo si el acceso a la comisura anterior es difícil (Figura 32).

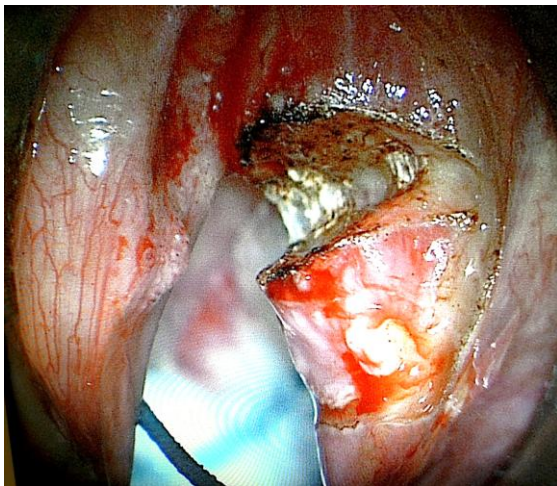


Figura 31: El tumor ha sido resecado transversalmente para valorar la profundidad de la invasión

El sangrado puede presentarse especialmente cuando se reseca la región adyacente o por debajo de la comisura anterior y lateral al proceso vocal del aritenoides. Los pequeños vasos se pueden coagular desenfocando el haz de laser.

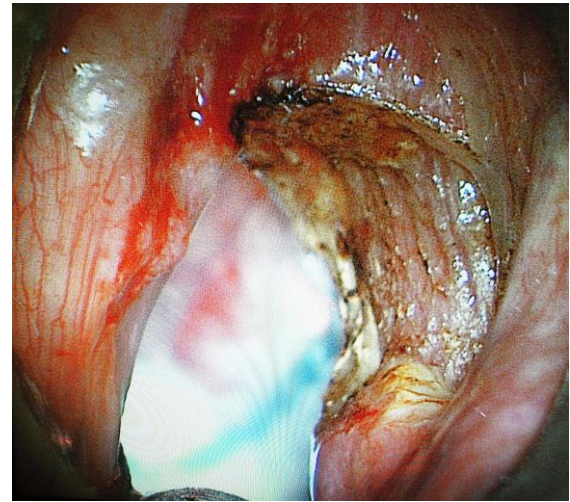


Figura 32: Resección tipo III de la mitad posterior del tumor

Los sangrados más importantes se pueden controlar utilizando la coagulación monopolar o la pinza bipolar. No se debe utilizar la cánula de aspiración sobre la cuerda vocal para su coagulación. Hay que tener en cuenta la orientación espacial de la pieza resecada y realizar un esquema de la localización de la lesión en el informe anatomopatológico. Así mismo, es interesante teñir de azul el margen profundo de la pieza y preguntar al patólogo si dicho margen se encuentra libre de tumor.

Comisura anterior

Los autores no consideran la comisura anterior una contraindicación la llevar a cabo la cirugía laser. Sin embargo, algunos cirujanos consideran que la afectación de la comisura anterior es una contraindicación para el laser y realizan laringectomías parciales verticales, supra-cricoides o laringectomías totales.

En la resección de los carcinomas de la comisura anterior se deben considerar los siguientes ítems

- *Proximidad al cartílago tiroideo:* Esto hace difícil un margen amplio y a menudo existe el riesgo de invasión cartilaginosa (Figura 33). Los autores

no solicitan pruebas de imagen habitualmente y resecan el cartílago con el laser CO₂ durante la intervención, si se objetiva que se encuentra afectado. Los autores opinan que una vez el ligamento vocal del cartílago es liberado con el laser, el cirujano puede desinsertar los tejidos desde el subpericóndrio desenfocando el haz de laser. Esto “esteriliza” el cartílago de células malignas (Figura 34).

- Extensión subglótica del tumor por debajo del cartílago tiroideo hacia la membrana cricotiroides (Figuras 35, 36)

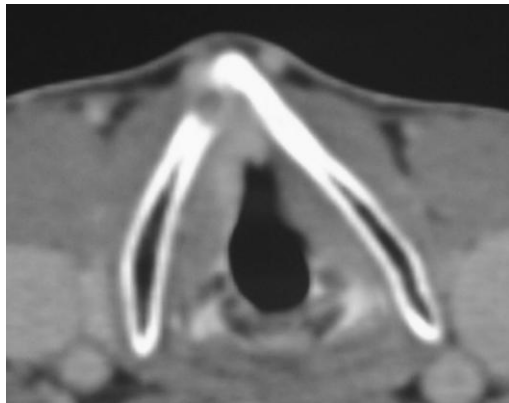


Figura 33: Extensión a través del cartílago tiroideo

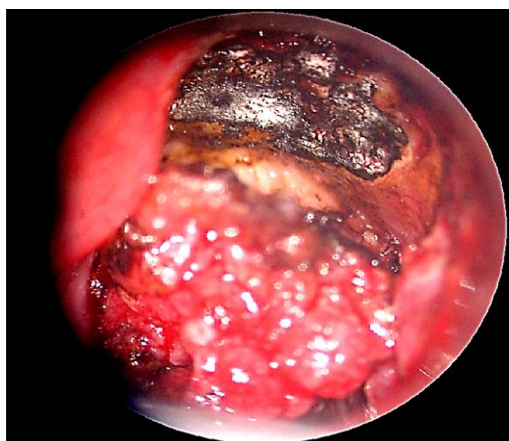


Figura 34: Tejido resecado desde el plano subpericondral y cartílago “esterilizado” de células malignas

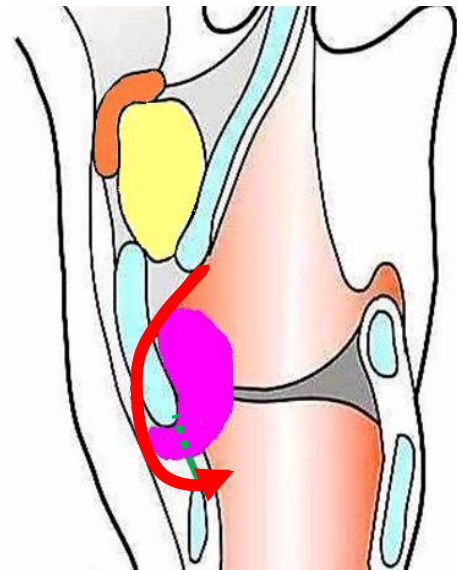


Figura 35: Extensión subglótica a través de la membrana cricotiroides (línea roja)

El cirujano sigue el tumor mediante la endoscopia. El cartílago tiroideo se puede resecar con el laser para mejorar la exposición o en casos de tumores extralaríngeos. La resección puede llevarse a cabo hasta el plano subcutáneo si es preciso (Figura 36).

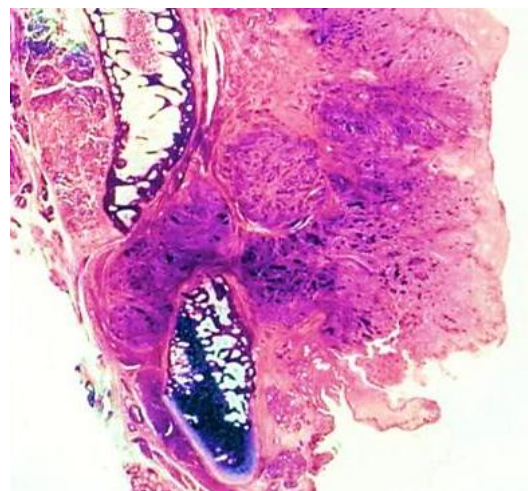


Figura 36: Extensión tumoral entre los cartílagos tiroides y cricoides

La formación de una sinequia en la comisura anterior empeora la calidad de la voz (Figura 37). La sinequia ocurre cuando ambos tercios anteriores de las

cuerdas vocales han sido resecadas (Figura 38). Es posible evitar la sinequia realizando una resección en dos tiempos, inicialmente resecando una de las cuerdas vocales hasta la línea media y transcurrido un mes intervenir la otra cuerda vocal (Figura 39).

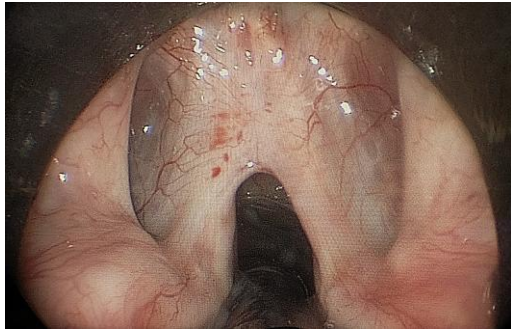


Figura 37: Sinequia de la comisura anterior

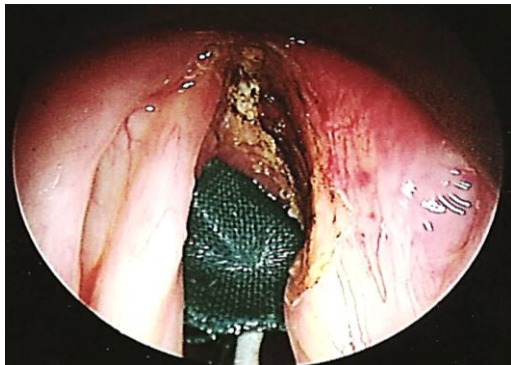


Figura 38: La resección de ambas cuerdas vocales provoca la formación de sinequias

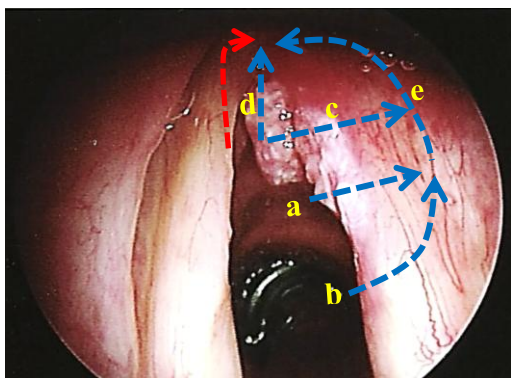


Figura 39: Secuencia de la intervención en dos pasos para evitar la forma-

ción de sinequia. Primer paso en azul y segundo paso en rojo

Puede resultar difícil la corrección de una sinequia. Una opción es resecar al puente de la sinequia y colocar un fragmento de silastic durante 3 semanas. Otra opción es administrar Mitomycina C tras la resección (Figuras 40, 41, 42).

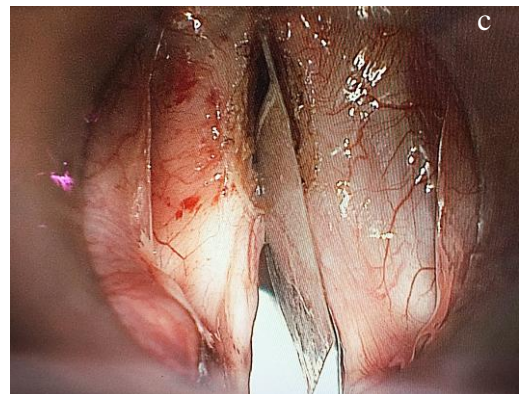
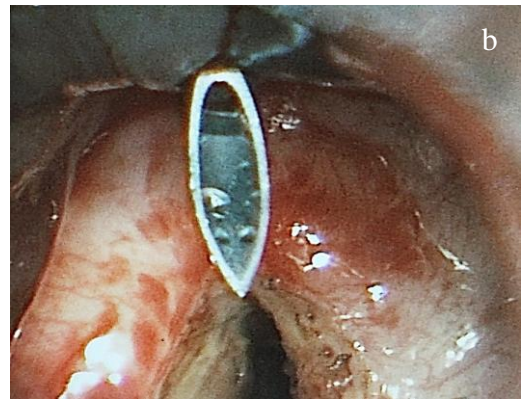
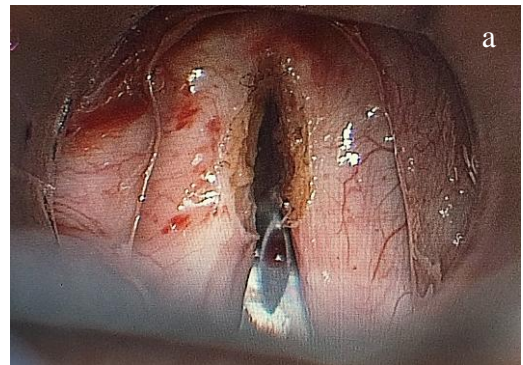

Figura 40: La sinequia ha sido dividida y se ha pasado una sutura a través del cartílago tiroideo en la comisura anterior (a); La segunda sutura por encima de la comisura (b); Fragmento

de silastic doblada sobre sí misma con una sutura (c)

El silastic se fija con sutura que atraviesa la comisura anterior³. La pieza de silastic se puede diseñar durante la intervención quirúrgica con sutura de nylon para su fijación (Figura 40, 41).




Figura 41a: Simple quilla de silastic doblada con sutura de nylon/prolene 4/0

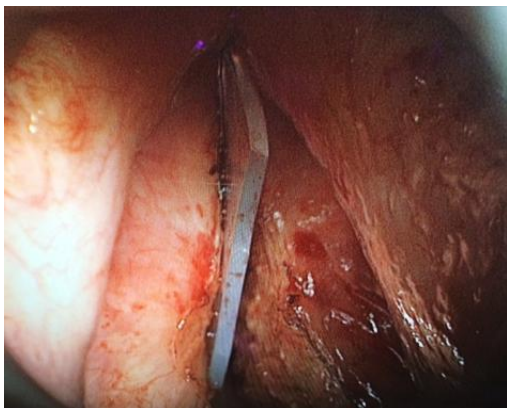


Figura 41b: El silastic colocado habiendo pasado dos agujas a través de la membrana cricotiroidea inferiormente y a través del cartílago tiroideo superiormente³

Una alternativa exitosa para el primer autor es dividir la sinequia y lateralizar la/s cuerda/s vocal/es temporalmente. Se pasan dos agujas desde el exterior del cuello a través del cartílago tiroideo por encima y por debajo de la cuerda vocal. La sutura se introduce y sale de la laringe mediante agujas, y la cuerda se lateraliza traccionando las suturas a la

vez y manteniéndolas durante 3 semanas (Figura 43, 44).

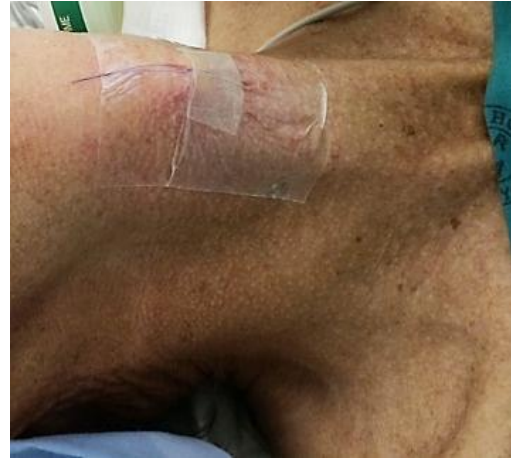

Figura 42: Sutura atada para fijar la quilla en su posición

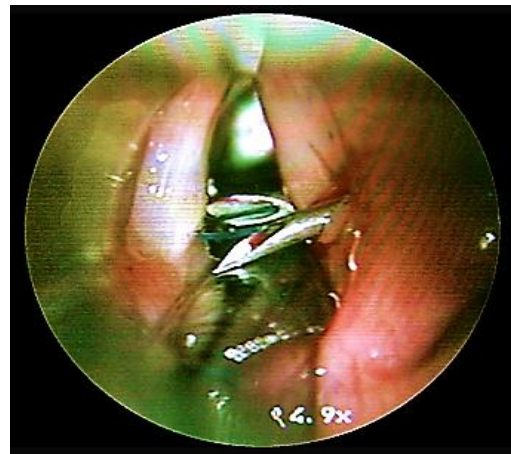

Figura 43: Sutura que rodea la cuerda vocal para lateralizarla

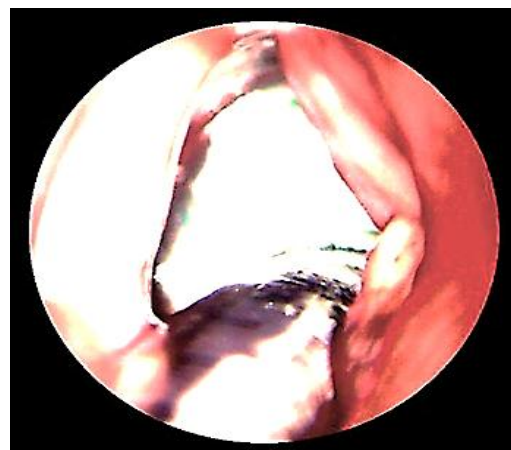


Figura 44: Cuerda vocal lateralizada

Carcinoma supraglótico

El carcinoma supraglótico se reseca utilizando el *laringofaringoscopia* (Figura 9), pinzas y clips de ligadura para ligar los vasos laríngeos superiores que atraviesan el repliegue faringoepiglótico. Como no operaremos las cuerdas vocales, programaremos el laser a una potencia mayor (>5W), con un spot más largo y en modo de superpulso que permita el corte y la coagulación a la vez. La cirugía se lleva a cabo bajo visión magnificada manteniendo una distancia al tumor de >5mm desde el borde del tumor. A menos que se realice el vaciamiento cervical simultáneo no es necesaria la administración de antibióticos.

Cáncer de epiglotis suprahioidea

La epiglotis suprahioidea se puede reseca sin grandes alteraciones en la deglución (aspiración) una vez se haya resuelto el dolor postoperatorio.

Cáncer de epiglotis infrahioidea y bandas ventriculares

La aspiración postoperatoria es menor en comparación a la laringectomía supraglótica abierta. La sonda nasogástrica se retira habitualmente a los pocos días. La resección se adapta al tumor y puede, por ejemplo, limitarse a la resección de la hemiepiglitis.

- Introducir el faringolaringoscopio, colocar una pala en la vallécula y abrir ampliamente
- Determinar la extensión del tumor y planificar la resección
- Reseque la epiglotis suprahioidea para mejor exposición y llevar a cabo la resección del tumor suprahioideo
 - Realizar una incisión curva en la vallécula (Figuras 45, 46)
 - Disecar la epiglotis suprahioidea en plano sagital, cortando a través del tumor si es necesario (es necesaria

una potencia elevada para cortar a través de la epiglotis) (Figura 45)

- Cortar transversalmente a través de la epiglotis a la altura del hueso hioideo (Figura 46)
- Reseque el segmento derecho o izquierdo de la epiglotis suprahioidea

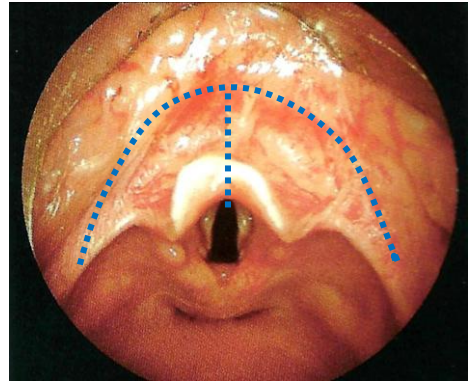


Figura 45: Incisión inicial en la vallécula y a través de la epiglotis

- Reajustar la posición del faringolaringoscopio para acceder al componente tumoral infrahioideo
- Incidir en el repliegue faring-epiglótico, teniendo cuidado en identificar las ramas de los vasos laríngeos superiores. Es posible coagular los vasos de pequeño calibre con pinzas de electrocauterio, pero hay que evitar la tentación de coagular de esta manera los vasos laríngeos superiores. Colocar 2 ligaclips en la arteria previa sección con el laser
- Disección preepiglótica (Figura 46)
 - Cortar transversalmente la grasa preepiglótica avascular, preservando una lámina de grasa en la región anterior de la pieza como margen de resección
 - Palpar con la cánula de aspiración la posición del hueso hioideo y del ala del cartílago tiroideo
 - Cortar y exponer el cartílago tiroideo

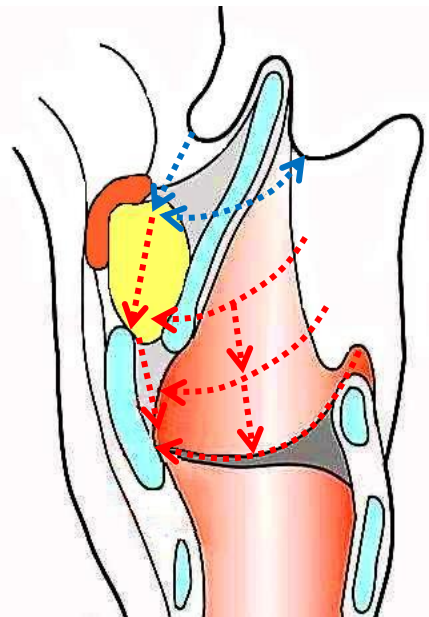


Figura 46: Incisiones láser para una laringectomía suprahioidea (azul) e infrahioidea (rojo); grasa preepiglótica (amarillo)

- Disecar la epiglotis infrahioidea en un plano sagital, cortando a través del tumor en caso necesario (ello necesita mayor potencia láser para atravesar el cartílago epiglótico)
- Continuar el tumor por ejemplo a través de la membrana tirohioidea; el cartílago tiroideo puede ser así mismo disecado
- Resecar el tumor en los fragmentos necesarios, teniendo en cuenta que debemos mantener la orientación del mismo para el anatomopatólogo
- El bisturí frío puede utilizarse para dirigir la extensión de la disección
- Asegurar la hemostasia con la pinza monopolar o bipolar, preferiblemente bipolar

Figuras 47a-d & 48a-c ilustran los cánceres supraglóticos, sus exéresis y sus cicatrizaciones.

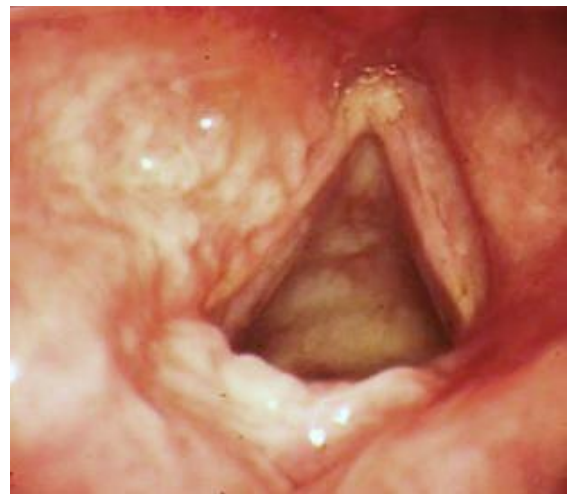

Figura 47a: (L) Cáncer supraglótico

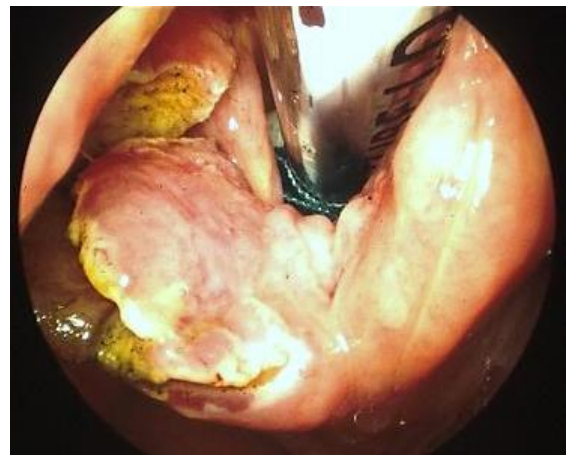

Figura 47b: Resección del primer segmento; se objetiva el tubo endotraqueal desplazado hacia delante para mejorar la visualización de la resección posterior

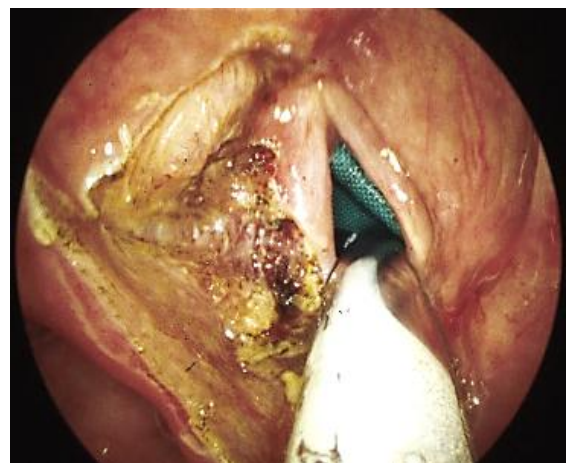

Figura 47c: Resección completa

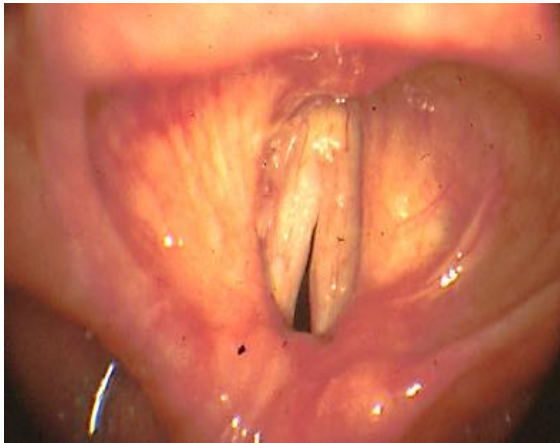

Figura 47d: Tras la cicatrización

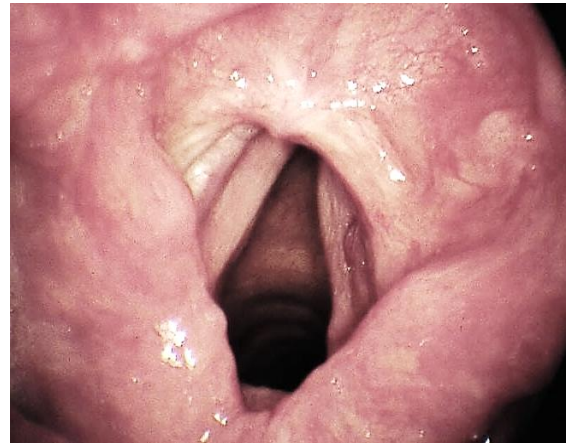

Figura 48c: Tras la cicatrización

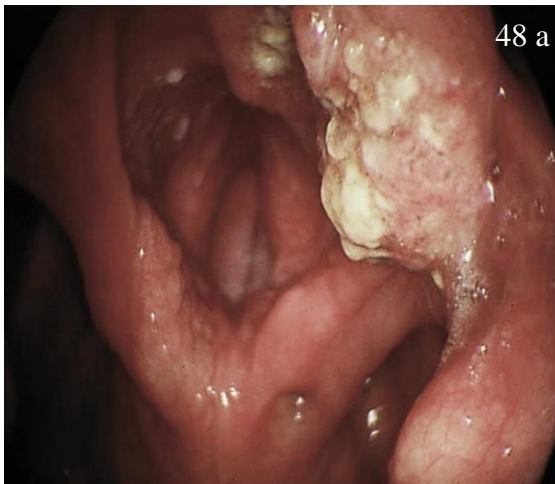


Figura 48a: Cáncer supraglótico que se extiende hacia el repliegue ariepiglótico derecho y el repliegue faringoepiglótico

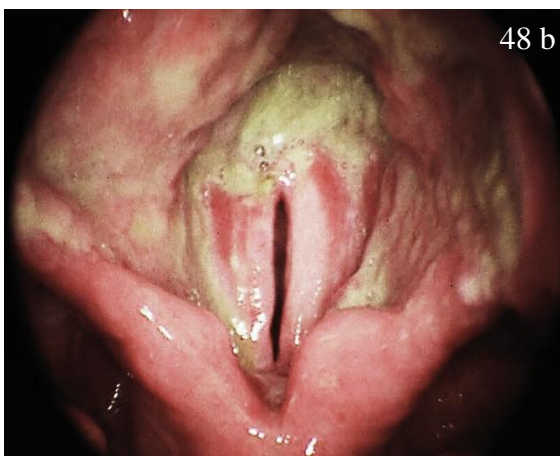

Figura 48b: Resección completa

Carcinoma hipofaríngeo

Los cánceres del seno piriforme pueden extenderse medialmente hacia el espacio paraglótico, cricoides y articulación cricoaritenoides; anteriormente hacia el espacio preepiglótico; y lateralmente, invadiendo el cartílago tiroideo, y tras el cartílago tiroideo al tejido blando cervical y carótida (Figura 47).

Evaluación diagnóstica endoscópica

- Profundidad y movilidad tumoral
 - Los tumores claramente limitados a la mucosa son más fácilmente resecables
 - Los tumores que invaden la pared lateral precisan de pruebas de imagen como TC +/- RMN, ya que, aquellos tumores que afectan el tejido blando circundante a la carótida no son aptos para la exéresis laser
- En caso de que un tumor de pared lateral se extienda más allá de la lámina tiroidea (Figuras 49, 50), por la proximidad de la vaina carotídea, **es necesario postponer el vaciamiento cervical 2 semanas, con el fin de evitar una fístula**
- La extensión distal del tumor, para evitar una resección circunferencial en

la región cricofaríngea, ya que, podríamos provocar una estenosis

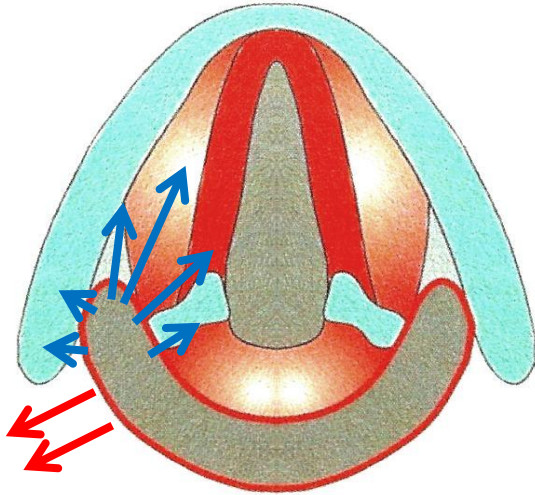


Figura 49: Cáncer con extensión hacia el seno piriforme; las flechas rojas indican una resección de alto riesgo dada la proximidad de la carótida

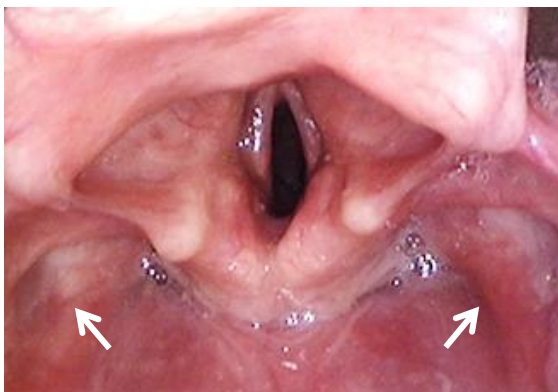


Figura 50: Límite posterior de la lámina tiroidea

Técnica de resección

La cirugía se realiza bajo visión microscópica a gran aumento a través de los laringoscopios y faringoscopios (*Figure 9*) utilizando pinzas y ligaclip para la ligadura de los pedículos laríngeos superiores que atraviesan el repliegue faringoepiglótico. Mantener una distancia de unos 5-10 mm desde el límite tumoral. El cirujano debe aumentar la potencia del laser (>5W), programará un spot más largo y en modo de

CW ya que coagularemos y seccionaremos al mismo tiempo. Reducir la potencia del laser en la región del cartílago tiroideo próximo a la vaina carotídea. Ambos autores en alguna ocasión han tenido que exponer la arteria carótida durante la resección de un tumor en la región hipofaríngea sin ninguna complicación. Los vasos expuestos fueron protegidos con cola biológica fibrinoide. El tumor es resecado en varios fragmentos teniendo cuidado con la orientación y sus márgenes profundos, para su estudio anatomopatológico. Para la grandes resecciones es necesario introducir una sonda nasogástrica bajo control visual para evitar atravesar el lecho quirúrgico hacia el tejido cervical. A menos que el vaciamiento cervical se lleve a cabo en el mismo tiempo quirúrgico, no es necesario pautar tratamiento antibiótico.

Figuras 51&52 se observan cánceres de la región del seno piriforme y retrocricoideo antes y después de la intervención.

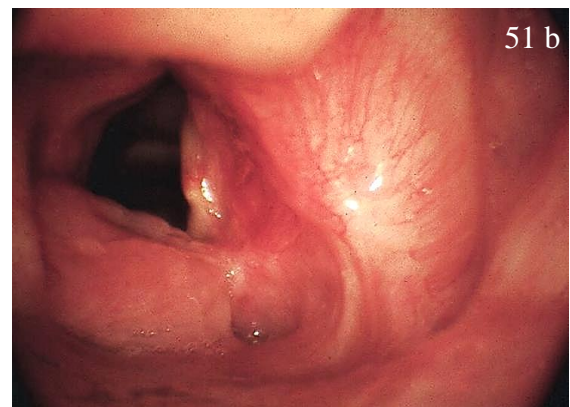
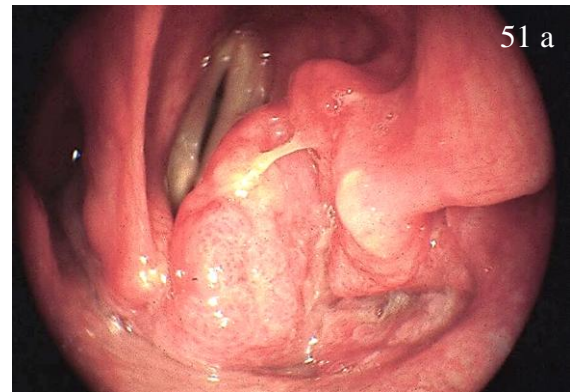
Figura 51: Cáncer retrocricoideo con extensión al seno piriforme (a) tras exéresis y cicatrización (b)

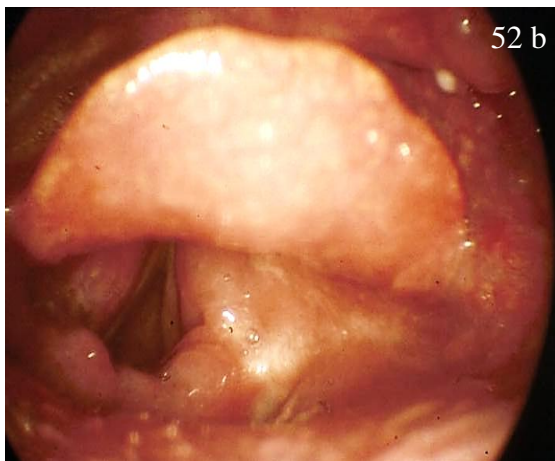
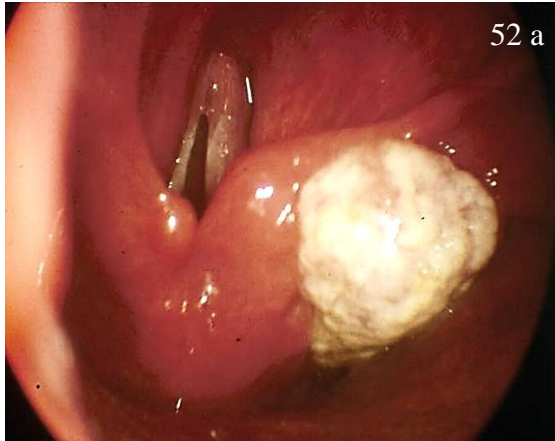

Figura 52: Cáncer del seno piriforme con extensión retrocricoidea antes de la resección (a) y tras la cicatrización (b)

Base de lengua (Figuras 53, 54)

Los resultados funcionales son mejores con laser que con un abordaje externo. Dependiendo de los factores anatómicos, el acceso a los tumores de la base de lengua puede ser fácil o imposible.

Puntos clave en la resección de tumores de base de lengua:

- Obtener un-TC o preferiblemente una RMN, ambas en cortes axiales y sagitales
 - Profundidad del tumor
 - Extensión anterior del tumor

- Invasión de la grasa preepiglótica
- Intubación nasotraqueal para mejorar el acceso y proteger el tubo con torundas húmedas
- Ejercer tracción anterior de la lengua con una sutura que atraviese la lengua

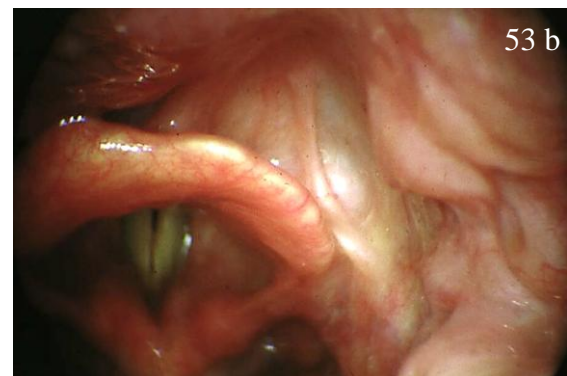
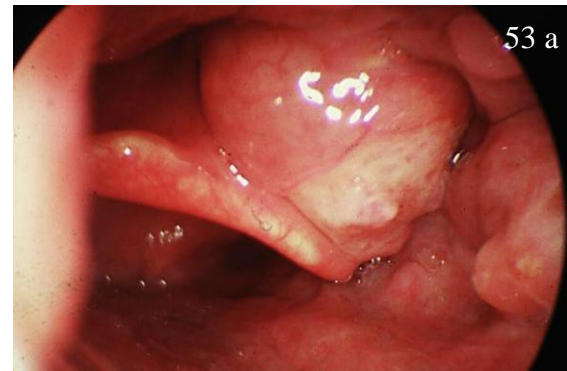
Figura 53: Cáncer de base de lengua (a) y posterior resección y cicatrización (b)

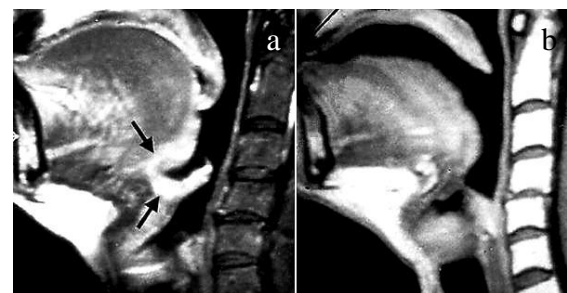


Figura 54: Imagen preoperatoria (a) y postoperatoria mostrando la ausencia de epiglotis y la reducción del volumen tumoral (b)

- Utilizar orofaringoscopios regulables (Figuras 10a, b) +/- laringoscopio largo

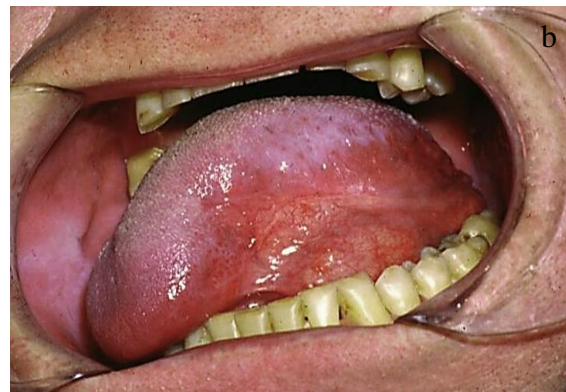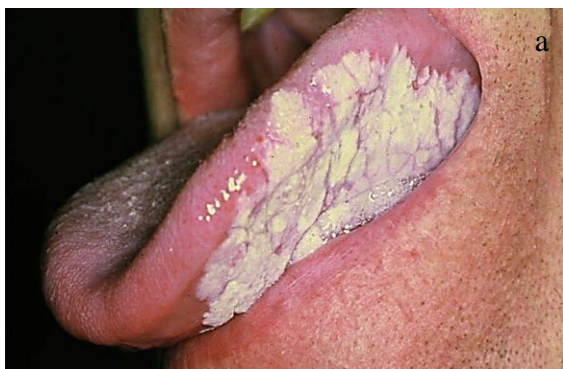- En las intervenciones prolongadas reducir la presión del larínscopio de vez en cuando para restaurar la circulación lingual
- No sacrificar las dos arterias linguales (infarto lingual)
- No sacrificar los dos nervios hipoglosos (disfagia y disartria)
- Resecar el tumor en varios fragmentos
- Puede utilizarse la resección con bisturí frío, los márgenes no son tan claros en los cánceres laríngeos
- Orientar los segmentos resecados adecuadamente para que el patólogo valore los márgenes
- No es necesario la reconstrucción con colgajo ya que cicatriza espontáneamente
- Generalmente no es necesaria la traqueotomía

Cavidad oral y orofaringe

Las lesiones de la cavidad oral y orofaringe pueden ser resecadas con laser CO₂ bajo visión microscópica. Todas las lesiones deben ser resecadas para su estudio anatomopatológico y no vaporizadas.

Figuras 55a & b muestran un excelente resultado tras la resección de un tumor en el velo del paladar.

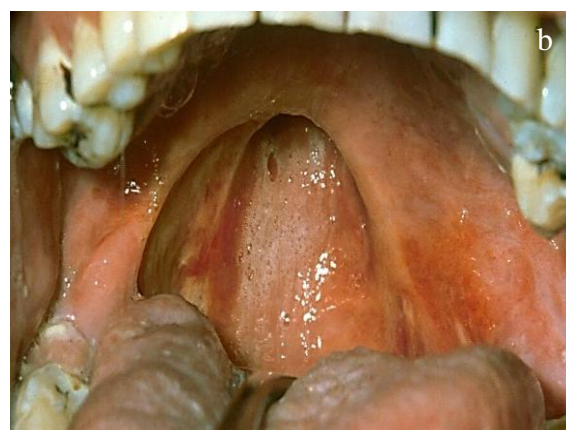
Figuras 56a & b Resección de cáncer de paladar blando.



Figuras 55a, b: Cáncer lingual antes (a) y después de la resección y la cicatriz (b)

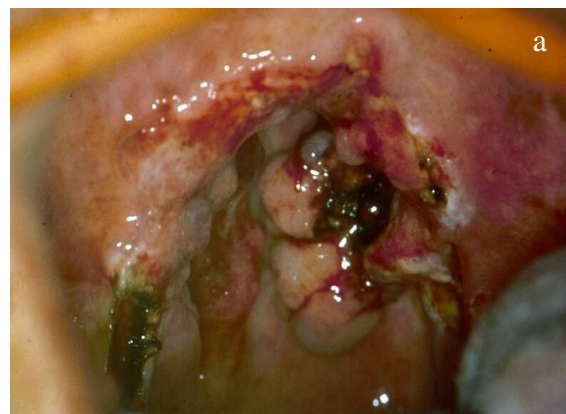

Figura 56a: Cáncer de paladar blando, amígdalas y pared faríngea posterior previa resección



Figuras 56 b: Cáncer de paladar blando, amígdalas y pared faríngea posterior tras su resección y muestra la cicatriz residual

CO₂ PARA LESIONES BENIGNAS

Laringoceles y quistes laríngeos

Los laringoceles internos y los quistes laríngeos se tratan exitosamente mediante su marsupialización con laser CO₂; el contenido del quiste es aspirado con una cánula de aspiración (Figuras 57, 58).

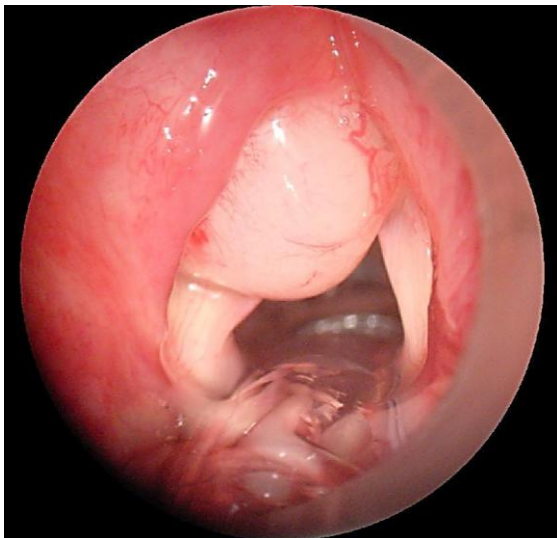


Figura 57: Marsupialización de un quiste laríngeo con laser CO₂

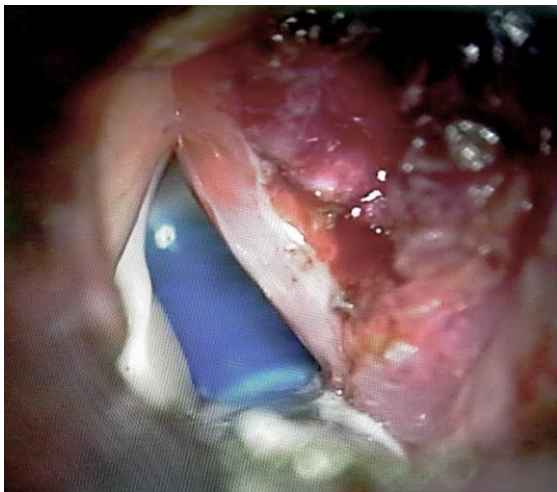


Figura 58: Superficie interna de un gran laringoquiste tratado mediante marsupialización laser CO₂

Papilomatosis viral (Figura 59)

El objetivo de intervenir la papilomatosis no es reseca todo el tejido afectado sino garantizar y mantener un adecuado paso aéreo y una adecuada función vocal. La técnica más popular es la del laser y la del microdebridamiento. La ablación de la papilomatosis se lleva a cabo utilizando el laser a baja potencia, desenfocando el foco y creando un spot amplio. La intervención debe ser conservadora para preservar la voz.

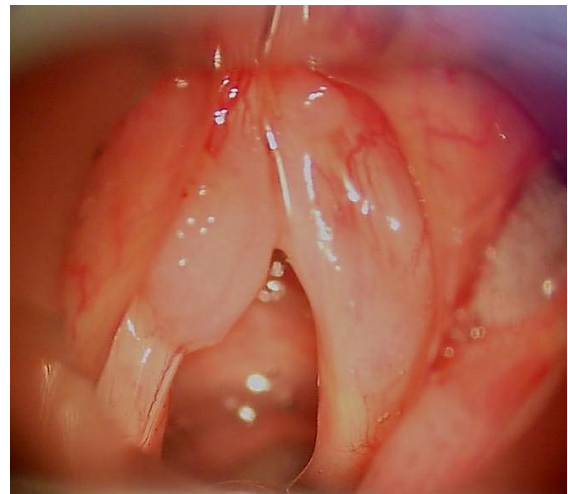


Figura 59: Papilomatosis viral

La papilomatosis de la comisura anterior representa un reto en términos de preservar las cuerdas vocales. Es posible realizar inicialmente la intervención de una sola cuerda a fin de evitar la formación de una sinequia. La papilomatosis traqueal puede ser reseca bajo microscopio, introduciendo un laringoscopio lo suficientemente largo como para pasar las cuerdas vocales o bien utilizando un broncoscopio laser (Figura 3).

Granuloma por intubación

Los granulomas por intubación ocurren por un traumatismo en la apófisis vocal del aritenoides (Figure 60).

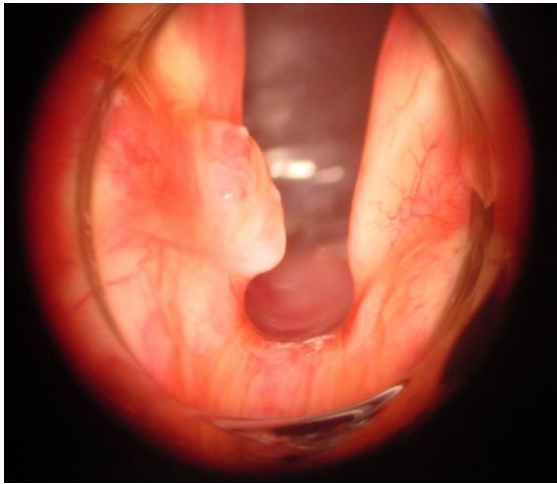


Figura 60: Granuloma por intubación

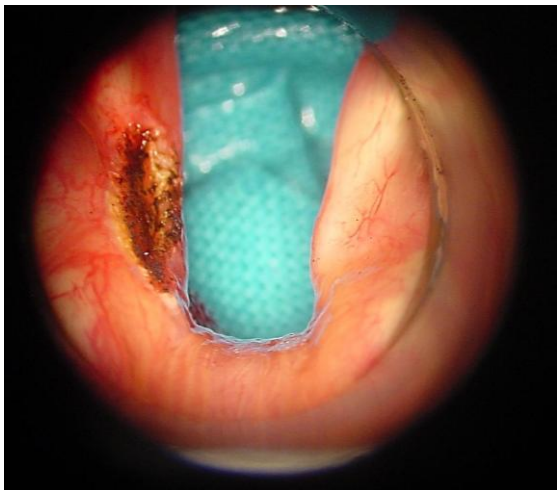


Figura 61: Granuloma resecado

Únicamente se resecan si persisten pasados unos meses y si producen sintomatología, teniendo cuidado en no exponer el cartílago para evitar una nueva recidiva (*Figura 61*).

Parálisis de las cuerdas vocales

El paciente debe ser informado que la intervención quirúrgica para la repermeabilización de la vía aérea puede conllevar un empeoramiento de la calidad de la voz y que, en ocasiones, es necesaria una segunda intervención si la reapertura no ha sido suficiente. Mientras que algunos cirujanos prefieren realizar una cordectomía posterior unilateral, otros realizan una cordec-

tomía posterior bilateral (tras su propia experiencia) obteniendo buenos resultados en la vía respiratoria así como en la calidad de la voz.

La cirugía se lleva a cabo alrededor de un pequeño tubo de intubación (5mm), colocando el laringoscopio posterior al tubo de manera que se expondrá la laringe posterior. Utilizaremos el laser CO₂ para reseca el proceso vocal del aritenoides (tercio posterior de las cuerdas vocales) así como parte del tejido lateral de las cuerdas vocales (*Figura 62*). Es importante conservar los dos tercios anteriores de las cuerdas vocales para preservar una óptima calidad de voz.

El resultado final es visible pasados unos meses cuando la fibrosis y la cicatrización se hayan estabilizado. La calidad de la voz es habitualmente adecuada al mismo tiempo que el paso aéreo mejora. Esto se debe a que la intervención se limita a la glotis posterior (*Figura 63*).

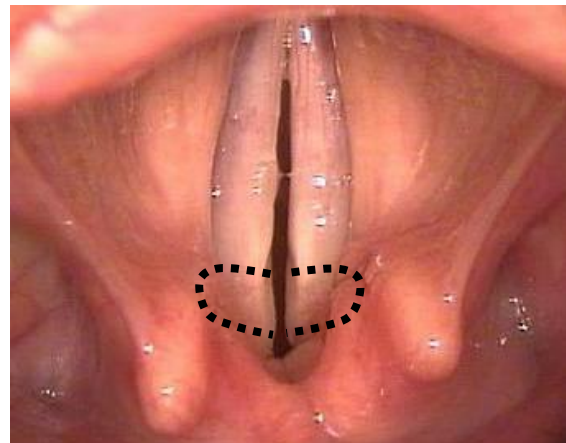


Figura 62: Cordectomía posterior bilateral

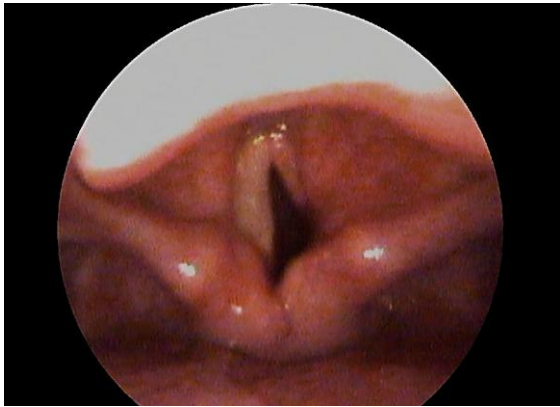

Figura 63: Resultado final de una cordectomía posterior unilateral

Estenosis subglótica y traqueal

El laser CO₂ es el que mejor se adapta para las sinequias finas. La intervención se realiza pasando el laringoscopio más delgado y largo entre las cuerdas vocales. La anestesia permitirá un libre paso aéreo siendo esta bajo ventilación espontánea y anestesia general o bien mediante la ventilación intermitente Jet. El segundo autor prefiere una extubación intermitente durante los episodios de apnea. La estenosis se incide según un modelo radial, preservando los puentes mucosos entre las incisiones (*Figuras 64*).

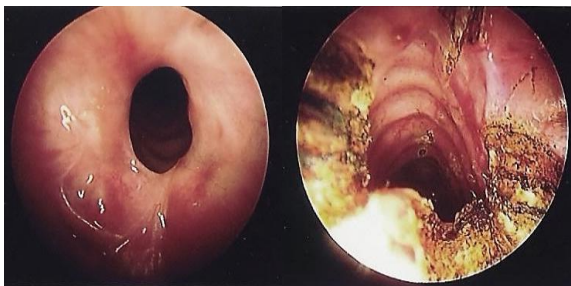


Figura 64: Estenosis traqueal; puentes mucosos preservados

Bolsa faríngea (Divertículo de Zenker)

La diverticulotomía endoscópica implica seccionar el muro entre el esófago y el divertículo, así como el músculo cricofaríngeo que se localiza en la parte superior del septo del divertículo (*Figura 65*). Puede

llevarse a cabo mediante una grapa-dora (*Figura 66*) o utilizando el laser CO₂. El segundo autor (W.S) prefiere la diverticulotomía con laser CO₂ desde los últimos 30 años. Ambas técnicas son seguras y eficaces.

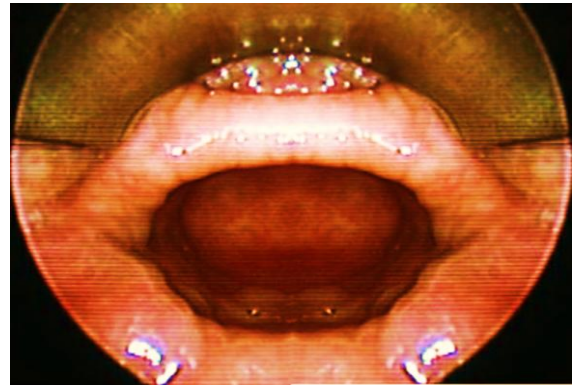


Figura 65: Septo del divertículo que contiene el músculo cricofaríngeo separando el esófago (en posición anterior) de la bolsa (en posición posterior)

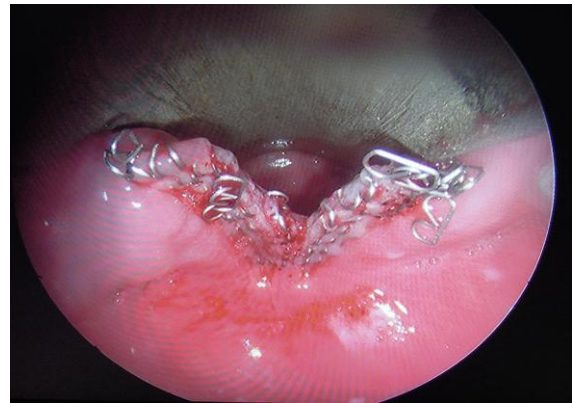


Figura 66: Diverticulotomía con grapadora

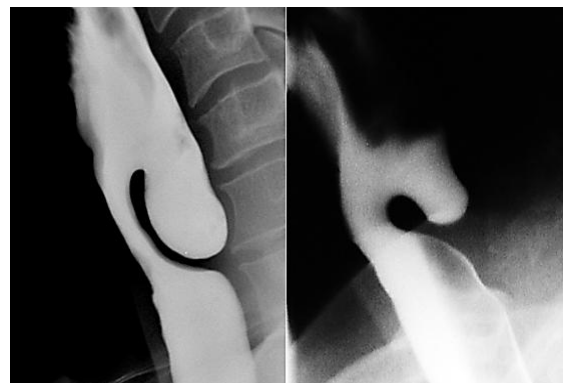

Figura 67: Largo y pequeño divertículo

El laser CO₂ es particularmente útil en aquellos divertículos de bolsa >4cms ya que la grapadora no llega a dividir los 1-2cm distales de pared debido a su diseño (*Figura 65*).

La intervención se lleva a cabo con el diverticuloscopio de Weerda (*Figura 68*). No siempre es posible la colocación del escopio debido a las limitaciones anatómicas. En manos inexpertas la escopia de Weerda puede ser peligrosa y puede resultar difícil de colocarla ya que puede perforar la pared posterior faríngea con la consiguiente mediastinitis y sepsis (*Figura 69*).




Figura 68: Diverticuloscopio Weerda

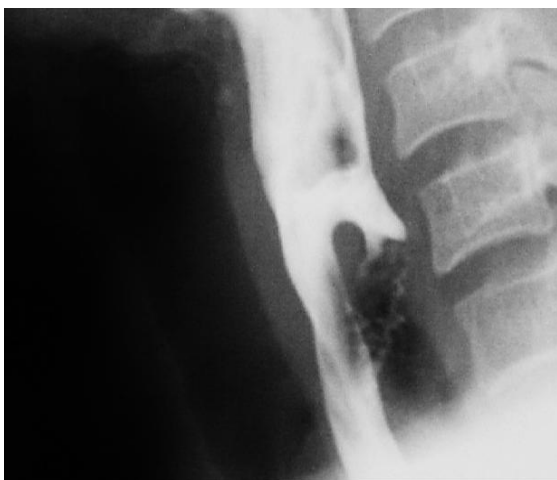

Figura 69: Saco perforado

Pasos quirúrgicos para la diverticulotomía laser

- Determina la anatomía del saco y la localización de la apertura del esófago mediante un esófagoscopio rígido
- Pasar el escopio de Weerda con el extremo cerrado por el saco teniendo cuidado de no perforar la pared fina del saco
- Abrir las valvas del escopio e ir retirándolo lentamente hasta que en la parte anterior aparezca la apertura al esófago (Para facilitar esta localización puede ser útil colocar previamente una sonda nasogástrica)
- Colocar la valva anterior en el esófago y la valva posterior dentro del saco
- Abrir las valvas hasta visualizar correctamente el muro intermedio y fijar el diverticuloscopio
- Limpiar el saco de restos alimentarios
- Colocar una torunda húmeda en la cavidad esofágica con el fin de evitar posibles quemaduras durante la utilización del laser
- Programar el laser a 5W, en modo CW y con un spot pequeño
- Incidir la mucosa y el músculo cricofaríngeo del muro intermedio (*Figura 70*)
- Parar la disección a 5mm del límite distal del saco
- Es necesaria la administración de antibióticos de amplio espectro de manera perioperatoria
- Administrar líquidos durante el primer día. Se introducirá una alimentación blanda y posteriormente sólida a lo largo de la semana siguiente a la intervención (Algunos cirujanos optan por la colocación de una sonda de alimentación nasogástrica durante 2 días)

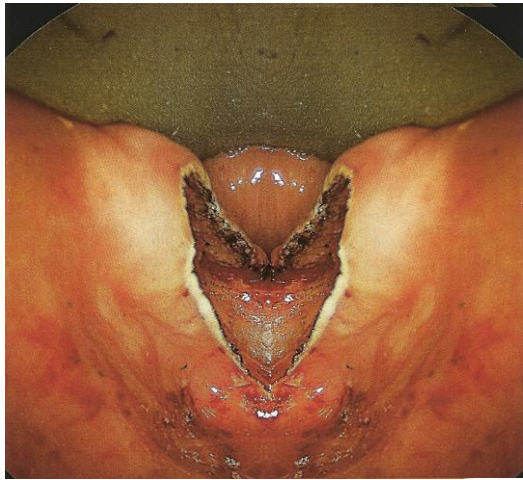

Figura 70: Muro intermedio dividido

Complicaciones de la cirugía laser

Los paciente suelen presentar poco dolor tras la resección laser. Los paciente suelen expresar la necesidad de “limpiar” su garganta durante unas semanas tras la intervención como consecuencia del edema que presentan.

Complicaciones tempranas

- *Dental:* Utilizar un protector dental para proteger los dientes y explorar la presencia y ausencia de coronas y de implantes y explicar al paciente los riesgos
- *Trauma orofaríngeo:* No es raro causar heridas en la mucosa tonsilolingual cuando existe dificultad para la correcta exposición
- *Nervio lingual:* Una tracción prolongada en el tiempo de la base de la lengua puede provocar alteraciones sensoriales transitorias por una tracción del nervio lingual
- *Sangrado:* Es importante la colocación de ligaclips y no cauterizar en los vasos de mayor calibre. Aunque es infrecuente, un sangrado de la arteria lingual, de la laríngea superior o de la arteria carótida son situaciones catastróficas

- *Enfisema cervical:* esto ocurre sobre todo cuando se interviene la región subglótica (por ejemplo, resecando a través de la membrana cricotiroides) y se trata de manera conservadora. Se produce por un atrapamiento del aire en el tejido subcutáneo cervical. Para evitar el enfisema, se puede presionar la laringe durante la extubación y colocar después un vendaje cervical
- *Obstrucción aérea:* Este es un suceso poco común; por tanto, la traqueotomía profiláctica se indica en raras ocasiones
- *Aspiración:* No ocurre en las cordectomías, pero puede complicar las laringectomías y las resecciones supraglóticas. No suele tratarse de un problema persistente y ocurre con menor frecuencia que en la cirugía abierta. El manejo inicial se puede efectuar mediante un buen control del dolor y una alimentación blanda (líquidos espesados) y una sonda nasogástrica o alimentación por gastrostomía
- *Quemaduras por laser:* Esto ocurre cuando la piel de la cara no está bien protegida con paños húmedos
- *Ignición de la vía aérea:* Es un evento extremadamente raro y previsible

Complicaciones tardías

- *Granuloma (Figura 71):* Esto ocurre particularmente allí donde el cartílago ha sido expuesto, por ejemplo, en la comisura anterior y sobre la apófisis vocal del aritenoides. Suele resolverse espontáneamente con el tiempo pero si existen dudas de si puede tratarse de una lesión tumoral, es necesaria una biopsia
- *Condronecrosis:* sucede en raras ocasiones y ocurre cuando el cartílago ha sido expuesto o resecado, sobre todo, en cirugías de rescate tras quimiorradioterapia. El paciente es tratado con antibióticos, mediante limpieza de mucosidad y los secuestros por laringoscopia y esterilizando el cartílago

remanente con el laser para mejorar la cicatrización y descartar tumor residual (Figura 72)

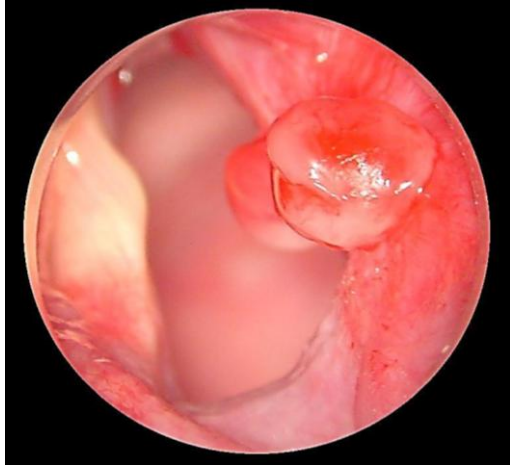
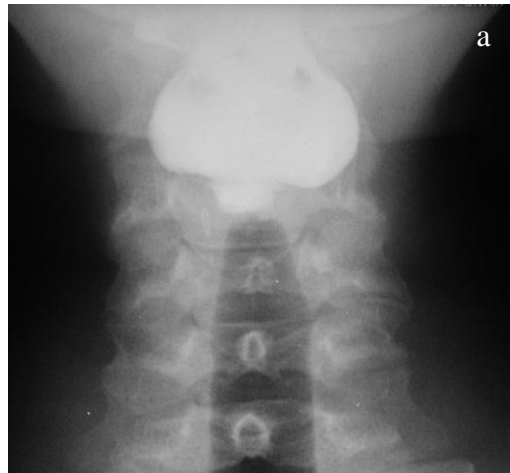


Figura 71: Granuloma en aritenoides

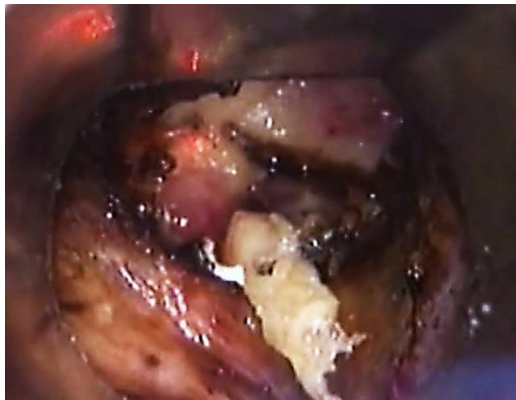
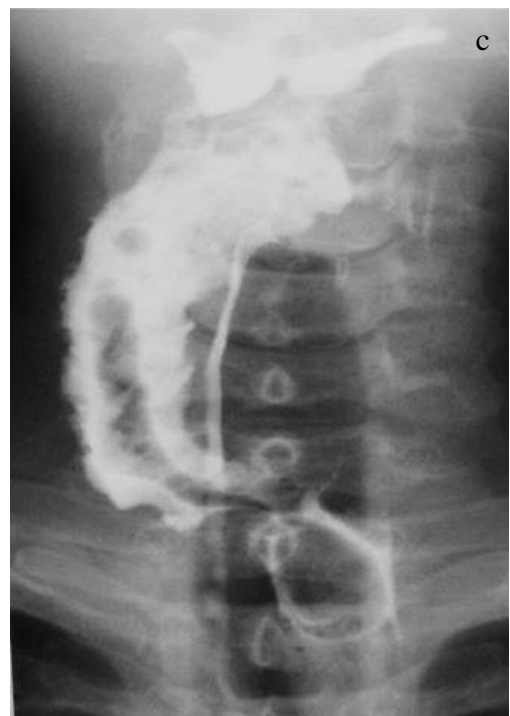
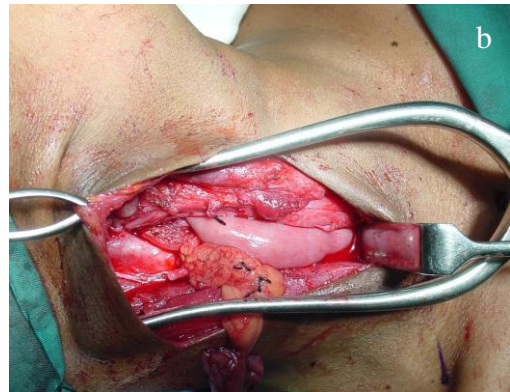Figura 72: Secuestro condronecrotico

- *Estenosis*: Es un acontecimiento raro en el contexto de una intervención oncológica. Las Figuras 73a-c ilustran un paciente que ha desarrollado una estenosis completa de la región crico-faríngea tras una resección circunferencial de un tumor localizado en la hipofaringe. El paciente fue tratado con un colgajo libre de yeyuno



Figuras 73a-c: Estenosis hipofaríngea (a); colocación de un colgajo libre yeyunal (b); resultado postquirúrgico (c)

Lectura sugerida

- Endoscopic Laser Surgery of the Upper Aerodigestive Tract: With Special Emphasis on Cancer Surgery. W Steiner, P Ambrosch (2000) ISBN-10: 08657-7996, ISBN-13: 978-0865779969
- Transoral Laser Microsurgery for Cancer of the Upper Aerodigestive Tract (incl. DVD): Steiner W. 2013 (Distributed at no charge by *Karl Storz, Tuttlingen*)
- American Society for Laser Medicine and Surgery
http://www.aslms.org/public/standardp_sgs.shtml
- Apfelbaum JL *et al.* Practice advisory for the prevention and management of operating room fires: an updated report by the American Society of Anesthesiologists Task Force on Operating Room Fires. *Anesthesiology*. 2013 Feb;118(2):271-90

Referencias

1. Peter H. Eeg. CO₂ Lasers: The Four Keys to Success. *Veterinary Practice News Posted: May 23, 2011*
<http://www.veterinarypracticenews.com/vet-dept/small-animal-dept/c02-lasers-the-four-keys-to-success.aspx>
2. Remacle M *et al.* Endoscopic cordectomy. A proposal for a classification by the Working Committee, European Laryngological Society. *Eur Arch Otorhinolaryngol*. 2000;257(4):227-31
3. European Laryngological Society Classification for Endoscopic Cordectomy (2024)
<https://www.otoscape.com/eponyms/el-s-classification-of-endoscopic-cordectomy.html>

Capítulos relevantes del *Atlas de Acceso Abierto*

- Surgery for pharyngeal pouch / Zenker's diverticulum:
https://vula.uct.ac.za/access/content/group/ba5fb1bd-be95-48e5-81be-586fbaeba29d/Surgery%20for%20pharyngeal%20pouch%20Zenker%20s%20diverticulum_.pdf
- Cricopharyngeal myotomy surgical technique:
<https://vula.uct.ac.za/access/content/group/ba5fb1bd-be95-48e5-81be-586fbaeba29d/Cricopharyngeal%20myotomy%20surgical%20technique.pdf>
- Laringoceles tratamiento quirúrgico:
<https://vula.uct.ac.za/access/content/group/ba5fb1bd-be95-48e5-81be-586fbaeba29d/Laringoceles%20tratamiento%20quir%C3%BArgico.pdf>

Cómo citar este capítulo

Fagan JJ, Steiner W. (2025). CO₂ laser transoral microsurgery (TLM). In *The Open Access Atlas of Otolaryngology, Head & Neck Operative Surgery*. Retrieved from
https://vula.uct.ac.za/access/content/group/ba5fb1bd-be95-48e5-81be-586fbaeba29d/CO2%20laser%20transoral%20microsurgery%20_TLM_.pdf

Traducción al castellano

Ekhiñe Larruscain Sarasola
Otorrinolaringología Hospital
Universitario Donostia, San Sebastian,
España
Ekhinel@gmail.com

Coordinador de las traducciones al castellano

Dr J. Alexander Sistiaga Suárez MD
FEBEORL-HNS, GOLF IFHNOS Unidad
de Oncología de Cabeza y Cuello –

Servicio de Otorrinolaringología Hospital
Universitario Donostia, San Sebastian,
España jasistiaga@osakidetza.eus

Autor

Wolfgang Steiner MD, Hon. FRCS (Engl)
Professor Em. & Past Chairman
Dept of ENT, Head & Neck Surgery
University of Goettingen
Göttingen, Germany
wolfgang.p.steiner@googlemail.com

Autor y editor

Johan Fagan MBChB, FCS (ORL), MMed
Emeritus Professor and Past Chair
Division of Otolaryngology
University of Cape Town
Cape Town, South Africa
johannes.fagan@uct.ac.za

**THE OPEN ACCESS ATLAS OF
OTOLARYNGOLOGY, HEAD &
NECK OPERATIVE SURGERY**
www.entdev.uct.ac.za



The Open Access Atlas of Otolaryngology, Head & Neck Operative Surgery by [Johan Fagan \(Editor\)](mailto:johannes.fagan@uct.ac.za) johannes.fagan@uct.ac.za is licensed under a [Creative Commons Attribution - Non-Commercial 3.0 Unported License](https://creativecommons.org/licenses/by-nc/3.0/)

