



La ligature de l'artère sphéno-palatine est en général indiquée pour une épistaxis postérieure rebelle qui ne cède pas après 24 heures d'un méchage nasal antérieur et postérieur. Elle peut être également réalisée pour une épistaxis unilatérale récidivante sans rapport avec une maladie systémique sous-jacente ou un trouble de l'hémostase d'origine médicamenteuse.

### Anatomie de l'artère sphéno-palatine

L'artère sphéno-palatine est une des branches terminales de l'artère maxillaire provenant de l'artère carotide externe. Cette artère fournit 90% de la vascularisation de la fosse nasale, destinée notamment à la paroi latéro-nasale, aux cornets et à la plus grande partie du septum nasal. Le septum nasal antérieur et supérieur est vascularisé aussi par les artères ethmoïdales antérieure et postérieure qui proviennent de l'artère ophtalmique, branche de l'artère carotide interne. L'artère sphéno-palatine est l'une des 6 branches terminales du 3<sup>ème</sup> segment ou segment ptérygo-maxillaire de l'artère maxillaire (Figure 1).

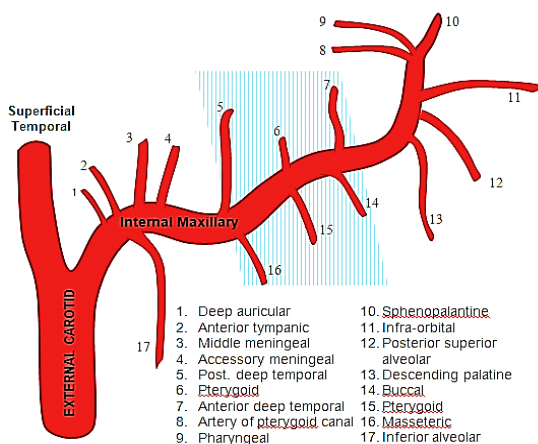


Figure 1: branches de l'artère maxillaire

Ces 6 branches prennent toutes leur origine dans la fosse ptérygo-palatine en arrière de la partie médiale de la paroi postérieure du sinus maxillaire (Figures 2, 3 & 4).

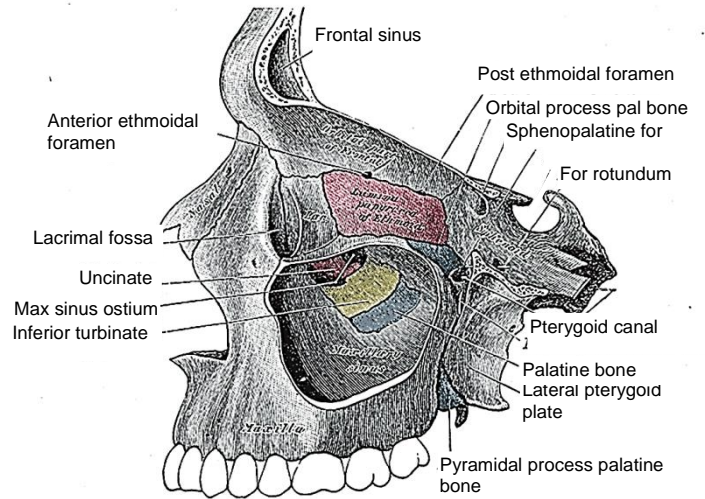


Figure 2: dessin illustrant le sinus maxillaire gauche et le foramen sphéno-palatin en arrière de la paroi postérieure du sinus maxillaire

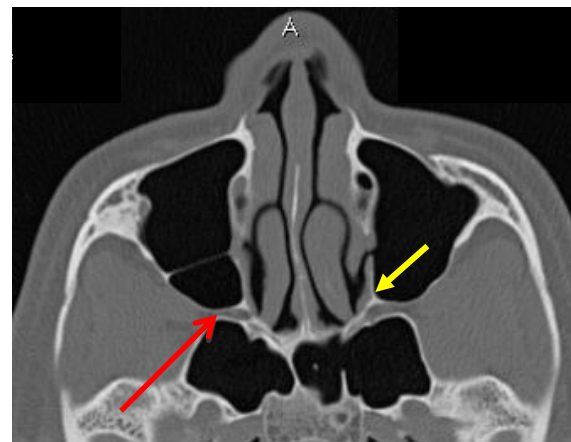


Figure 3: coupe axiale TDM des sinus avec une flèche rouge indiquant l'artère sphéno-palatine et la fosse ptérygo-palatine et une flèche jaune indiquant la crista ethmoidalis

L'artère sphéno-palatine peut donner naissance de une à dix branches: 97% des patients ont plus de deux branches, 67 % ont plus de 3 branches. Toutes les branches collatérales naissent de l'artère sphéno-palatine dans la fessure ptérygo-maxillaire et pénètrent dans la cavité nasale séparément. La branche la plus antérieure est la plus volumineuse et sort par le foramen

sphéno-palatin. Cette branche principale nécessite la mise en place d'un clip ou une cautérisation ; il est nécessaire de détecter la présence de vaisseaux situés plus en arrière. Les autres branches de l'artère sphéno-palatine peuvent sortir en arrière de la branche principale mais aussi au-dessus ou en dessous du foramen sphéno-palatin.

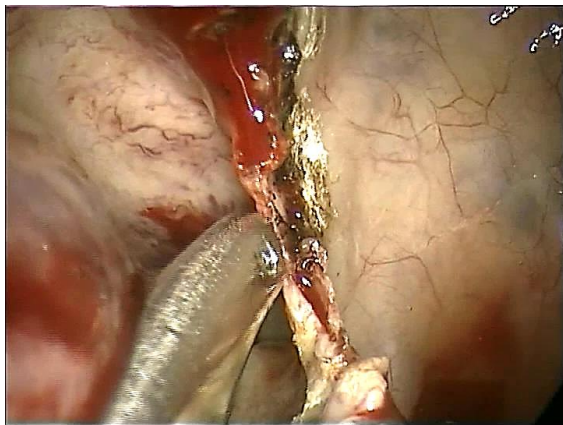


Figure 4: vue endoscopique montrant la paroi postérieure du sinus maxillaire gauche. L'instrument est situé juste en avant de la crista ethmoidalis à localiser

### Consentement préopératoire

Les patients doivent être informés sur plusieurs points :

- La procédure chirurgicale peut échouer imposant une angiographie et une embolisation pour contrôler le saignement
- La cautérisation de l'artère sphéno-palatine peut endommager le nerf naso-palatin ou ses branches à l'origine d'un engourdissement du palais (Figure 5)

### Anesthésie, position du patient, et mise en place des champs

1. La ligature de l'artère sphéno-palatine est habituellement effectuée sous anesthésie générale avec intubation endotrachéale protégeant la voie aérienne.
2. Une anesthésie locale n'est pas conseillée car les patients avec une épi-

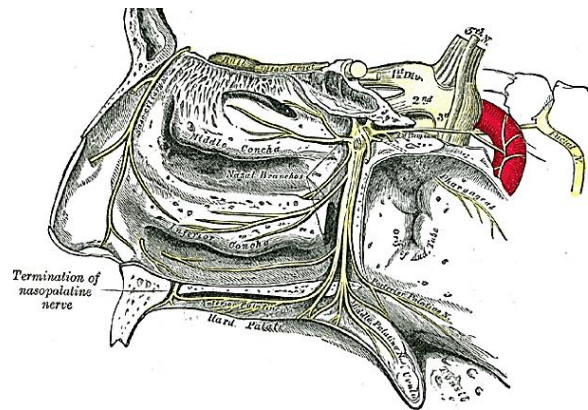


Figure 5: dessin montrant le foramen sphéno-palatin droit avec le nerf naso-palatin qui peut être blessé durant la ligature de l'artère sphéno-palatine sortant du foramen

staxis auront un écoulement pharyngé à l'origine d'une toux et de fausse route sanguine.

3. Le médecin anesthésiste doit optimiser le champ opératoire en maintenant le patient normo-tensionnel avec une fréquence cardiaque faible.
4. L'anesthésie générale intraveineuse a la préférence de l'auteur.
5. La mise en place d'un packing pharyngé peut être proposée si le saignement persiste ou pour éviter une fausse route sanguine dans les voies aériennes où une inondation de l'estomac à l'origine de nausées et de vomissements post-opératoires.
6. Le patient est placé en supination avec la tête légèrement surélevée de 15° et légèrement tournée du côté de l'opérateur.
7. Les yeux sont fermés et protégés par un pansement adhésif transparent.

### Etape chirurgicale initiale

1. Enlever l'ensemble du méchage nasal.
2. Laver largement la fosse nasale avec du sérum salé tiède.
3. Appliquer un anesthésique local avec une mèche imbibée de 2 ml pour 1:1000 adrénaline entre le cornet infé-

rieur et le septum nasal et dans le méat moyen si possible.

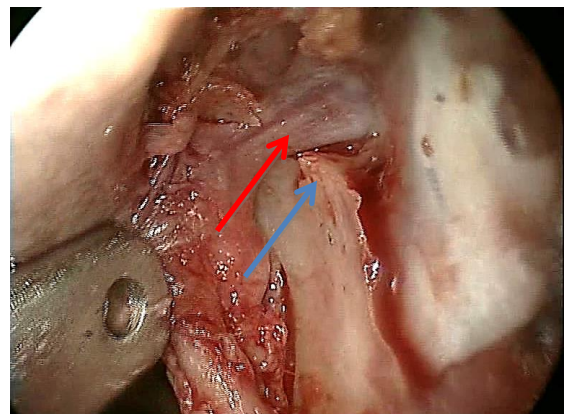
4. L'oxymétazoline peut être utilisée à la place de l'adrénaline chez les patients porteurs d'une cardiopathie.

### **Etape chirurgicale de la ligature de l'artère sphéno-palatine (côté gauche)**

1. Le geste débute par l'examen endoscopique de la cavité nasale, du nasopharynx, de la totalité du septum nasal, des cornets et de la paroi latérale de la fosse nasale.
2. Si un saignement évident est trouvé, une coagulation bipolaire est appliquée sur la zone hémorragique. La décision est alors prise d'une ligature de l'artère sphéno-palatine... si un doute existe sur la responsabilité du vaisseau cautérisé.
3. Une irrigation du sinus maxillaire est réalisée pour éliminer le sang endosinusal.
4. Une infiltration de lidocaïne adrénalinée 0.5-1 ml de 1:80 000 dans le cornet nasal moyen et dans la partie postérieure du méat nasal moyen sur la paroi latérale du nez est effectuée. Il est important de réaliser une injection lente pour éviter une augmentation brutale de la tension artérielle.
5. Faire progresser l'endoscope rigide de 18 cm à 0° dans la partie postérieure de la fosse nasale entre le cornet inférieur et moyen.
6. Une fois le nasopharynx atteint, l'endoscope est retiré lentement dans la partie postérieure du méat nasal moyen immédiatement en dehors de la partie la plus postérieure du cornet nasal moyen là où il s'insère sur la paroi latérale de la fosse nasale.
7. Le cornet nasal moyen est doucement médialisé en prenant soin de ne pas le fracturer au niveau de son insertion sur la lame criblée pouvant être à l'origine d'une rhinorrhée cérébro-spinale. Il

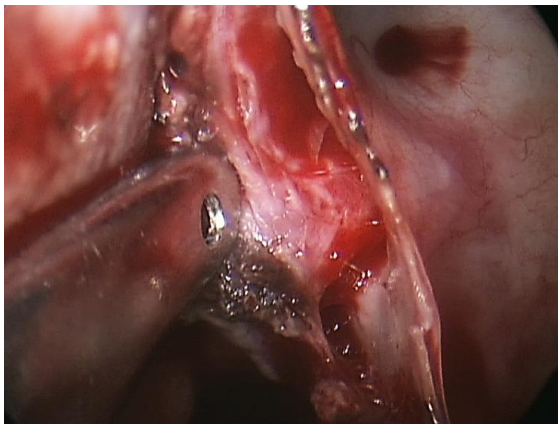
n'est pas nécessaire de médialiser la partie antérieure du cornet nasal moyen.

8. La palpation de la paroi latérale de la fosse nasale localise la fontanelle postérieure. Cette fontanelle est un « ostium » recouvert d'une muqueuse, localisé en arrière du processus unciniforme en dessous de la bulle ethmoïdale, 1 cm en avant de l'insertion postérieure du cornet nasal moyen sur la paroi latérale de la fosse nasale. Ce défaut de la paroi médiale osseuse du sinus maxillaire est facilement palpé.
9. Une incision verticale muco-périostée est effectuée immédiatement en arrière de la fontanelle postérieure. Cette incision de 1 cm doit s'étendre dans le méat nasal moyen à partir du cornet inférieur.
10. La dissection sous muqueuse postérieure depuis l'incision verticale s'étend en arrière de la fontanelle postérieure.
11. La première structure découverte est la crista ethmoidalis (*Figure 6*). Il s'agit d'un repère important car l'artère sphéno-palatine est située immédiatement en arrière d'elle. En disséquant cette zone, il faut prendre garde de ne pas déchirer accidentellement l'artère sphéno-palatine à l'origine d'une hémorragie conséquente.

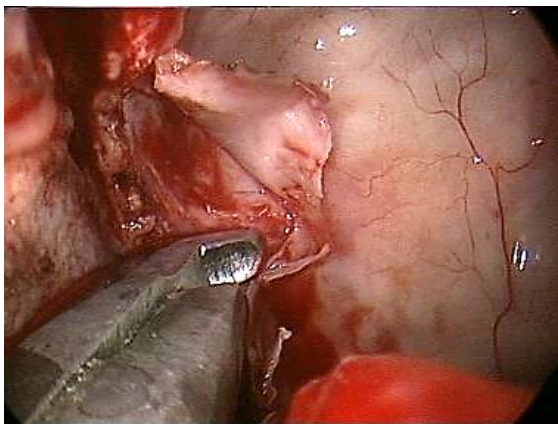


*Figure 6: la flèche bleue indique la crista ethmoidalis; l'artère sphéno-palatine est visible en arrière d'elle (Flèche rouge)*

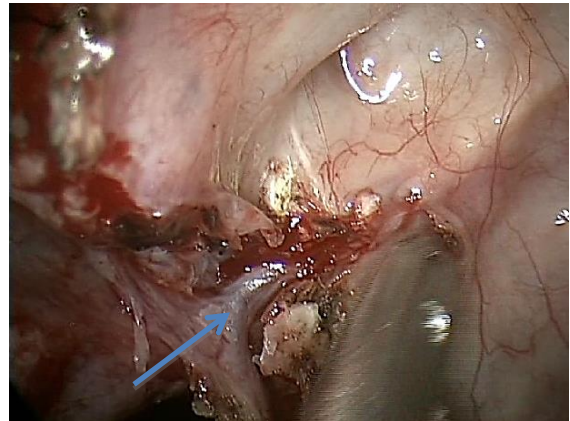
12. Le lambeau muco-périosté est surélevé pour exposer l'artère sphéno-palatine à sa sortie du foramen (*Figure 7*).
13. Utiliser la pince à emporte-pièces de type Kerrison pour l'ablation de la crista ethmoidalis. L'artère sphéno-palatine est suivie latéralement dans la fosse ptérygo-palatine (*Figure 8*).
14. Le tronc principal et les branches de l'artère sphéno-palatine sont identifiés (*Figure 9*).
15. Le vaisseau est cautérisé à la pince bipolaire ou alors un clip est appliqué (*Figure 10*). L'auteur préfère la cautérisation bipolaire car les clips peuvent se déplacer.



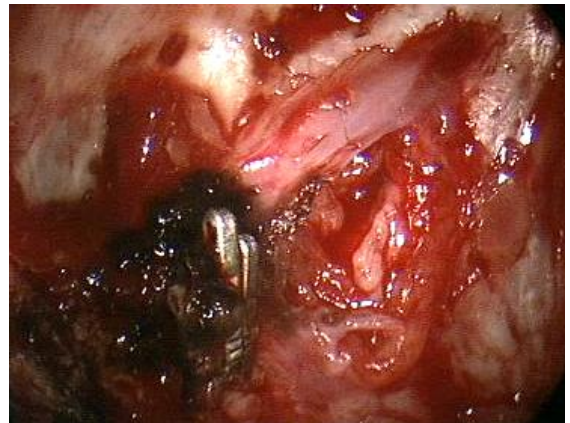
*Figure 7: sortie de l'artère sphéno-palatine au foramen sphéno-palatin*



*Figure 8: Ablation de la crista ethmoidalis à la pince de Kerrison exposant la fosse ptérygo-palatine en arrière du sinus maxillaire*



*Figure 9: la branche la plus antérieure et le tronc principal de l'artère sphéno-palatine sont identifiés et poursuivis dans la fosse ptérygo-palatine sur quelques millimètres*



*Fig. 10: deux clips ont été appliqués sur la partie proximale de l'artère sphéno-palatine. L'artère a été sectionnée pour découvrir des branches situées plus en arrière*

16. L'artère est sectionnée, permettant la découverte de branches artérielles plus postérieures au-dessus et en dessous (*Figure 10*).
17. Replacer le lambeau muqueux et un petit fragment de Surgicel sur le lambeau. Aucun méchage nasal n'est conseillé.
18. Garder le patient en observation à l'hôpital pour la nuit.

### **Technique complémentaire si l'artère sphéno-palatine n'est pas trouvée**

Il peut être difficile de découvrir l'artère sphéno-palatine dans les circonstances suivantes:

- L'œdème de la muqueuse nasale secondaire au méchage.
- Des variations anatomiques avec un septum nasal dévié, une concha bullosa importante...
- Une fosse nasale étroite en rapport avec la combinaison des facteurs précédents et/ou des gros cornets

Si l'extrémité de l'endoscope ne peut être positionnée dans la partie postérieure du méat nasal moyen et un espace étroit empêche l'incision muqueuse, les gestes suivants peuvent être proposés:

1. L'exérèse du processus unciforme peut être effectuée, préservant sa partie supérieure.
2. Aggrandir l'ostium du sinus maxillaire en arrière en utilisant une pince forceps rétrograde de Blakesley jusqu'à la paroi postérieure du sinus maxillaire.
3. Cela permet un abord suffisant pour élever le lambeau muco-périosté à partir du niveau de la paroi postérieure du sinus maxillaire (*Figure 7*).
4. Eventuellement une septoplastie ou une réduction de concha bullosa peut être nécessaire pour accéder à la partie postérieure du méat nasal moyen.

### **Prescriptions postopératoires**

1. Le patient sort de l'hôpital le lendemain du geste chirurgical avec un spray local nasal d'Oxymétazoline pendant 5 jours.
2. Le patient ne doit pas se moucher pendant 48 heures et après ce délai le mouchage doit être doux.

3. Une antibiothérapie orale ou un lavage de la fosse nasale ne sont pas systématiquement conseillés
4. The patient est vu 2 semaines après le geste chirurgical pour vérifier qu'aucun nouveau saignement n'est survenu.

### **Auteur**

Darlene Lubbe MBChB, FCS (ORL)  
Ass Professor and Principal Specialist  
Division of Otolaryngology  
University of Cape Town  
Cape Town, South Africa  
[doclubbe@gmail.com](mailto:doclubbe@gmail.com)

### **Traduction**

Fiche traduite sous la direction et la validation du Collège Français d'ORL et chirurgie de la face et du cou et de la Société Française d'ORL

Jean Michel PRADES  
Professor  
Service ORL CHU Nord Avenue Albert  
Raimond, 42270 Saint-Priest-en-Jarez  
[jean.michel.prades@univ-st-etienne.fr](mailto:jean.michel.prades@univ-st-etienne.fr)

### **Editeur**

Johan Fagan MBChB, FCORL, MMed  
Professor and Chairman  
Division of Otolaryngology  
University of Cape Town  
Cape Town, South Africa  
[johannes.fagan@uct.ac.za](mailto:johannes.fagan@uct.ac.za)

**THE OPEN ACCESS ATLAS OF  
OTOLARYNGOLOGY, HEAD &  
NECK OPERATIVE SURGERY**  
[www.entdev.uct.ac.za](http://www.entdev.uct.ac.za)



The Open Access Atlas of Otolaryngology, Head & Neck Operative Surgery by [Johan Fagan \(Editor\)](mailto:johannes.fagan@uct.ac.za) [johannes.fagan@uct.ac.za](mailto:johannes.fagan@uct.ac.za) is licensed under a [Creative](https://creativecommons.org/licenses/by-nc/4.0/)

[Commons Attribution - Non-Commercial 3.0 Unported License](#)