LARINGOMALACIA

Nico Jonas, Graeme van der Meer

La laringomalacia se caracteriza por el colapso de los tejidos supraglóticos durante la inspiración, y es la causa más común de estridor en la infancia. Generalmente los síntomas aparecen 2-3 semanas después del nacimiento, y se presenta como un estridor característico de tono agudo y alto durante la inspiración. Clásicamente los síntomas son peores en supinación, cuando el niño llora, o si está agitado. Los varones son afectados dos veces más que las mujeres. Usualmente se resuelve a los 2 años de edad. La laringomalacia puede permanecer sintomática después de los 2 años en pacientes con enfermedades neuromusculares, y debe ser considerada en el diagnóstico diferencial de estridor inspiratorio en niños mayores de 2 años. La etiología no se conoce del todo. Parece que existe una predisposición familiar. Anatómicamente, el tejido blando supraglótico redundante colapsa durante la inspiración y causan la obstrucción supraglótica de la vía aérea. Otra teoría es la inmadurez en el desarrollo neuromuscular causando compromiso supraglótico. Una condición coexistente común es el reflujo de ácido el cual puede exacerbar la laringomalacia causando edema supraglótico posterior.

Diagnóstico

Historia

El diagnóstico es usualmente sospechado basándose en la historia clínica. La presentación clásica es un neonato con estridor inspiratorio empezando 2-3 semanas después del nacimiento. El estridor es peor en supinación y durante las comidas o con el llanto. El médico debe interrogar sobre la ganancia de peso, episodios de cianosis, alimentación pobre o prolongada, broncoaspiración o trastornos respiratorios del sueño. La voz no debería estar afectada y el neonato debería tener un llanto normal.

Hallazgos Clínicos

El diagnóstico se confirma mediante fibrolaringoscopia flexible. Esto se puede realizar con el paciente despierto y con el paciente erguido, usando un laringoscopio de fibra óptica flexible idealmente con un puerto de aspiración. *(Figura 1).*

Figura 1: Laringoscopio de fibra óptica flexible con puerto de aspiración

Algunos médicos prefieren no preparar la nariz con anestesia local ya que esto permite la alimentación del neonato inmediatamente después del procedimiento. El endoscopio se pasa a través de la nariz o de la boca. Las limitaciones son que la subglotis y la vía aérea distal no son examinadas.

Hallazgos clásicos en la laringoscopia

- Pliegues aritenoepiglóticos que estrechan la supraglotis
- Epiglotis de forma tubular o de Omega *(Figura 2)*
- Prolapso anterior de los cartílagos corniculados y cuneiformes
- Puede haber tejido blando redundante alrededor de los aritenoides *(Figuras 3,4)*
- Movimiento de las cuerdas vocales inalterado

Figura 2: Epiglotis en forma de Omega u ovillo

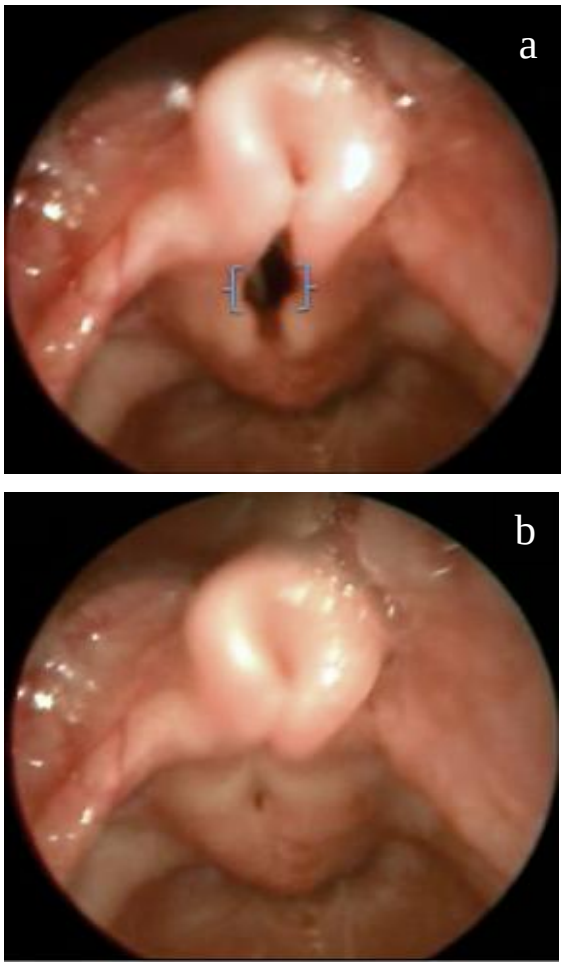

Figura 3: Epiglotis en forma de Omega, pliegues aritenoepiglóticos cortos (corchetes azules) y prolapso de la mucosa aritenoidea. (a: abierta durante la espiración, b: cerrada durante la inspiración)

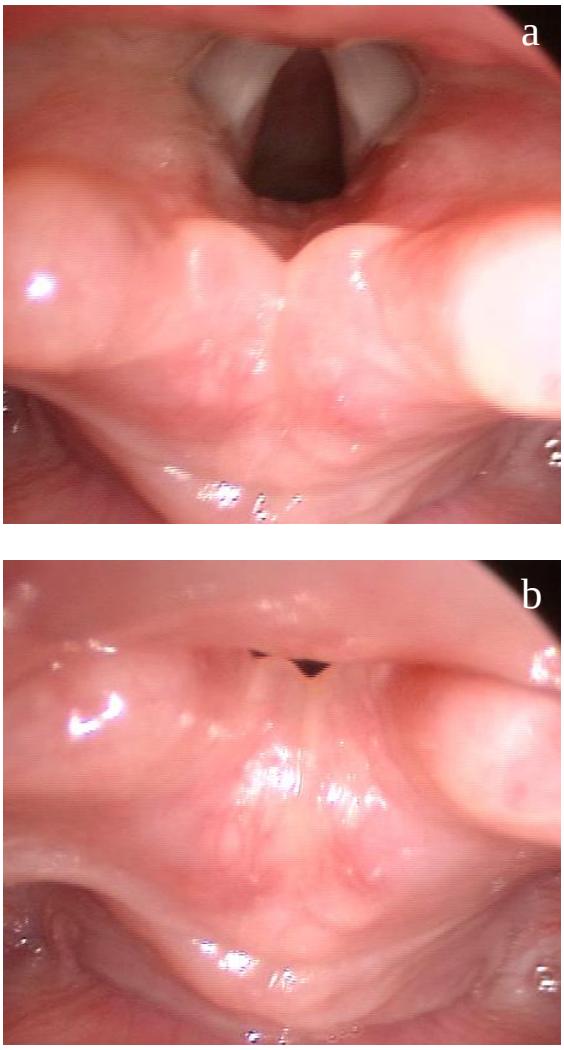

Figura 4: Laringomalacia secundaria a prolapso de los aritenoides (a: abierta durante la espiración, b: cerrada durante la inspiración)

Estudios radiológicos son innecesarios a menos que se sospeche otra patología concomitante. Se deben realizar estudios del sueño o estudios de saturación durante la noche en pacientes con sospecha de trastornos respiratorios y desaturación de O_2 durante el sueño.

Ocasionalmente se requiere realizar una laringoscopia directa y dentro de las indicaciones se incluyen:

- Historia atípica
- Sospecha de patología de la vía aérea distal

- Imposibilidad para hacer el diagnóstico después de la laringoscopia flexible

Clasificación

Se usan una variedad de sistemas de clasificación para la laringomalacia. El siguiente sistema es pragmático con tratamientos específicos para cada tipo:

Tipo 1: Pliegues aritenoepiglóticos cortos o tensos

Tipo 2: Presencia de tejido blando supraglótico redundante

Tipo 3: Otras etiologías subyacentes, como los trastornos neuromusculares, este tipo más raro puede presentarse con el prolapso de la epiglotis sobre las cuerdas vocales durante la inspiración

Mientras que estos 3 tipos no son mutuamente excluyentes, cada uno debe ser considerado como una entidad patológica independiente con una presentación clínica común final. Cada tipo requiere un enfoque quirúrgico específico.

Tratamiento no quirúrgico

- La laringomalacia generalmente se resuelve a la edad de 2 años; En el 99% de los casos no se requiere ningún tratamiento que no sea tranquilizar a los padres. Una vez que se hace el diagnóstico se debe explicar la condición a los padres. Es importante enfatizar a los padres que es una condición autolimitada que se resolverá en la mayoría de los casos
- Los pacientes se pesan cada 2 semanas y el peso se representa en un gráfico de percentiles. Deben revisarse después de 6 semanas para asegurar un aumento de peso adecuado
- Se indica tratamiento antirreflujo (inhibidores de la bomba de protones o bloqueadores de los receptores Histamina H2); Es importante que la dosis de medicación antirreflujo se ajuste cada vez que el peso corporal aumenta en un 10% para asegurar una dosis adecuada

Tratamiento quirúrgico

Los criterios que alertan al clínico de que se puede requerir una intervención quirúrgica incluyen:

- Disnea en reposo.
- Alimentación difícil y prolongada (tiene que dejar de alimentarse para recuperar el aliento)
- Falta de progreso en la ganancia de peso en la gráfica de crecimiento.
- Trastornos respiratorios del sueño / síndrome de apnea obstructiva del sueño

Evaluación preoperatoria

Una vez que se ha tomado la decisión de que la cirugía es necesaria, se realiza una evaluación de la deglución para excluir la aspiración. Los pacientes también se evalúan para excluir las condiciones neurológicas subyacentes.

Anestesia

- Anestesia general, preferiblemente con ventilación espontánea
- La anestesia puede administrarse mediante un tubo endotraqueal por vía nasofaríngea *(Figura 5)*
- En ocasiones se requiere intubación endotraqueal y ventilación con máscara laríngea antes de la endoscopia diagnóstica y el procedimiento quirúrgico
- La anestesia general intravenosa es preferible para evitar exponer al personal de quirófano a los gases anestésicos inhalados

Figura 5: Tubo endotraqueal utilizado como vía respiratoria nasofaríngea

- Una vez que se ha alcanzado la profundidad apropiada de anestesia, el anestesiólogo retira el tubo o máscara y el cirujano inserta un laringoscopio de suspensión laríngea, teniendo cuida-do de no dañar las encías o los dientes del paciente o hiperextender demasiado el cuello
- El paciente puede respirar espontáneamente con oxígeno
- Los gases anestésicos se suministran por vía nasofaríngea
- La dexametasona (0,25 mg / kg) preoperatoria minimiza la inflamación y el edema postoperatorios y puede hacer que el procedimiento sea más cómodo para el paciente

Cirugía: pasos diagnósticos

- La laringoscopia diagnóstica, la traqueoscopia y la broncoscopia se realizan para:
  - Confirmar el diagnóstico
  - Excluir la patología concomitante de las vías respiratorias
  - Confirmar la movilidad normal de las cuerdas vocales
- Se coloca al paciente en "posición de olfateo" para permitir la visualización de la laringe y la tráquea; un reposacabezas y un cojín o rollo detrás de los hombros facilitan el procedimiento
- Hay que asegurar que la vía aérea no esté comprometida ni por el cirujano ni por el anestesiólogo. Una buena comunicación entre el anestesiólogo y el cirujano es esencial
- Seleccionar el laringoscopio apropiado (diferentes tamaños según la edad) que permita la ventilación a través de un puerto lateral *(Figura 6)*

Figura 6: Laringoscopio pediátrico

- Una vez que se visualiza la laringe, anestesiarla rociando lidocaína esta. (dosis máxima: 4 mg / kg)
- Con el laringoscopio correctamente colocado, se debe inspeccionar minuciosamente la laringe, la tráquea y los bronquios con una lente tubular de Hopkins de 4 mm de 0 ° buscando especialmente alguna patología concomitante como una hendidura laríngea, estenosis subglótica / traqueal o defectos traqueales (presentes en hasta 15% de pacientes)
- Luego se debe realizar una inspección minuciosa de la laringe para confirmar el diagnóstico de laringomalacia
- Es esencial evaluar el movimiento de las cuerdas vocales, así como la movilidad cricoaritenoidea

Supraglotoplastia

La traqueotomía está reservada únicamente a casos excepcionales de laringomalacia severa que causan obstrucción de la vía

aérea superior cuando la supraglotoplastia está contraindicada.

El objetivo de la cirugía es corregir la causa anatómica con un mínimo daño tisular. Se recomienda una técnica en frío (Se han utilizado otros instrumentos que incluyen láser y microdebridadores). Una ventaja de la técnica fría es que puede realizarse en presencia de un tubo endotraqueal que asegura la vía aérea y hace que los anestésicos sean más manejables, especialmente en presencia de reflujo gastroesofágico grave o patología pulmonar. Además, el equipo requerido está fácilmente disponible en unidades de ORL y no hay grandes costos. El microscopio permite que el cirujano utilice ambas manos al realizar la cirugía supraglótica.

Después de confirmar el diagnóstico, se implementa la siguiente estrategia de tratamiento:

Laringomalacia Tipo I (pliegues aritenoepiglóticos cortos)

- Una incisión simple sobre los pliegues aritenoepiglóticos cortos es el pilar del tratamiento y tiene una tasa de éxito del 90% *(Figuras 7, 8)*
- Aplique gasas empapadas de adrenalina en la zona de la incisión con pinzas para proporcionar compresión del tejido y disminuir el sangrado
- Tensar el pliegue aritenoepiglótico corto agarrando la mucosa en la parte posterior del aritenoides y tirando de ella posteriormente
- Dividir el pliegue aritenoepiglótico corto con microtijeras laríngeas hasta el nivel de la cuerda falsa
- Controlar el sangrado con adrenalina
- Repita el procedimiento en el lado contralateral
- Algunos autores prefieren resecar una cuña, reportando mejores tasas de éxito

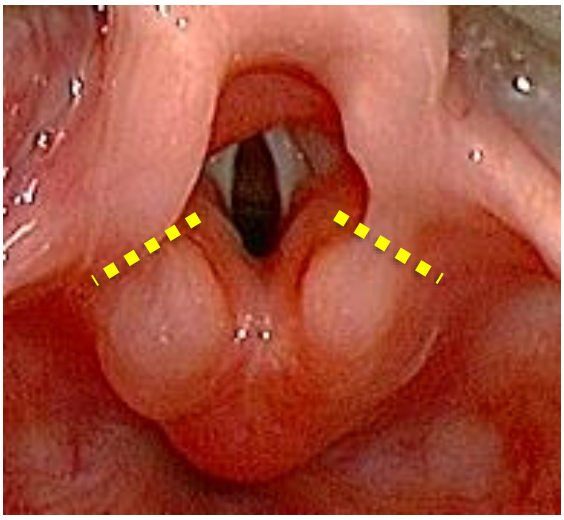

Figura 7: Pliegues aritenoepiglóticos cortos: Las líneas amarillas indican dónde deben hacerse los cortes aritenoepiglóticos

Figura 8: Vista endoscópica que ilustra la mejoría de la vía aérea supraglótica tras el corte de los pliegues aritenoepiglóticos cortos

Laringomalacia Tipo II (mucosa supraglótica redundante)

- Aplique gasas empapadas en adrenalina en el área a ser extirpada ayudándose de pinzas para disminuir el sangrado
- Realice una exéresis de la mucosa redundante usando pinzas y tijeras de laringe

- Tenga cuidado de no quitar demasiado tejido
- Es muy importante evitar traumatismos en la mucosa en la superficie medial del aritenoides para prevenir la cicatrización interaritenoidea y la estenosis de la vía aérea

La mayoría de los casos son tratados con éxito por los dos procedimientos mencionados. Ocasionalmente se requiere una epiglotopexia; esto se puede hacer usando láser de CO_2 para quemar la base de la superficie lingual de la epiglotis o colocando una sutura entre la superficie lingual de la epiglotis y la base de la lengua.

Cuidados postoperatorios

- Extubar y vigilar durante la noche en una UCI pediátrica o unidad de cuidados intermedios
- Adecuada analgesia
- Aire humidificado
- Como los pacientes podrían aspirar después de la supraglotoplastia, se deben prescribir medicamentos antirreflujo
- Se administra dexametasona ocasionalmente para reducir la inflamación y el edema postoperatorios

Contraindicaciones para la supraglotoplastia

- Condiciones neurológicas subyacentes.
- Aspiración severa
- Movimiento anormal de la cuerda vocal con aspiración

Complicaciones

- La aspiración puede ser un problema importante especialmente con las variantes neurológicas de la laringomalacia
- Disnea persistente, apnea del sueño y / o falta de crecimiento
- Granulomas
- Edema
- Cicatrización supraglótica y fibrosis por exceso de extracción de tejidos supraglóticos *(Figura 9)*

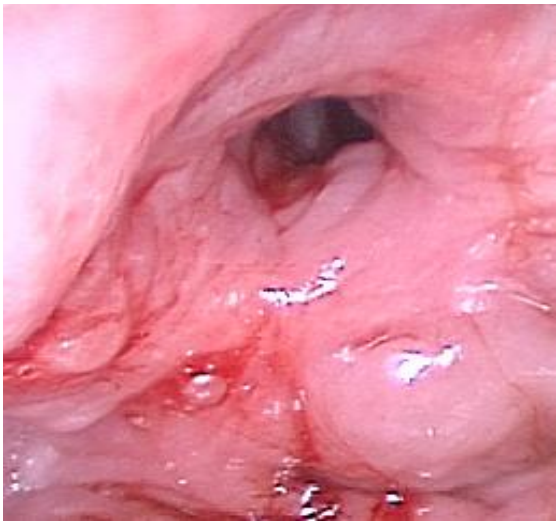

Figura 9: Estenosis supraglótica severa secundaria a láser excesivo en la cirugía supraglótica

Las complicaciones son más frecuentes en los niños con anomalías congénitas asociadas; Algunos cirujanos recomiendan la cirugía unilateral en casos de alto riesgo para limitar los efectos secundarios. La mayoría de los pacientes tratados unilateralmente tienen buenos resultados aunque algunos pacientes tienen que recibir tratamiento contralateral posteriormente.

Consejos importantes

- Preparación y planificación meticulosas antes de la cirugía facilitan el procedimiento y minimizan las complicaciones
- Asegurar la correcta posición del paciente para lograr una buena exposición quirúrgica
- Evitar la excesiva resección del tejido supraglótico

- El control de la enfermedad por reflujo ácido es importante tanto antes como después de la cirugía

How to cite this chapter

Jonas N, Van der Meer G. (2018). Supraglottoplasty for Laryngomalacia. In *The Open Access Atlas of Otolaryngology, Head & Neck Operative Surgery*. Retrieved from https://vula.uct.ac.za/access/content/group/ba5fb1bd-be95-48e5-81be-586fbaeba29d/Supraglottoplasty%20for%20laryngomalacia.pdf

Traductores

Virginia Martínez, Alejandra Osorio
Departamento de Otorrinolaringología y cirugía de cabeza y cuello
Complejo Hospitalario Universitario de Vigo
Vigo, Pontevedra, España
alejandra.osorio.velasquez@gmail.com

Coordinador de las traducciones al castellano

Dr J. Alexander Sistiaga Suárez MD FEBEORL-HNS, GOLF IFHNOS Unidad de Oncología de Cabeza y Cuello – Servicio de Otorrinolaringología Hospital Universitario Donostia
San Sebastian, España
jasistiaga@osakidetza.eus

Autor

Graeme van der Meer MBChB MMed
Otolaryngologist
Netcare Settlers Hospital
Grahamstown, South Africa
graemevdm@gmail.com

Autor y Editor de Sección Pediátrica

Nico Jonas MBChB, FCORL, MMed
Paediatric Otolaryngologist
Addenbrooke's Hospital
Cambridge, United Kingdom
nico.jonas@gmail.com

Editor

Johan Fagan MBChB, FCS (ORL), MMed
Emeritus Professor and Past Chair
Division of Otolaryngology
University of Cape Town
Cape Town, South Africa
johannes.fagan@uct.ac.za

THE OPEN ACCESS ATLAS OF OTOLARYNGOLOGY, HEAD & NECK OPERATIVE SURGERY
www.entdev.uct.ac.za

The Open Access Atlas of Otolaryngology, Head & Neck Operative Surgery by Johan Fagan (Editor) johannes.fagan@uct.ac.za is licensed under a Creative Commons Attribution - Non-Commercial 3.0 Unported License