

# ATLAS EN LIBRE ACCES DE CHIRURGIE ORL ET CERVICO-FACIALE



## LAMBEAUX DE RECONSTRUCTION CERVICO-FACIALE

Wayne Manana, Johan Fagan

Malgré l'ascension des lambeaux libres, les lambeaux de reconstruction cervico-faciale restent un « cheval de bataille » au niveau des importantes lésions de la joue, mais également au niveau de nombreuses localisations où l'anatomie limitent l'utilisation des lambeaux libres.

Décrit une première fois par *Esser* en 1918, le lambeau cervicofacial a été ensuite décrit sous sa forme moderne pour la première fois par *Juri et Juri* en 1979<sup>1</sup>. Il s'agit d'un lambeau aléatoire composé de peau, de graisse sous-cutanée, des veines superficielles cervicales et du muscle platysma. Il comprend le délicat fascia superfialis cervical situé juste en dessous la peau, qui enveloppe le platysma et les muscles de la motricité faciale. Il s'étend du sommet du crâne jusqu'à la région axillaire et supérieure du torse ; sur le visage il est représenté par le système musculo-aponévrotique superficiel (SMAS).

Le lambeau cervico-facial a un pédicule large et peut être utilisé pour couvrir les larges excisions faciales antérolatérales. Supérieurement il peut aller jusqu'au bord supra orbitaire, latéralement jusqu'à la zone rétro auriculaire et médialement jusqu'à la ligne médiane.

Pouvant être réalisé sous anesthésie locale, le lambeau cervico-facial permet une excellente correspondance de couleur de peau mais également d'épaisseur et de texture. Il assure une exposition favorable pour la réalisation simultanée d'un curage cervical et d'une parotidectomie. Les cicatrices du site donneur sont très acceptables, car elles sont camouflées en périphérie des joues. Par ailleurs, ce lambeau nécessite un temps chirurgical minimal avec une morbidité post-opératoire minimale.

Comme il s'agit d'un lambeau mince, un volume supplémentaire peut être apporté avec un lambeau du grand pectoral placé en dessous du lambeau cervico-facial. Il peut également être une bonne option pour des patients ne convenant pas à la réalisation de lambeaux libres, comme par exemple chez les personnes âgées médicalement inaptes à tolérer des opérations prolongées.

### Indications

- Lésions superficielles jusqu'à 14 x 10 cm
- Toutes les zones de la joue, de l'oreille externe
- Lésions temporo-frontales et frontales
- Exentération orbitale
- Pour permettre une couverture cutanée combinée à des lambeaux musculaires, comme les [lambeaux du grand pectoral](#) ou [du muscle temporal](#)

### Contre-indications

- Faible laxité de la peau
- Infection active de la plaie
- Tabagisme actif : arrêt 2 semaines avant et 1 semaine après l'opération
- Irradiation antérieure du site chirurgical
- Risque élevé de chéloïdes
- Lésions transfixiantes qui engendrent la disparition des structures suivantes : masseter, mandibule, maxillaire et muscle temporal

### Avantages

- Techniquement simple
- Fiable, avec un faible taux d'échec, c'est-à-dire "très tolérant" même avec des chirurgiens inexpérimentés
- Approche en simple équipe

- Temps d'anesthésie et d'intervention chirurgicale plus courts que pour les lambeaux libres, permettant une réduction des coûts et de favoriser les patients fragiles
- Réalisable sous anesthésie locale
- Pas de surveillance post-opératoire requise en soins intensifs
- Un seul temps opératoire
- Peu de complications et morbidité péri-opératoires
- Polyvalent avec de multiples applications
- Proximité du site de résection
- Bon angle de rotation
- Couvre des lésions jusqu'à 14 x10 cm
- Excellente correspondance de la couleur et texture de peau avec celle du visage
- Cicatrices camouflées en périphérie des joues (discrètes et suivant les traits du visage)
- Réduction des coûts : temps chirurgical et séjour hospitalier réduits
- Abord chirurgical permettant une parotidectomie et curage cervical simultanés (Figure 1)

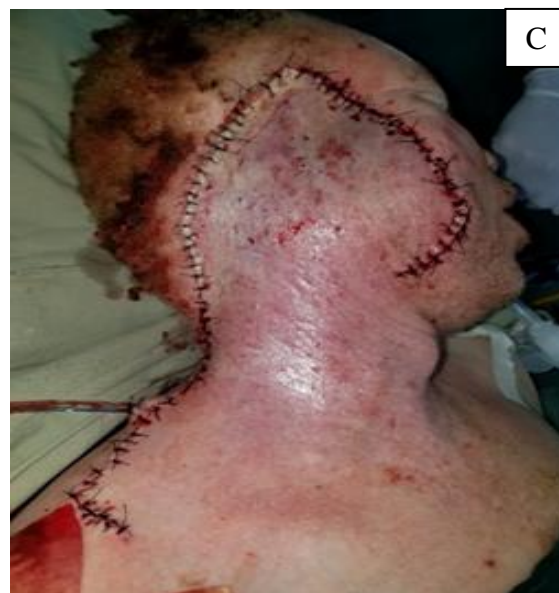
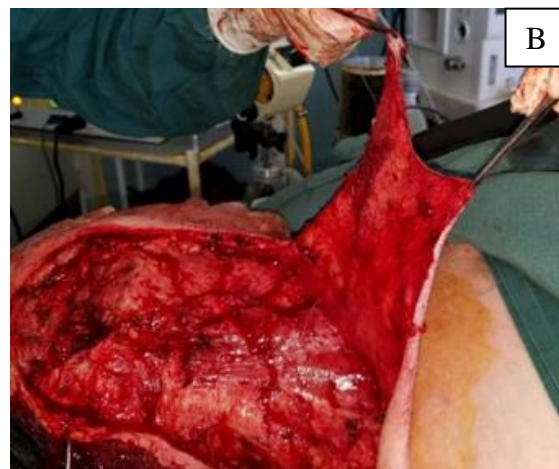
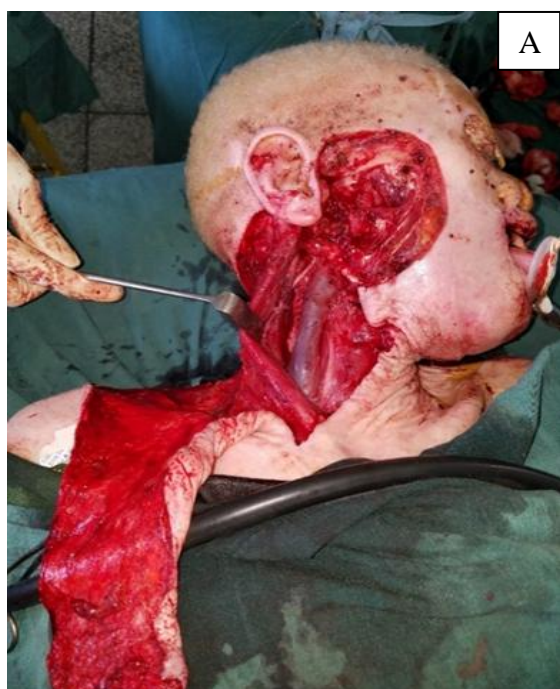Figure 1 : A, B montrent l'excellente exposition du lambeau cervico-facial pour permettre une parotidectomie et un curage cervical. C montre l'aspect post-opératoire immédiat du lambeau cervico-facial du patient de l'image B

### Rappels anatomiques

Le lambeau cervico-facial est divisé en 2 parties, la partie faciale (joue) et la partie cervicale. La joue est une structure stratifiée (Figure 2) composée de la superficie à la profondeur de :

1. L'épiderme
2. Le derme
3. Les tissus sous-cutanés

#### 4. Le système musculo-aponévrotique superficiel (SMAS)

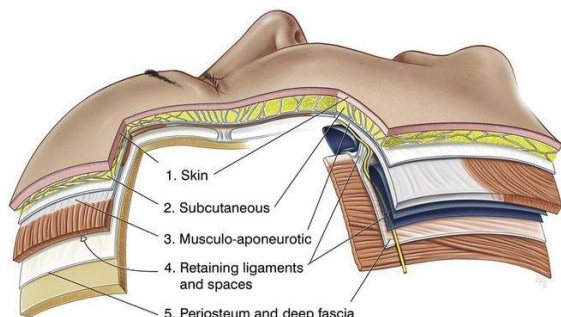


Figure 2 : Couches anatomiques de la région faciale / joue ([Pinterest](#))

Directement en profondeur du SMAS se trouvent les branches du nerf facial, la glande parotide, le tissu adipeux buccal et la mandibule en inférieur. Les branches du nerf facial sont protégées en dessous du SMAS pratiquement partout. Ainsi, un chirurgien qui préfère disséquer au-dessous du SMAS doit être familier avec l'anatomie du nerf facial.

L'identification des limites de la joue par rapport aux autres régions anatomiques du visage est essentielle pour camoufler les cicatrices, cela inclut l'identification du bord infra-orbitaire, du sillon nasogénien, du pli pré auriculaire et le bord inférieur de la mandibule.

Le SMAS a été décrit pour la première fois par *Mitz et Peyronie* en 1976<sup>2</sup>. Il est composé par le platysma, le risorius, les muscles triangulaires, auriculaires et occipito-frontaux. Le SMAS est relié au derme par le septum fibreux et permettant ainsi le mouvement de la peau pour l'expression faciale. C'est la zone de jonction temporale de la galea-aponévrotique du cuir chevelu avec le fascia temporo-pariétal. Dans le cou, le fascia superficialis constitue le prolongement du SMAS. L'importance chirurgicale du SMAS réside dans sa relation avec le nerf facial. Les branches du nerf facial se trouvent à sa face profonde, alors que

l'innervation sensitive du visage est à sa face superficielle.

La vascularisation du SMAS fait l'objet de débats depuis de nombreuses années. Bien que des études anatomiques rapportent que le SMAS est une couche avasculaire, il existe des preuves cliniques suggérant le contraire. *Schaverien*<sup>3</sup> a utilisé la mort séquentielle avec l'angiographie et la veinographie tomographiques tridimensionnelles sur 24 hémifaces<sup>2</sup>. Ils ont trouvé que le SMAS est perfusé par des branches perforantes de l'artère faciale transversale, lors de leurs trajets vers le plexus sous-cutané. Cette constatation est confirmée par l'observation que la nécrose cutanée est plus fréquente lorsque le SMAS n'est pas inclus dans le lambeau, comme dans les liftings sous-cutanés.

#### Vascularisation artérielle

L'irrigation sanguine du lambeau cervico-facial peut être divisée en 2 parties, une partie faciale et une partie cervicale.

La **partie faciale** du lambeau reçoit son apport sanguin par l'intermédiaire du plexus sous-cutané issu de façon aléatoire de l'artère faciale, de l'artère faciale transverse ou de l'artère temporale superficielle via sa branche orbito-zygomatique. Elle est disséquée dans un plan sous-cutané. Une modification de cette portion du lambeau consiste à incorporer le SMAS, tel que proposé par *Kroll*<sup>4</sup>, afin d'améliorer la vascularisation en fournissant au lambeau un apport sanguin axial via des perforantes de l'artère faciale transverse.

La **partie cervicale** du lambeau, en revanche, est disséquée en dessous du plan du platysma. Ainsi le platysma assure la vascularisation de cette portion. Le platysma, comme décrit par *Hurwitz*<sup>5</sup>, est vascularisé postérieurement par l'artère occipitale et retro auriculaire, supérieurement et média-

lement par l'artère sous-mentale, centralement par l'artère thyroïdienne supérieure, et inférieurement par l'artère cervicale transverse (*Figure 3*). Cependant, lors de l'élévation du lambeau, seules les perforantes de l'artère sous-mentale sont conservées.

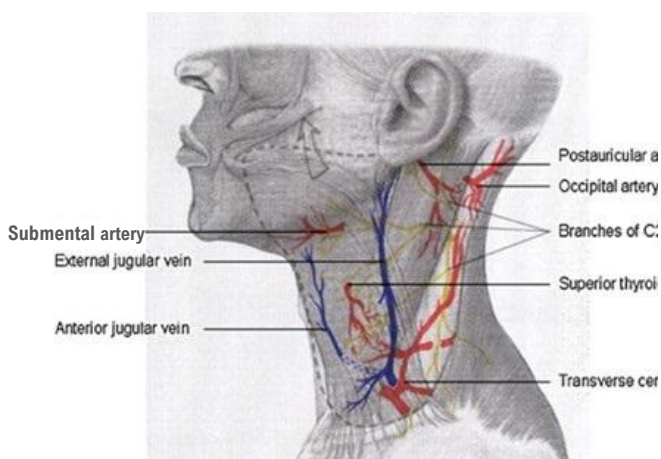


Figure 3 : Neurovascularisation

### Drainage veineux

Les portions faciale et cervicale ont toutes les deux, un système veineux qui accompagne les artères. Le drainage veineux est cependant majoritairement assuré par la veine jugulaire externe et un drainage veineux intradermique aléatoire (*Figure 3*). L'inclusion de la veine jugulaire externe dans le lambeau aide à réduire la surcharge veineuse et le risque de nécrose ischémique.

### Innervation

L'innervation sensorielle est assurée par des branches issues du nerf grand auriculaire (C2-C3) et par des petites branches issues du nerf occipital (C2). Une dissection précise réduit le risque de paresthésies et les patients doivent être informés de cette potentielle complication.

### Prélèvement du lambeau

- Le patient est placé en position allongée sur le dos, la tête tournée vers le côté opposé et stabilisée par rapport aux

épaules avec un rond de tête afin d'étendre le cou

- Injecter un anesthésique local mélangé à de l'adrénaline dans le plan sous-cutané
- Les lésions de moins de 3 x 3 cm peuvent être fermées sous anesthésie locale. Tandis que la dissection au-dessus du SMAS est facilement réalisable sous anesthésie locale, la dissection en-dessous du platysma est en revanche difficile à réaliser sous anesthésie locale en raison du risque de saignement et de l'inconfort du patient
- Les cicatrices postopératoires sont camouflées délibérément, en plaçant des incisions le long des différents sillons, en périphérie des différentes régions du visage et dans les zones d'ombres de la tête et du cou
- Les incisions suivent généralement une ligne imaginaire tracée le long des repères anatomiques suivants (*Figure 4*)
  - Pli nasogénien
  - Infraorbitaire, sous-ciliaire ou sous-tarsal
  - Arcade zygomatique/ligne de démarcation capillaire
  - Sillon préauriculaire
  - Sillon rétroauriculaire / démarcation capillaire postérieure
  - Bordure latérale du trapèze
  - Variante étendue le long du sillon delto-pectoral
- Les éléments du lambeau dépendent de sa position anatomique
  - **En supérieur jusqu'à l'arcade zygomatique** : peau et tissu sous-cutané
  - **En inférieure jusqu'à l'arcade zygomatique** : peau, tissu sous-cutané et SMAS
  - **Portion cervicale** : platysma et tissu cutané. L'importance d'inclure le platysma dans la partie cervicale du lambeau a été démontrée par *Hakim*

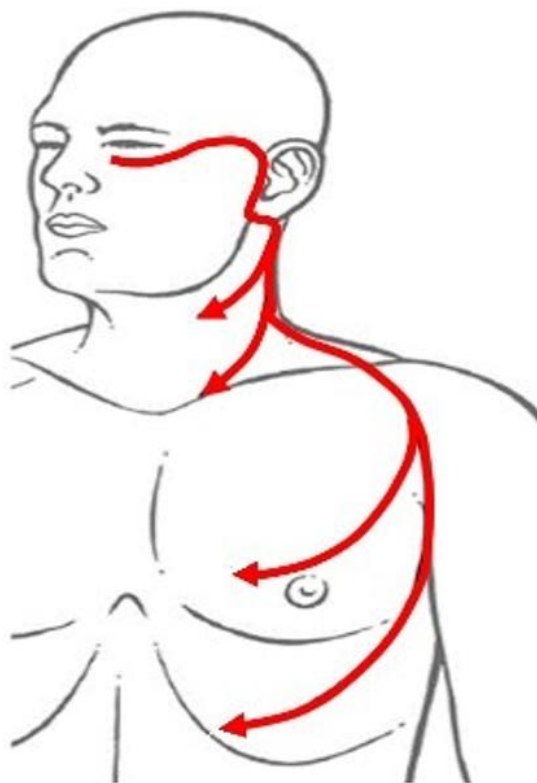


Figure 4 : Incisions du lambeau cervico-facial

### Reconstruction

Roth<sup>7</sup> a divisé la joue en différentes zones anatomiques pour aider à déterminer une méthode de reconstruction jugale (Figure 4).

- **Zone 1** : Infraorbitaire et paupières inférieures
- **Zone 2** : Préauriculaire et parotidienne
- **Zone 3** : Menton et joue antéro-inférieure

La **Zone 1** représente un défi unique en raison de sa proximité par rapport aux structures vitales. Une sélection inappropriée du lambeau dans la reconstruction de la zone 1 peut causer un ectropion et par conséquent des problèmes fonctionnels ou esthétiques significatifs. **Les Zones 2 et 3** offrent les meilleures possibilités de fermetures primaires, en particulier chez les patients âgés. **La Zone 2** est reconstruite principalement avec la portion cervicale (platysmale) du

lambeau cervico-facial (figures 8, 10, 12). Le lambeau pour la zone 2 est également connu sous le nom de *lambeau de Mustardé* (Figures 6 et 7).

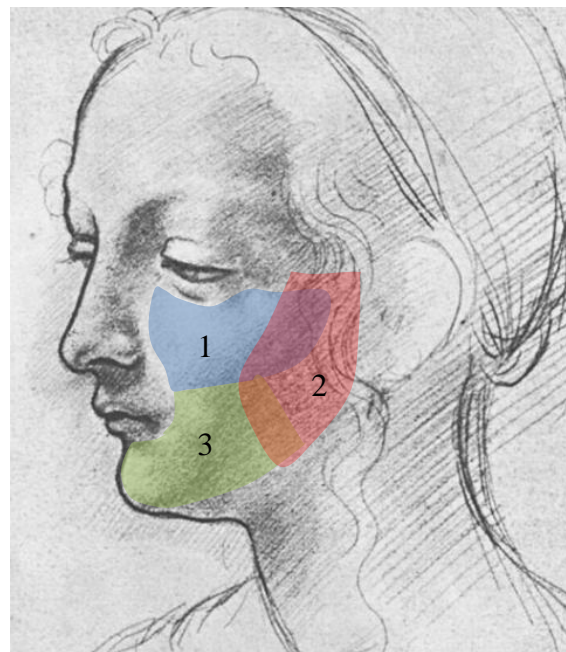
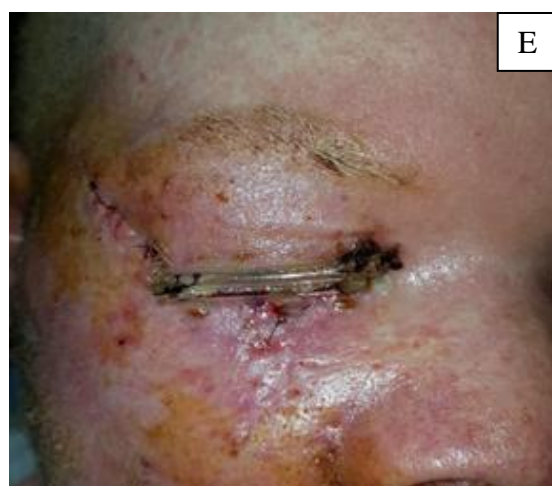
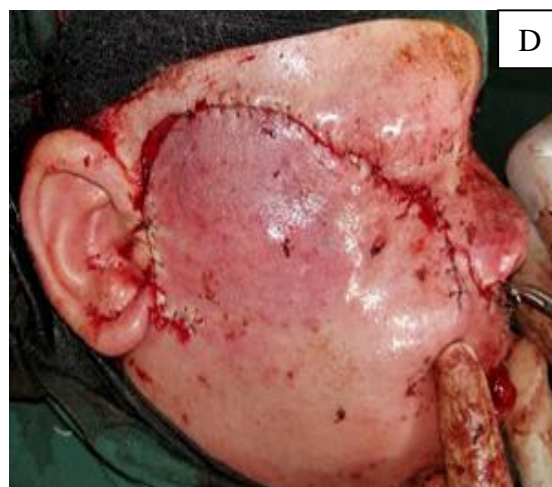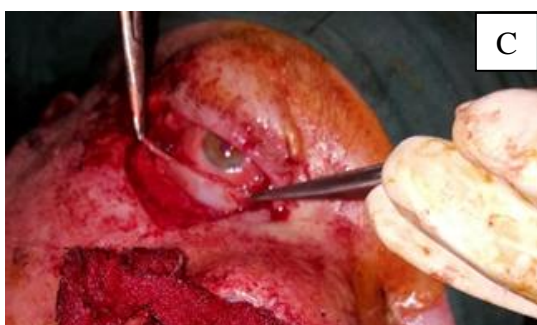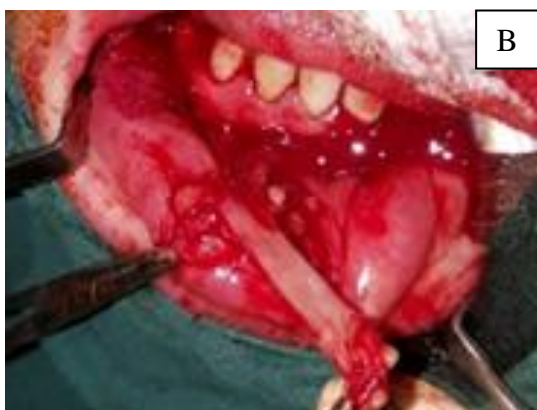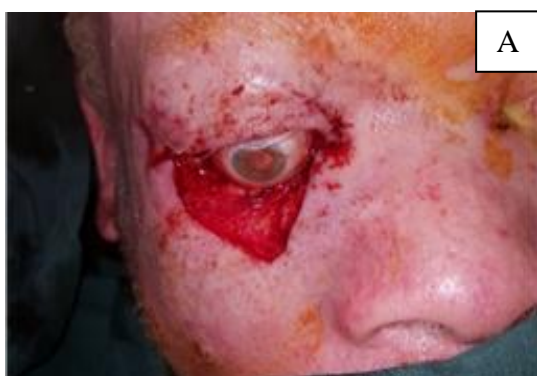Figure 5 : Zones des joues décrites par Roth<sup>7</sup>. Cabrera et Zide<sup>8</sup> ont une classification similaire

La polyvalence du lambeau cervico-facial est démontrée par sa capacité à couvrir les différentes excisions réalisées dans ces trois zones.

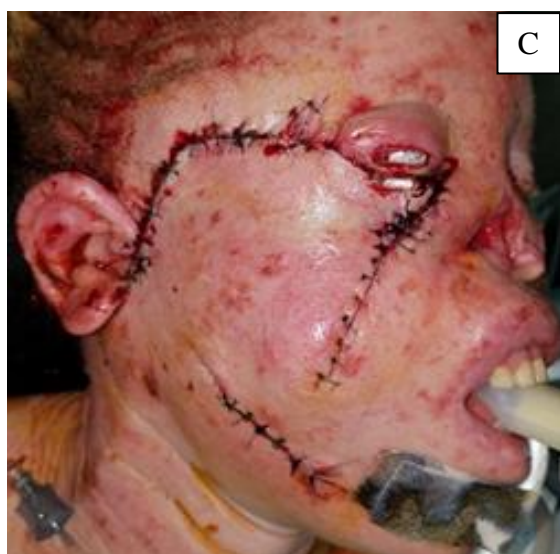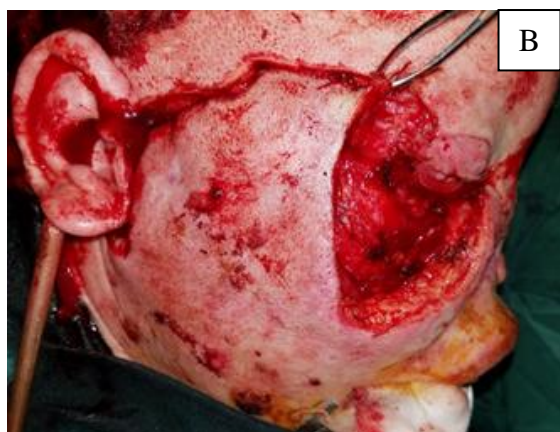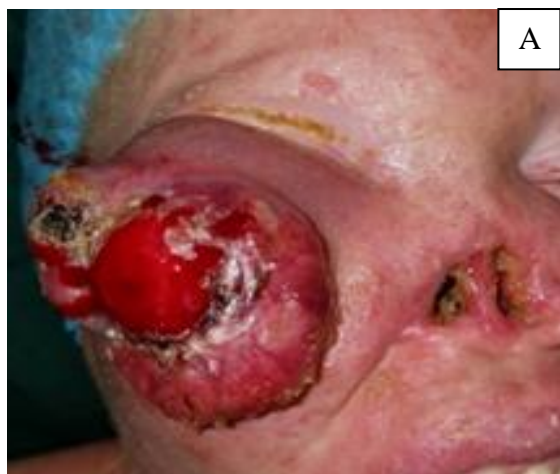## Exemples de reconstruction de lésions en Zone 1

*Cas 1* : Excision complète de la paupière inférieure pour un carcinome basocellulaire et utilisation d'un lambeau cervico-facial pour reconstruire la partie cutanée de la paupière inférieure (*Figure 6*)



*Figure 6* : (A) Excision complète de la paupière inférieure chez un patient atteint de CBC ; (B) Prélèvement de la muqueuse labiale pour créer une néo-conjonctive ; (C) Cartilage du septum nasal utilisé pour recréer le tarse palpébral ; (D) Lambeau cervico-facial pour reconstruire la partie cutanée de la paupière inférieure ; (E) Tar-sorrhaphie pour diminuer le risque d'ectropion

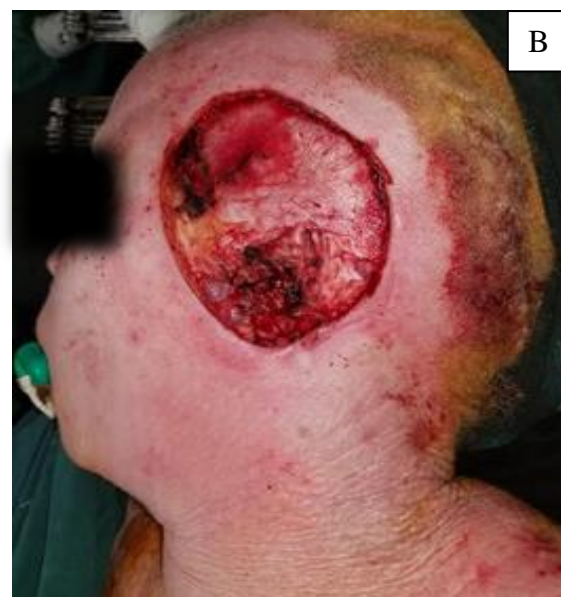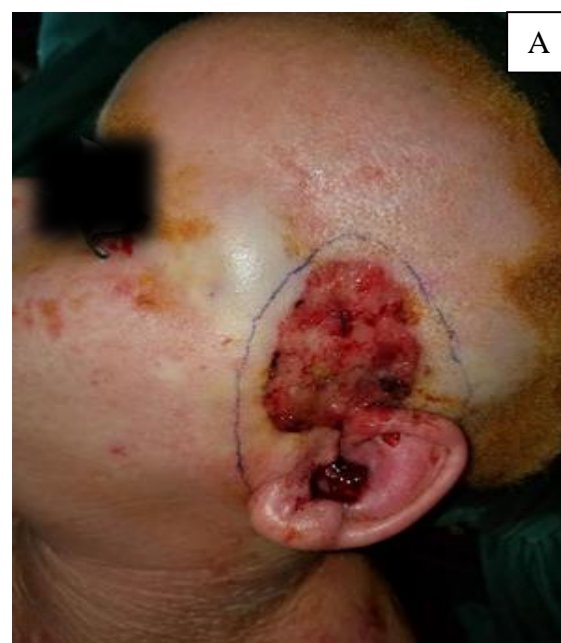**Cas 2 :** Excision d'un carcinome épidermoïde de la paupière inférieure et de la région infra orbitaire avec reconstruction par lambeau cervico-facial (*Figure 7*)



*Figure 7 : Excision d'un CE de la paupière inférieure et de la région infra orbitaire*

*avec reconstruction par lambeau cervico-facial*

**Exemple de reconstruction de lésions en zone 2 :** excision de 10cm dans la zone 2 reconstruite avec un lambeau cervico-facial. La couche en profondeur du fascia temporal a été préservée. Ceci démontre comment le lambeau peut être utilisé pour la fermeture temporaire d'excisions, notamment lorsque l'oreille a été sacrifiée (*Figure 8*).



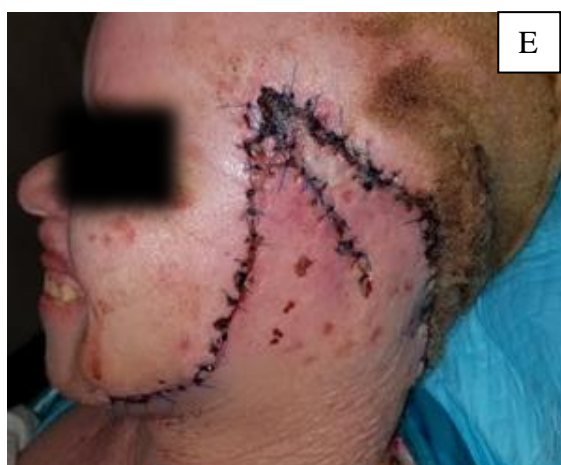
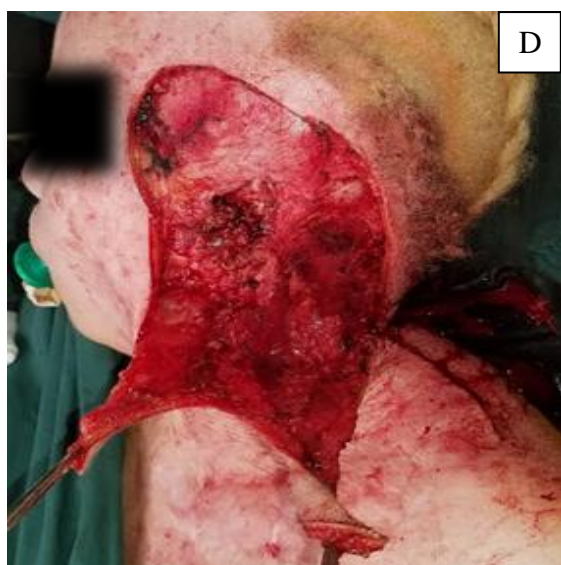
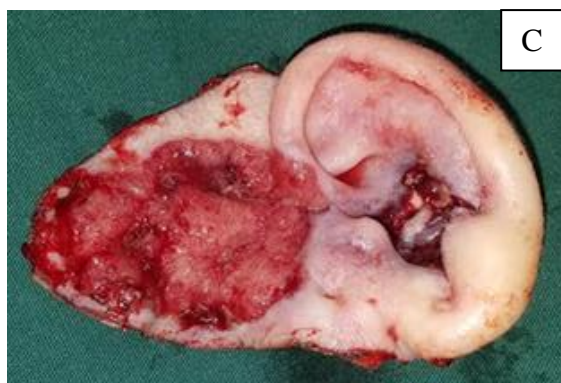Figure 8 : Excision de 10cm dans la Zone 2 reconstruite avec un lambeau cervico-facial

### Variantes des lambeaux cervico-faciaux

**Lambeau cervico-thoracique : Prolongement inférieur jusqu'à la paroi thoracique supérieure**

Le lambeau cervico-facial actuel comporte des portions faciales et cervicales ; cependant, lorsqu'un **angle de rotation plus grand est nécessaire, une extension pectorale peut être utilisée.**

Le lambeau cervico-thoracique a été décrit en premier par Conley<sup>9</sup> en 1960, puis par Garrett<sup>10</sup> en 1966 (Figure 9).

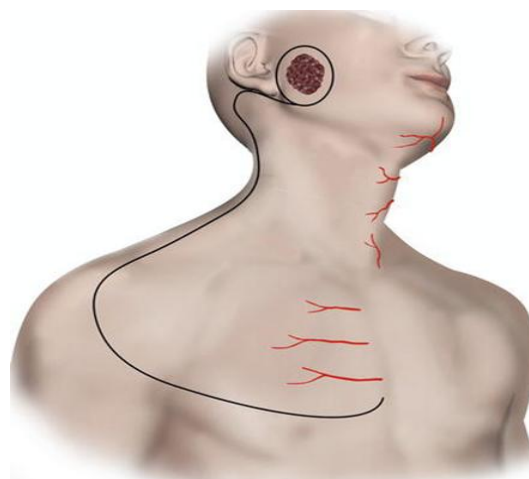


Figure 9 : Dessin du lambeau cervico-thoracique, une variante du lambeau cervico-facial qui inclut le lambeau deltopectoral<sup>10</sup>

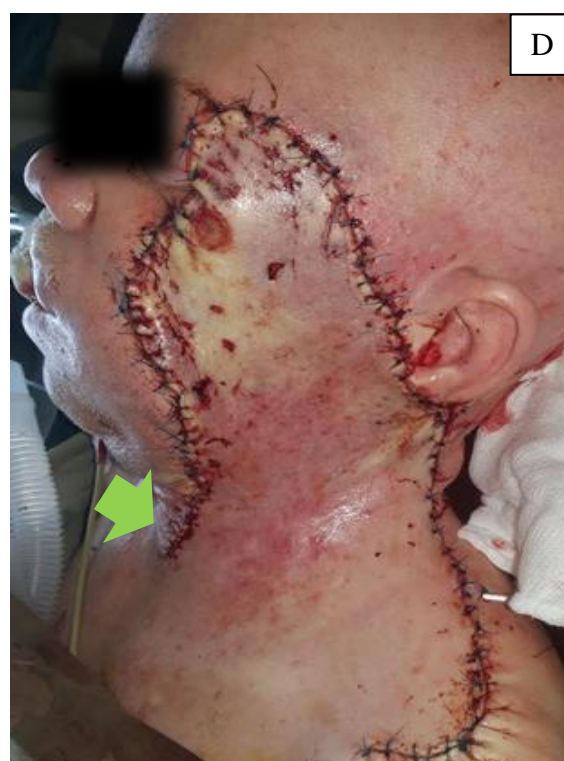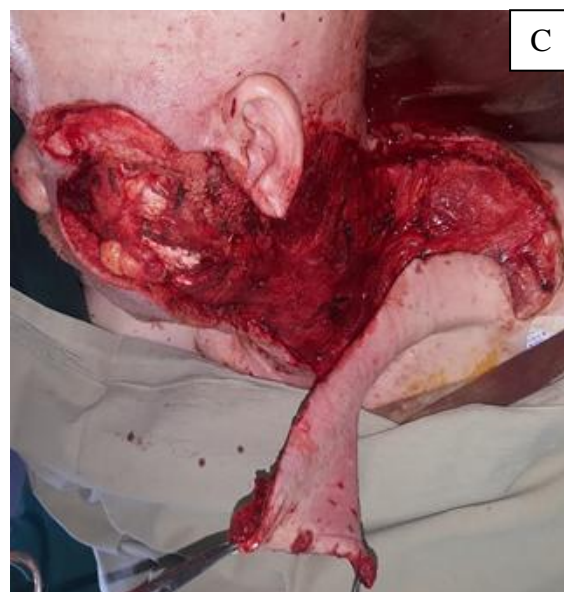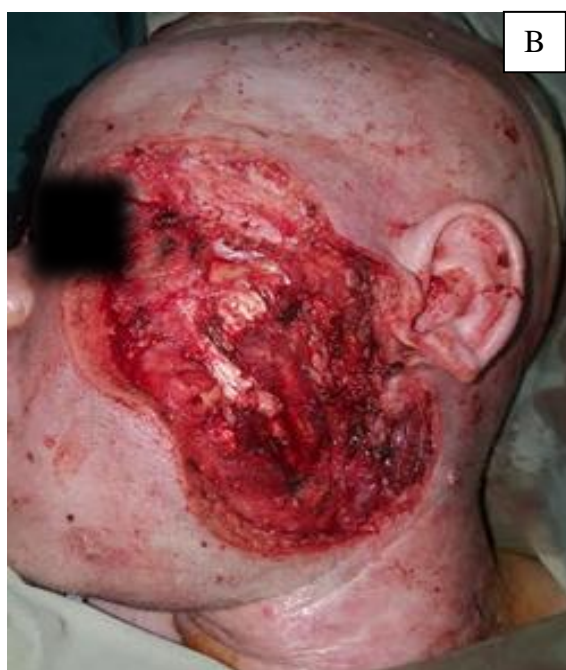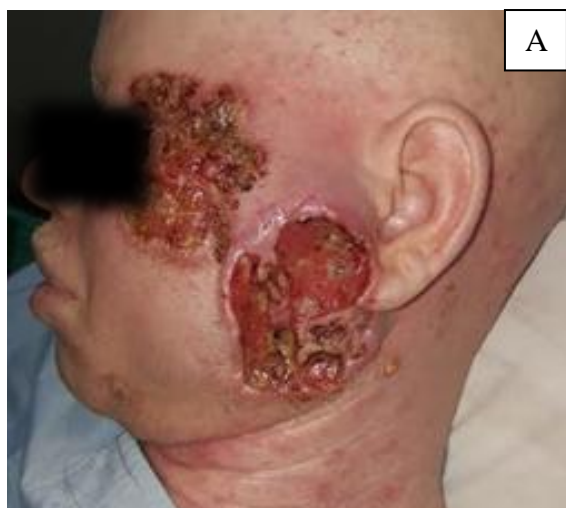En plus de la vascularisation du lambeau cervico-facial, le lambeau cervico-thoracique reçoit également une vascularisation via les perforantes issues de l'artère mammaire interne. Afin de préserver les artères perforantes de l'artère mammaire interne, l'extension médiane du lambeau doit rester au-delà de 2cm du bord latéral du sternum lors du prélèvement. Les portions faciales et cervicales du lambeau sont prélevées de la même manière qu'un lambeau cervico-facial classique, avec une élévation de la partie pectorale dans un plan sous-cutané. Le lambeau cervico-thoracique peut être



étendu inférieurement jusqu'au bord costal, mais il est généralement recommandé de ne pas étendre le lambeau au-delà du mamelon.

En comparant les résultats du lambeau cervico-thoracique et du lambeau cervico-facial conventionnel, *Moore*<sup>11</sup> et *Liu*<sup>12</sup> ont remarqué des taux de complications similaires pour les deux lambeaux.

**Exemple de reconstruction de lésions en Zones 2 et 3 : Lambeau cervico-thoracique utilisé pour une résection de 16 x 10 cm dans la Zone 2/3 (Figure 10)**



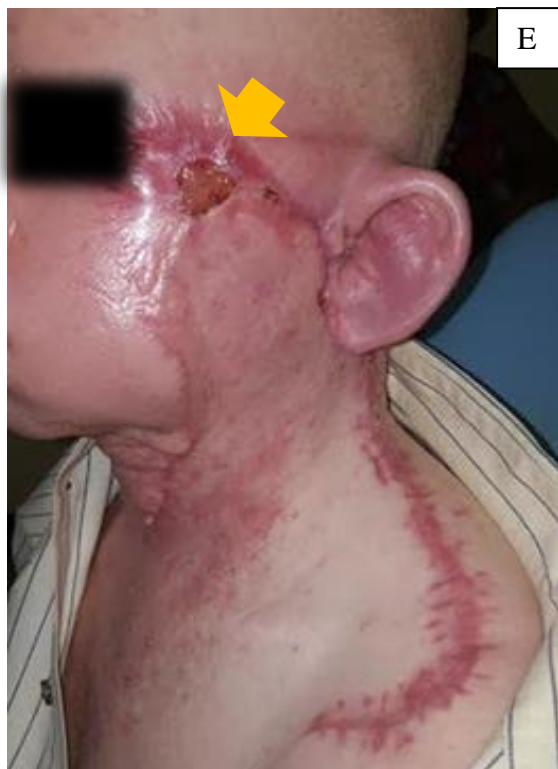

Figure 10 : Résection de 16 x 10cm de la zone 2/3 fermée par lambeau cervico-thoracique. L'incision antérieure de décharge (flèche verte) augmente considérablement le recouvrement du lambeau en combinant des mouvements d'avancement et de rotation. La flèche orange montre la nécrose de l'extrémité distale traitée par cicatrisation dirigée

#### **Dissection sous-cutanée versus en-dessous du SMAS dans la portion faciale du lambeau**

Le plan de dissection de la partie faciale du lambeau peut se faire à deux niveaux soit en sous-cutané, soit en-dessous du SMAS. L'incorporation du SMAS change théoriquement la vascularisation du lambeau d'un modèle aléatoire à un modèle axial, via des perforantes issues de l'artère faciale transverse. Cet avantage a d'abord été préconisé par *Barton et Zilmer* à la conférence de l'*American Society of Plastic and Reconstructive Surgery* en 1982 et plus tard publié par *Kroll*<sup>4</sup> en 1994. Toutefois, cet avantage théorique a été contesté dans l'étude sur

cadavres de *Whetzel et Stevenson*, dans laquelle ils n'ont trouvé aucune différence de vascularisation entre les deux lambeaux après injection d'encre. *Jacono*<sup>14</sup> a mené une étude clinique rétrospective pour comparer ces deux techniques de dissection et n'a rapporté aucune différence dans la survenue de nécrose cutanée, sauf chez les patients ayant des antécédents de tabagisme. De plus, la dissection sous le plan du SMAS augmente probablement le risque de lésion du nerf facial. La promiscuité du nerf avec le SMAS et le taux de réussite relativement élevé de la technique de dissection sous-cutanée, amènent de nombreux chirurgiens à s'interroger sur l'intérêt de l'incorporation du SMAS.

#### **Incision de décharge antérieure et lambeau cervico-facial postérieur**

La base du lambeau peut être postérieure. *Boyette et Vural*<sup>15</sup> préconisent l'utilisation du lambeau inversé (à base postérieure) pour les résections supéro-médiales de la joue, pour lequel l'axe horizontal est plus grand que l'axe vertical (Figure 11). Ils ont décrit son utilisation dans 6 cas avec une taille moyenne de lambeau de 6 x 4,9 cm et n'ont rapporté aucun échec de lambeau ; 3 patients ont eu un ectropion n'ayant pas nécessité d'intervention secondaire. Les chercheurs pensent qu'un lambeau cervico-facial inversé pour les lésions horizontales aide à diminuer la tension du lambeau, et minimise l'excision excessive de peau pour les bourrelets cutanés secondaires.

C'est l'expérience du 1er auteur (W.M.) qui en combinant le lambeau cervico-facial antérieur avec une incision de décharge antérieure a considérablement augmenté l'angle de rotation et a permis la fermeture de résections plus larges, jusqu'à 16 x 10 cm. Ceci est cependant associé à une incidence plus élevée de nécrose distale du lambeau, car l'artère sous-mentale est habituellement sacrifiée par cette technique. La nécrose

distale du lambeau ne semble toutefois pas être un souci, car les plaies se ferment toujours par cicatrisation dirigée (Figures 10, 11, 12).

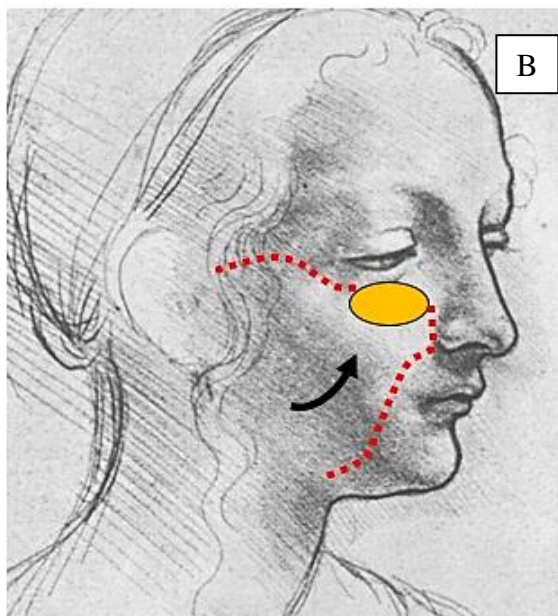
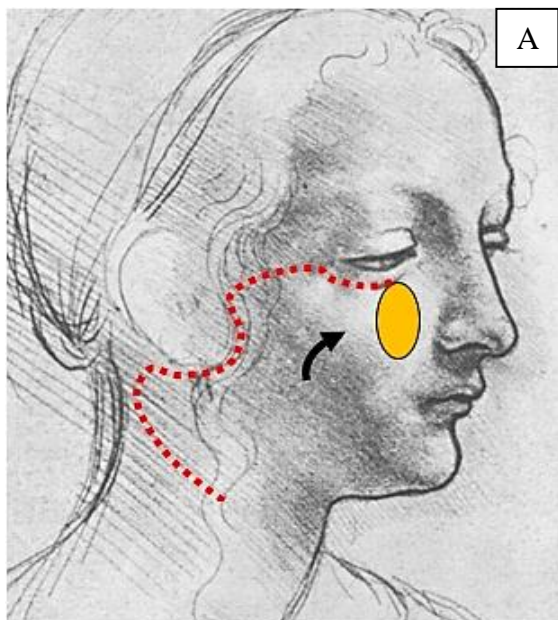
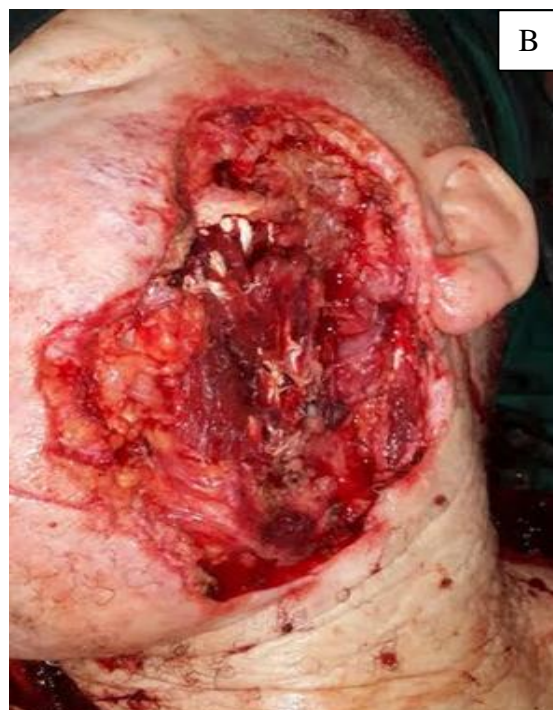
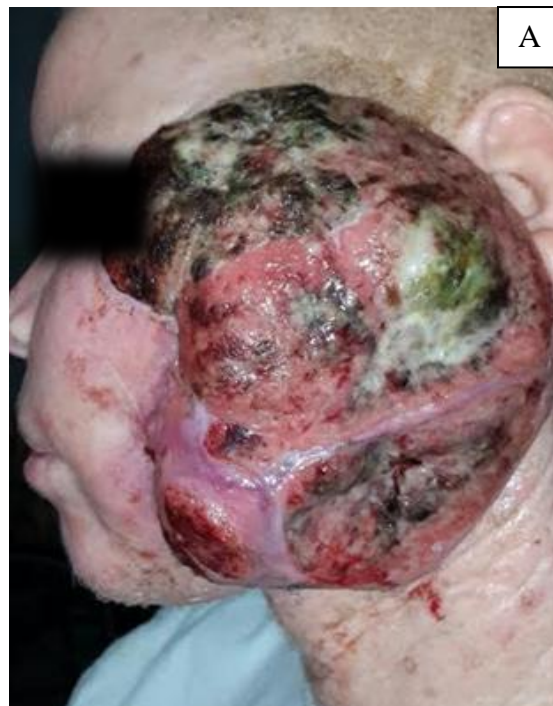
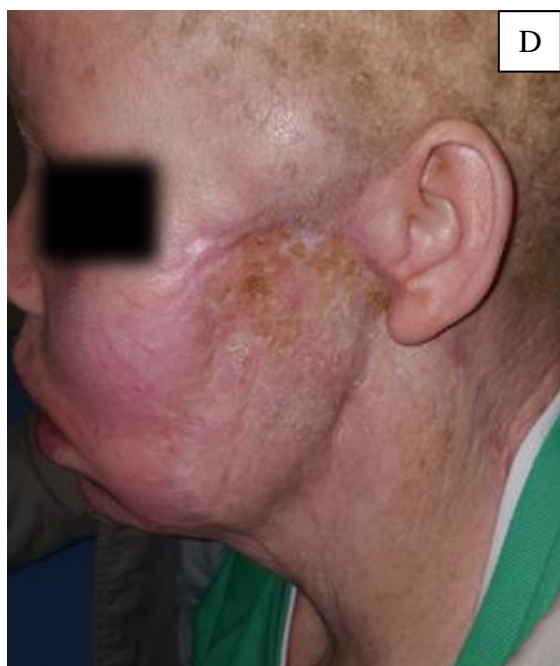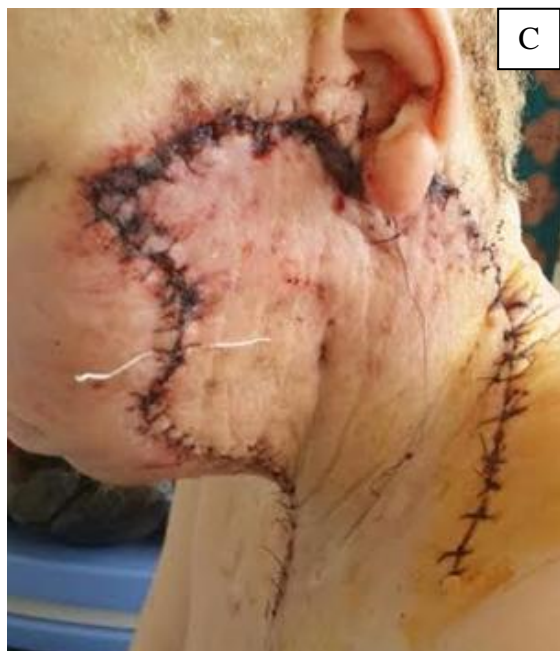Figure 11 : (A) illustre le lambeau cervico-facial typique avec une base en antérieur ; à noter l'orientation verticale de la lésion infra orbitaire. (B) présente un lambeau cervico-facial inversé/avec une base en postérieur ; à noter l'orientation horizontale de la lésion infra orbitaire. L'incision du lambeau cervico-facial inversé suit le sillon nasogénien

**Exemple de reconstruction de lésions en zone 2/3 par combinaison d'un lambeau cervico-facial conventionnel avec une incision de décharge antérieure (Figure 12)**





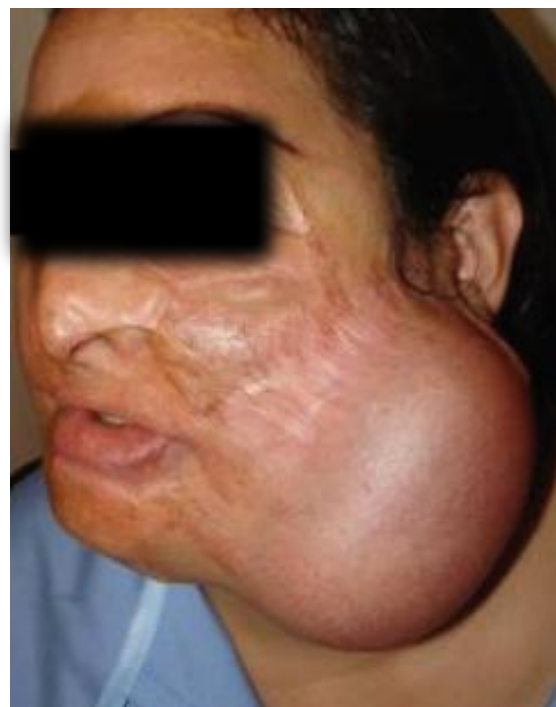*Figure 12 : Carcinome épidermoïde de grande taille fermé par un lambeau cervico-facial modifié, combinant un lambeau cervico-facial conventionnel avec une incision de décharge antérieure*

### ***Combinaison du lambeau cervico-facial avec d'autres lambeaux pour des lésions complexes***

Les lambeaux cervico-faciaux ne fournissent généralement pas beaucoup de volume. Il est donc possible d'obtenir plus de volume, pour les excisions plus profondes, en plaçant en dessous du lambeau, une greffe de tissu graisseux ou un lambeau musculaire, par exemple un [lambeau du muscle temporal](#) ou du [grand pectoral](#). Pour les reconstructions complexes, un lambeau cervico-facial peut également être utilisé en combinaison avec des lambeaux libres, par exemple un [lambeau libre de péroné, antérolatéral de cuisse](#) ou [ante brachial radial/chinois](#).

### ***Expansion tissulaire***

L'expansion tissulaire préalable peut être utilisée pour augmenter la taille d'un lambeau cervico-facial en cas d'excisions plus larges (*Figure 13*).



*Figure 13 : Expandeur tissulaire a été utilisé pour augmenter la taille du lambeau cervico-facial <sup>16</sup>*

## Soins postopératoires

- Gardez la tête surélevée pour réduire l'œdème du lambeau
- Enlever les drains lorsque le débit est <50ml/24h
- Enlever le pansement 2 jours après l'opération pour vérifier la plaie
- En cas de nécrose de l'extrémité distale, envisager un débridement local suivi de soins locaux et pansement quotidien, jusqu'à cicatrisation complète

## Complications

Les patients présentant une diminution de la laxité cutanée, une peau grasse, un haut grade dans le [classement Fitzpatrick](#) ou des antécédents de chéloïdes peuvent représenter un défi chirurgical. Une bonne sélection du patient, une manipulation en douceur des tissus et une bonne hémostase minimisent les complications. Les hématomes nécessitent une évacuation immédiate car ils peuvent compromettre la vascularisation du lambeau, augmentant ainsi le risque de nécrose. Les infections sont traitées par drainage et antibiotiques.

Les complications spécifiquement liées aux lambeaux cervico-faciaux sont généralement l'excès de peau, l'ectropion à long terme, la nécrose distale et les lésions nerveuses

**Excès de peau ou bourrelet cutané :** Il est préférable d'y songer en peropératoire et de suturer en fonction.

**Ectropion postopératoire :** Cela se produit lorsqu'un lambeau est étendu jusqu'à la région infra orbitaire. L'œdème postopératoire provoque une éversion de la paupière inférieure et, à mesure que la cicatrisation progresse, la fibrose et les tissus cicatriciels peuvent apparaître et maintenir la paupière dans la position éversée. Le risque de persistance de l'ectropion est réduit en étendant

supérieurement le lambeau jusqu'au canthus latéral et en le suturant au périoste.

Une autre façon de prévenir cette complication est l'utilisation d'une suture temporaire de suspension ([suture de Frost](#)). Une suture de nylon 4-0 est passée à travers la plaque tarsienne inférieure, puis fixée à la région supra orbitaire. Les extrémités libres sont ensuite jointes et forment un soutien qui compense la tension postérieure.

Une autre façon de prévenir l'ectropion est d'utiliser la *rotation du Yin-Yang*, telle que décrite par *Belmahi*<sup>17</sup>, dans les cas où une laxité cutanée minimale est observée (*Figure 14*). Un lambeau du cuir chevelu temporopariétal est prélevé et tourné dans la direction opposée à celle du lambeau cervico-facial pour fermer une excision cutanée pré auriculaire. Le prélèvement d'un lambeau temporo-pariétal en supplément aide à minimiser la tension de la plaie et fournit un ancrage céphalique au lambeau facial, ce qui réduit l'incidence de l'ectropion.

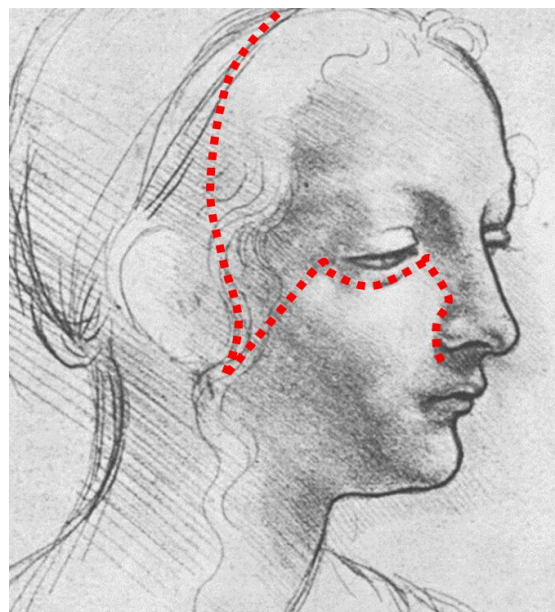


Figure 14 : Rotation de Yin-Yang

**La nécrose de l'extrémité distale (Figure 11) :** Cela peut se produire en raison d'une vascularisation aléatoire peu fiable du lam-

beau. L'incidence rapportée est d'environ 15%. Les facteurs de risque comprennent des antécédents de tabagisme, de radiothérapie, de diabète et de peau fine chez les patients âgés. Bien que le prélèvement du lambeau avec le SMAS puisse théoriquement augmenter l'apport vasculaire, cela n'a pas été confirmé par les études cliniques. L'incorporation du SMAS pour les patients sans facteurs de risque n'est pas forcément bénéfique. Cependant, une étude de *Jacono*<sup>14</sup> montre que chez les personnes présentant des facteurs de risque, l'apport du SMAS a des avantages significatifs. Une autre mesure pour réduire la nécrose distale est d'inclure la veine jugulaire externe avec le lambeau pour améliorer le drainage veineux. Lorsque la tension du lambeau est inévitable en raison de la taille de l'excision, il faut utiliser des greffons ou des lambeaux supplémentaires pour éviter une tension excessive.

**Lésion du nerf facial** : C'est une complication redoutable qui a des conséquences fonctionnelles et esthétiques majeures. Les règles à respecter pour éviter toute lésion sont une connaissance précise de l'anatomie du visage et du nerf facial, une dissection avec un instrument aux extrémités émoussées et une cautérisation à la bipolaire. L'incidence des lésions du nerf facial est faible et, lorsqu'elles surviennent, elles sont généralement transitoires. La lésion du nerf facial doit donc être prise en charge de façon conservatrice dans un premier temps. La paralysie faciale persistante sans récupération peut justifier une [réhabilitation](#) chirurgicale secondaire.

## Références

1. Juri J, Juri C. Advancement and rotation of a large cervicofacial flap for cheek repairs. *Plast Reconstr Surg* 1979; 5:692-6
2. Mitz V, Peyronie M. *Plastic & Reconstructive Surgery* 1976. 58(1):80-8
3. Schaverien MV, Pessa JF, Saint-Cyr M, *et al.* The arterial and venous anatomies of the lateral face lift flap and the SMAS *Plast Reconstr Surg.* 2009; 123(5): 1581-7
4. Close SS, Kroll GP, Reece G. *et al.* Deep-plane cervicofacial rotation-advancement flap for reconstruction of large cheek defects *Plast Reconstr Surg.* 1994;94(1):88-93
5. Close DJ, Hurwitz JA, Rabson JW, Futrell JW. The anatomic basis for the platysma skin flap. *Plast Reconstr Surg.* 1983;72(3): 302-12
6. Hakim SG, Jacobsen HC, Aschoff HH. *et al.* Including the platysma muscle in a cervicofacial skin rotation flap to enhance blood supply for reconstruction of vast orbital and cheek defects: anatomical considerations and surgical technique *Int J Oral Maxillofac Surg.* 2009;38(12):1316-9
7. Roth DA, Longaker MT, Zide BM. Cheek surface reconstruction: best choices according to zones *Operat Tech Plast Reconstr Surg.* 1998;5(1):26-36
8. Cabrera R, Zide BM, Cheek Reconstruction: In: Aston SJ, Beasley RW, Thorne CHM, Eds. *Grabb and Smith's Plastic Surgery*, 5<sup>th</sup> ed. Philadelphia: Lippincott 1999: pp. 501-512
9. Conley JJ. The use of regional flaps in head and neck surgery. *Ann Otol Rhinol Laryngol.* 1960; 69:1223-34
10. Garrett WS, Giblin TR, Hoffman GW. Closure of skin defects of the face and neck by rotation and advancement of cervicopectoral flaps. *Plast Reconstr Surg.* 1966; 38:342-6
11. Moore BA, Wine T, Netterville JL. Cervicofacial and cervicothoracic rotation flaps in head and neck reconstruction. *Head Neck.* 2005; 12:1092-101

12. Liu FY, Xu ZF. The versatile applications of cervicofacial and cervicothoracic rotation flaps in head and Neck surgery. *World J Surg Oncol*. 2011;9: 135
13. Whetzel TP, Stevenson TR. The contribution of the SMAS to the blood supply in the lateral face lift flap. *Plast Reconstr Surg*. 1997; 100:1011-8
14. Jacono AA, Rousso JJ, Lavin TJ. Comparing rates of distal edge necrosis in deep-plane vs subcutaneous cervicofacial rotation-advancement flaps for facial cutaneous Mohs defects. *JAMA Facial Plast Surg*. 2014;16(1):31
15. Boyette JR, Vural E. Cervicofacial advancement-rotation flap in midface reconstruction: Forward or reverse? *Otorhinolaryngol Head Neck Surg*. 2011. 144(2):196-200
16. Ashab Yamin MR, Mozafari N, Mozafari M, Razi Z. Reconstructive surgery of extensive face and neck burn scars using tissue expanders. *World J Plast Surg* 2015;4(1):40-9
17. Belmahi A, Oufkir A, Bron T, Ouezani S. Reconstruction of cheek skin defects by the ‘Yin-Yang’ rotation of the Mustardé flap and the temporo-parietal scalp. *J Plast Reconstr Aesthet Surg*. 2009 Apr;62(4):506-9

### Comment citer ce chapitre

Manana W, Fagan JJ. (2019). Cervicofacial flaps for head and neck reconstruction. In *The Open Access Atlas of Otolaryngology, Head & Neck Operative Surgery*. Retrieved from <https://vula.uct.ac.za/access/content/group/ba5fb1bd-be95-48e5-81be-586fbaeba29d/Cervicofacial%20flaps%20for%20head%20and%20neck%20reconstruction.pdf>

### Autres lambeaux décrits dans *The Open Access Atlas of Otolaryngology Head & Neck Operative Surgery*

- [Le lambeau de muscle grand pectoral](#)
- [Lambeaux de reconstruction cervicofaciale](#)
- [Lambeau fasciocutanéous deltopectoral et cervico-adeltopectoral](#)
- [Le lambeau de la boule graisseuse de bicha](#)
- [Le lambeau myo-muqueux du buccinateur](#)
- [Lambeau naso-genien pour la reconstruction bucco-pharyngée](#)
- [Lambeau de muscle temporal](#)
- [Reconstruction cervicofaciale par le lambeau sous-mental en îlot](#)
- [Le lambeau supraclaviculaire en reconstruction cervicofaciale](#)
- [Lambeaux de trapèze supérieur et inférieur](#)
- [Le lambeau de grand dorsal pour la reconstruction cervicofaciale](#)
- [Technique chirurgicale du lambeau frontal paramédian pour la reconstruction nasale](#)
- [Lambeaux locaux pour la reconstruction faciale](#)
- [Lambeau libre antébrachial: Technique chirurgicale](#)
- [Le lambeau antérolatéral de cuisse](#)
- [Le lambeau de grand droit de l'abdomen](#)
- [Le lambeau libre de fibula](#)
- [Le lambeau de pointe scapulaire vascularisé par l'artère thoraco-dorsale](#)
- [Gracilis microvasculaire flap](#)
- [Medial sural artery perforator flap](#)
- [Lambeaux libres dans la chirurgie réparatrice de la tête et du cou – technique d'anastomose micro-vasculaire](#)

## Traducteur

Fiche traduite sous la direction et la validation du Collège Français d'ORL et chirurgie de la face et du cou et de la Société Française d'ORL

Diane PETIT

Interne des hôpitaux de Paris  
DES de chirurgie maxillofaciale et ORL à Paris  
[petitdiane@hotmail.fr](mailto:petitdiane@hotmail.fr)

## Auteur

Wayne Manana BA (Zim), BDS (UZ),  
MDS OMFS (UoN)  
Specialist Oral & Maxillofacial Surgeon,  
Department of Maxillofacial Surgery  
University of Zimbabwe College of Health  
Sciences  
Harare, Zimbabwe  
[docmanana@gmail.com](mailto:docmanana@gmail.com)

## Editeur et Auteur

Johan Fagan MBChB, FCS (ORL), MMed  
Emeritus Professor and Past Chair  
Division of Otolaryngology  
University of Cape Town  
Cape Town, South Africa  
[johannes.fagan@uct.ac.za](mailto:johannes.fagan@uct.ac.za)

**THE OPEN ACCESS ATLAS OF  
OTOLARYNGOLOGY, HEAD &  
NECK OPERATIVE SURGERY**  
[www.entdev.uct.ac.za](http://www.entdev.uct.ac.za)



The Open Access Atlas of Otolaryngology, Head & Neck Operative Surgery by [Johan Fagan \(Editor\) johannes.fagan@uct.ac.za](mailto:johannes.fagan@uct.ac.za) is licensed under a [Creative Commons Attribution - Non-Commercial 3.0 Unported License](https://creativecommons.org/licenses/by-nc/3.0/)

