CC BY NC

LE LAMBEAU DE MUSCLE TEMPORAL

Johan Fagan

Le lambeau de muscle temporal comprend le muscle temporal, avec ou sans l'aponévrose temporale sus-jacente. C'est un lambeau pédiculé qui est vascularisé par les artères temporales profondes antérieure et postérieure.

Le lambeau de fascia temporo-pariétal est par contre un lambeau pédiculisé sur les artères temporalis superficielles (Moore EJ. Temporoparietal Fascia Flap. *Emedicine*)

Anatomie

Fascia Temporal Superficiel

Située sous la peau et les tissus sous-cutanés, le fascia temporal superficiel est aussi appelé fascia temporo-pariétal. Au-dessus de la ligne temporale supérieure, ce fascia est en continuité avec le fascia épicrânien ou galea aponévrotique. En bas il est en continuité avec le SMAS ou système musculo-aponévrotique superficiel.

Fascia Temporal Profond

Cette couche de fascia est une extension vers le bas du péricrâne. A partir de la ligne temporale supérieure, il recouvre le muscle temporal. Sous le niveau du rebord orbitaire supérieur, il se sépare en deux feuillets superficiel et profond qui s'insèrent respectivement sur les berges latérale et médiale de l'arcade zygomatique, séparées par la graisse temporale superficielle.

Muscle Temporal

Ce muscle a une forme d'éventail et nait de la face latérale du crane. Il comble la fosse temporale et il est recouvert latéralement par le fascia temporal profond. Il chemine en dedans de l'arcade zygomatique et s'insère sur l'apophyse coronoïde et le bord antérieur de la branche montante de la mandibule. *(Figure 1).*

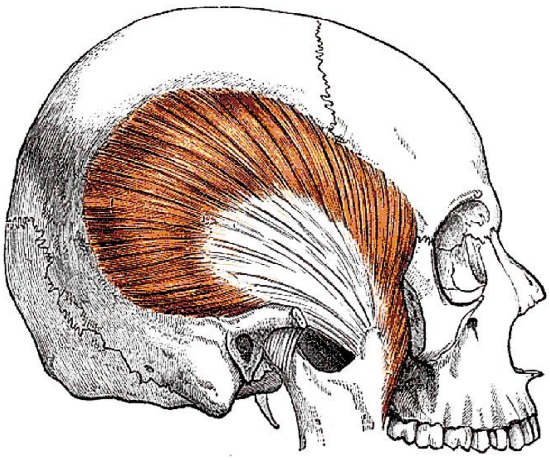

Figure 1 : Muscle temporal

Innervation

Le muscle temporal est innervé par les nerfs temporaux profonds qui proviennent du nerf mandibulaire, 3e branche de division du trijumeau.

Vascularisation (Figure 2)

Le muscle est vascularisé par les artères temporales profondes antérieure et postérieure, branches de l'artère maxillaire interne. Ces artères cheminent à la face médiale (profonde) du muscle et en dedans de l'apophyse coronoïde. Une attention particulière doit donc été accordée à ces vaisseaux afin de ne pas les léser lors de maxillectomie ou de résections oropharyngées. Ces vaisseaux s'anastomosent à travers le muscle avec l'artère temporale moyenne, branche de l'artère temporale superficielle.

Nerf Facial (Figure 3)

Les branches frontale et temporale du nerf facial croisent l'arcade zygomatique et

croisent graisse temporale superficielle, en profondeur du muscle orbiculaire et latéralement par rapport au rebord orbitaire.

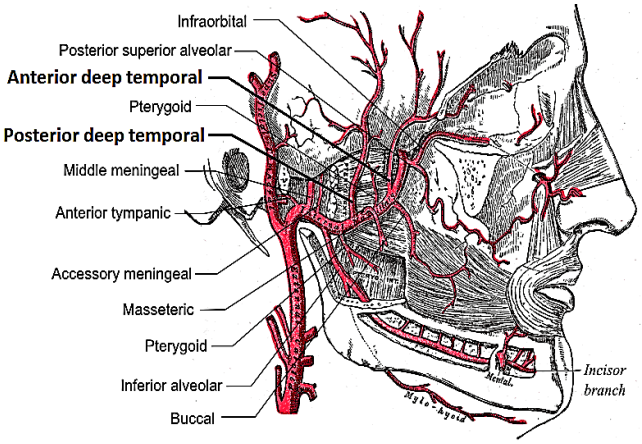

Figure 2 : Vascularisation

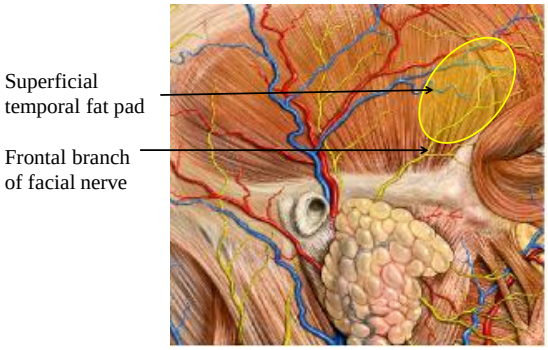

Figure 3 : Nerf facial croisant le tissu graisseux du fascia temporal

Dissection du lambeau

La voie d'abord est hémicoronale et débute en pré-auriculaire juste en dessous de l'arcade zygomatique juste en arrière de la ligne d'implantation du cuir chevelu pour des raisons esthétiques *(Figure 4)*. L'incision s'étend jusqu'au plan du fascia temporal. La peau et les tissus sous-cutanés sont levés sur le plan du fascia temporal *(Figure 4)*. En avant la dissection s'arrête au niveau du tissu graisseux du fascia (fat pad) là où le nerf facial croisent l'arcade A ce niveau le fascia temporal profond est incisé verticalement et le muscle temporal sous-jacent est exposé *(Figure 4)*. En avant la dissection se poursuit sous le plan du fascia profond en dedans du tissu graisseux jusqu'au bord latéral de l'orbite (berge antérieure de la fosse temporale).

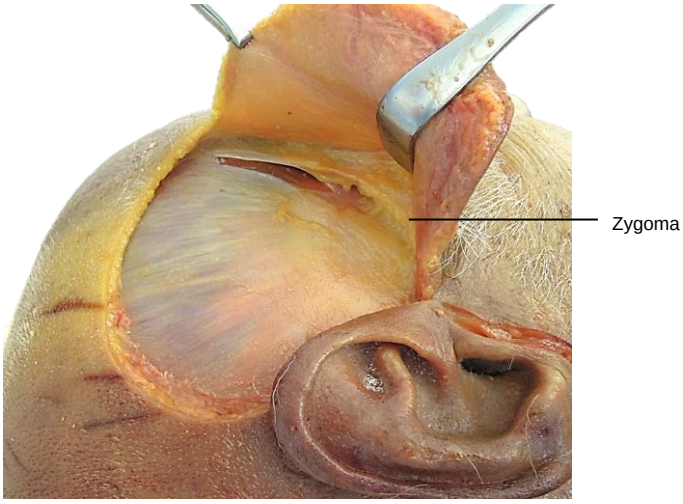

Figure 4 : Incision hémicoronale, exposition du fascia temporal superficiel et du tissu graisseux

Le fascia temporal est ensuite incisé le long de la ligne temporale et de l'insertion du muscle temporal le long de la surface osseuse *(Figure 5)*.

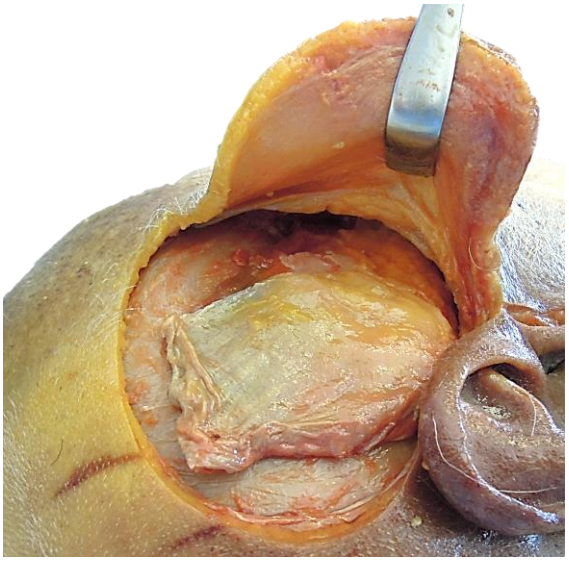

Figure 5 : Mobilisation du muscle temporal et exposition de l'arcade zygomatique

Si un lambeau de grande taille est nécessaire, alors les vaisseaux temporaux superficiels sont isolés et préservés en pré-auriculaire.

Le bord supérieur de l'arcade zygomatique est identifié sur toute sa longueur. Ce temps nécessite une une traction importante sur les tissus mous à l'aide d'un écarteur de type Langenbeck. Les deux feuillets d'insertion du fascia temporal profond sont incisé sur le rebord de l'arcade.

Le muscle temporal est décollé du plan osseux par électrocoagulation ou rugination sous périostée. La dissection est difficile sur l'os et descend jusqu'en dedans du processus coronoïde de la mandibule qui est alors palpable en dedans de l'arcade zygomatique en particulier en fermeture buccale *(Figure 6)*.

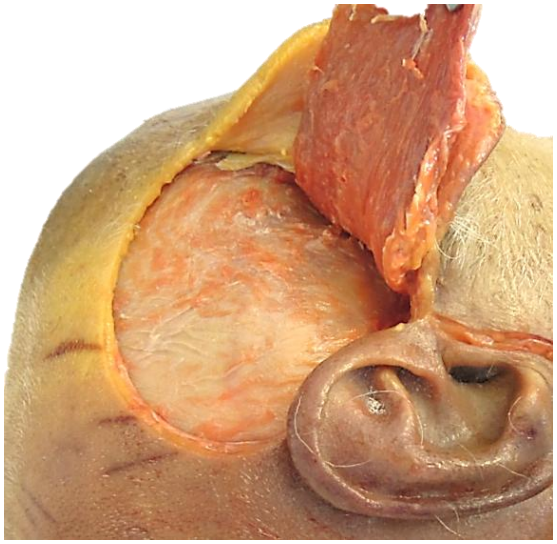

Figure 6 : Lambeau totalement levé de la fosse temporale

Si le lambeau doit être passé dans la cavité orale un doigt peut tunelliser un passage en dedans du muscle et de son insertion sur le processus coronoïde. Dans le cas d'un muscle peu épais, le lambeau peut être passé dans la cavité orale en faisant attention à ne pas créer une rotation du lambeau qui serait nuisible à sa vascularisation. Dans le cas d'un muscle volumineux, une ostéotomie de l'arcade zygomatique et/ou du processus coronoïde peuvent aider au passage du lambeau. L'arade sectionnée peut être préservée et synthésée en fin d'intervention. L'ostéotomie du coroné est pratiquée soit par en haut par la fosse temporale soit par la bouche. Une grande attention doit être apportée pour ne pas léser les vaisseaux temporaux profonds en restant au plus proche des surfaces osseuses du coroné.

Un allongement du lambeau peut être obtenue en sectionant ou réséquant le coroné, en désinsérant le muscle, ou en levant un lambeau myofascial emportant le fascia temporal profond.

Indications cliniques

Le lambeau de fascia temporal peut etre utilisé pour la reconstruction de la cavité orale (plancher, langue, commissure intermaxillaire, palais), oropharynx, nasopharynx, orbite, maxillectomie et défauts de tissus mous.

Résections palatines et maxillaires

Le lambeau es idéalement indiqué pour les reconstruction après maxillectomie de Lefort I *(Figure 7)*, mais aussi après maxillectomie totale. Le processus coronoïde sur lequel il est pédiculisé est immédiatement adjacent à la perte de substance. Il peut s'étendre jusqu'à la ligne médiane. Le lambeau est laissé cruenté dans la cavité orale et s'épithélialise en quelques semaines. Les défauts palatins bilatéraux peuvent être reconstruits par double lambeau de fascia temporal droit et gauche suturés sur la ligne médiane.

Noter sur la *Figure 8* comment le lambeau s'est recouvert de muqueuse chez un patient traité par lambeau de fascia temporal bilatéral après maxillectomie bilatérale inférieure.

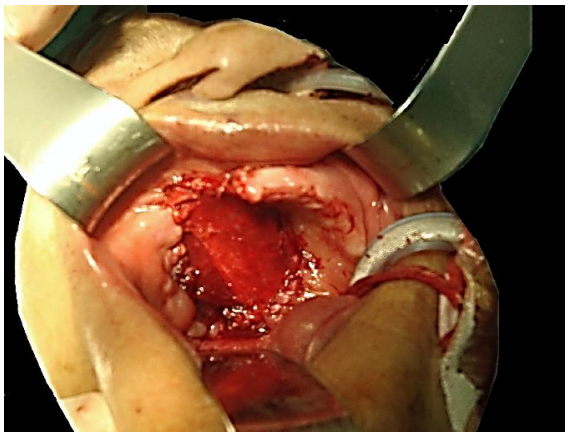

Figure 7 : Reconstruction d'une maxillectomie inférieure

Figure 8 : Epithélialisation muqueuse

Exenteration orbitaire

La paroi latérale de l'orbite est réséque pour permettre le passage du lambeau. L'orbite est comblée avec le muscle temporal *(Figure 9)*, et il est recouvert de peau ou de greffe cutanée ou l'orbite est refermée directement si les paupères ont été preservées. *(Figure 10)*.

Inconvénients du lambeau temporal

Depression cutanée de la fosse temporale *(Figure 11)*

La concavité cutanée qui résulte de l'évidement musculaire de la fosse temporale - peut être très prononcé. Elle peut être comblée par une greffe graisseuse, des granules d'hydroxyapatite ou une prothèse moulée.

Figure 9 : Lambeau temporal comblant l'orbite

Figure 10 : Suite après fermeture directe de l'orbite sur un lambeau de fascia temporal

Figure 11 : Depression cutanée de la fosse temporale

Réhabilitation dentaire

Du fait de l'absence d'os alvéolaire il n'est pas possible de mettre en place des implants dentaires après ce type de reconstruction pour maxillectomie inferieure. Après maxillectomie bilatérale, il n'est alors pas possible de maintenir en place une prothèse dentaire.

Un autre exemple clinique
(Avec l'aimable autorisation du Dr Zenon Yeung, Hong Kong)

Ce patient a subi une lectomie maxillaire inférieure gauche par voie de Weber-Ferguson. Le défaut a été réparé avec un lambeau musculaire temporal.

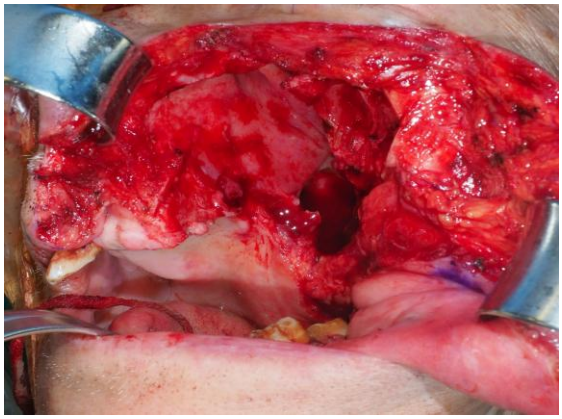

Figure 12 : (L) défaut de maxillectomie inférieur

Figure 13 : Élévation du lambeau musculaire temporal

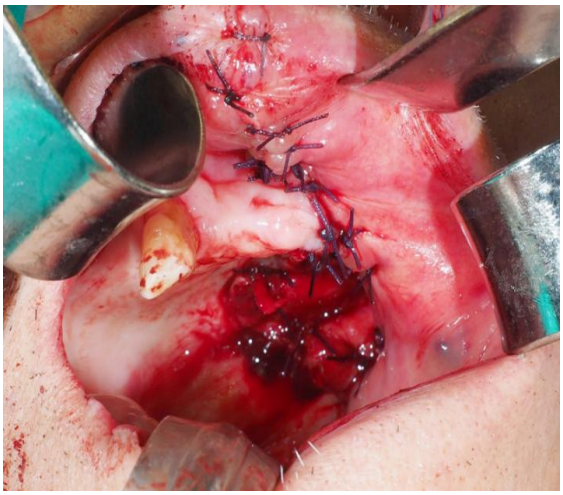

Figure 14 : Volet de muscle temporal inséré dans le défaut de maxillectomie inférieur

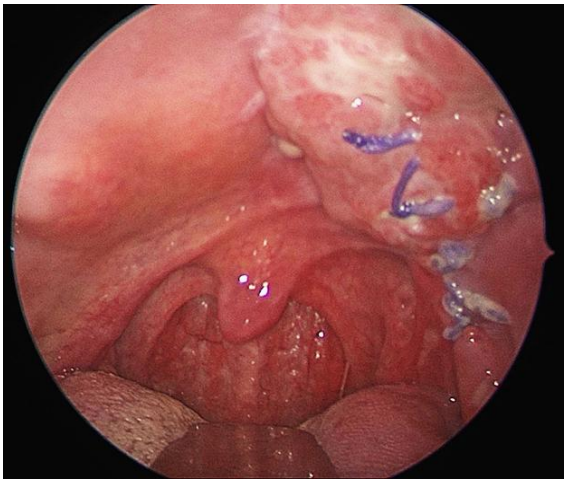

Figure 15 : Vue orale du volet à 17 jours

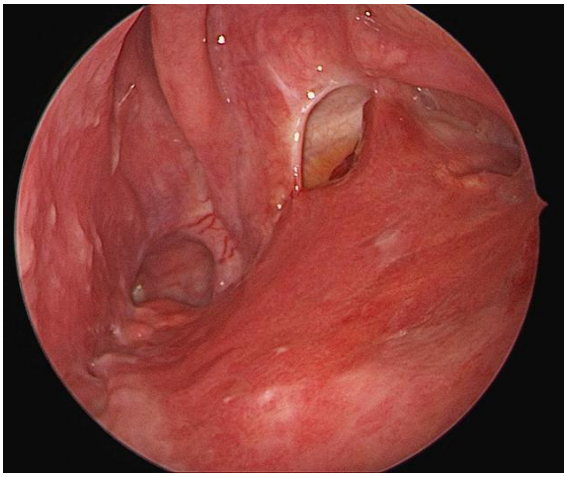

Figure 16 : Vue transnasale du lambeau à 17 jours

Références utiles

1. Moore EJ. Temporoparietal Fascia Flap. emedicine
2. Smith J, Ducic Y, Adelson R. The utility of the temporalis muscle flap for oropharyngeal, base of tongue, and nasopharyngeal reconstruction. *Otolaryngol Head Neck Surg* 2005;132:373-80

Comment citer ce chapitre

Fagan JJ. (2020). Temporalis muscle flap. In *The Open Access Atlas of Otolaryngology, Head & Neck Operative Surgery*. Retrieved from https://vula.uct.ac.za/access/content/group/ba5fb1bd-be95-48e5-81be-586fbaeba29d/TEMPORALIS%20MUSCLE%20FLAP-1.pdf

Autres lambeaux décrits dans *The Open Access Atlas of Otolaryngology Head & Neck Operative Surgery*

- *Le lambeau de muscle grand pectoral*
- *Lambeaux de reconstruction cervico-faciale*
- *Lambeau fasciocutaneous deltopectoral et cervico-adeltopectoral*
- *Le lambeau de la boule graisseuse de bicha*
- *Le lambeau myo-muqueux du buccinateur*
- *Lambeau naso-genien pour la reconstruction bucco-pharyngee*
- *Lambeau de muscle temporal*
- *Reconstruction cervicofaciale par le lambeau sous-mental en ilot*
- *Le lambeau supraclaviculaire en reconstruction cervicofaciale*
- *Lambeaux de trapèze supérieur et inférieur*
- *Le lambeau de grand dorsal pour la reconstruction cervicofaciale*
- *Technique chirurgicale du lambeau frontal paramedian pour la reconstruction nasale*
- *Lambeaux locaux pour la reconstruction faciale*
- *Lambeau libre antébrachial: Technique chirurgicale*
- *Le lambeau antérolatéral de cuisse*
- *Le lambeau de grand droit de l'abdomen*
- *Le lambeau libre de fibula*
- *Le lambeau de pointe scapulaire vascularisé par l'artère thoraco-dorsale*
- *Gracilis microvascular flap*
- *Medial sural artery perforator flap*
- *Lambeaux libres dans la chirurgie reparatrice de la tete et du cou – technique d'anastomose micro-vasculaire*

Traduction

Fiche traduite sous la direction et la validation du Collège Français d'ORL et chirurgie de la face et du cou et de la Société Française d'ORL

Franck JEGOUX
Professor
Service ORL CHU Pontchaillou 2, Rue Henri Le Guilloux 35033 RENNES Cedex 1
franck.jegoux@chu-rennes.fr

Auteur & Editeur

Johan Fagan MBChB, FCS (ORL), MMed
Emeritus Professor and Past Chair
Division of Otolaryngology
University of Cape Town
Cape Town, South Africa
johannes.fagan@uct.ac.za

THE OPEN ACCESS ATLAS OF OTOLARYNGOLOGY, HEAD & NECK OPERATIVE SURGERY

www.entdev.uct.ac.za

The Open Access Atlas of Otolaryngology, Head & Neck Operative Surgery by Johan Fagan (Editor) johannes.fagan@uct.ac.za is licensed under a Creative Commons Attribution - Non-Commercial 3.0 Unported License