

Les cancers de la langue sont généralement traités par une chirurgie première. L'irradiation adjuvante est indiquée pour des cancers localement avancés, lors d'invasion périnerveuse ou de marges chirurgicales insuffisantes.

La résection des cancers de la langue impliquent de considérer les fonctions orales telles que la parole, la mastication, et la déglutition. La résection de l'arc mandibulaire dépassant la ligne médiane sans reconstruction osseuse, avec la perte des insertions antérieures des muscles supra-hyoïdiens (digastrique, géniohyoïdien, mylohyoïdien, génioglosse) entraîne des déformations importantes (déformations « *Andy Gump* ») avec une perte de la compétence orale/labiale entraînant un bavage et des conséquences importantes sur le plan cosmétique (*Figure 1*).

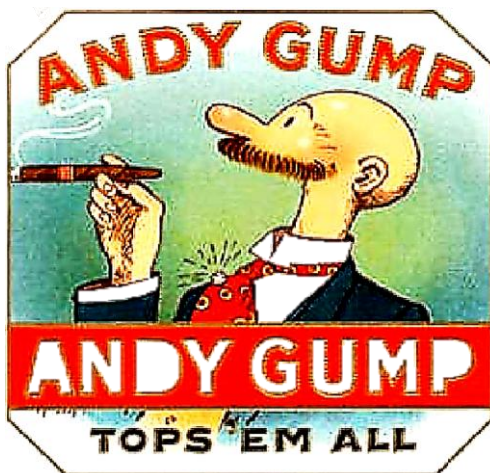


Figure 1 : Déformation "Andy Gump"

Anatomie chirurgicale

La langue mobile est en relation dans sa partie antérieure et latérale avec le plancher buccal. La face ventrale de la langue mobile et le plancher buccal sont recouverts d'une fine muqueuse à travers laquelle sont visibles les veines sublinguales. Le frein est un pli muqueux qui s'étend sur la ligne médiane entre les 2 caroncules jusqu'à la pointe de langue (*Figure 2*).

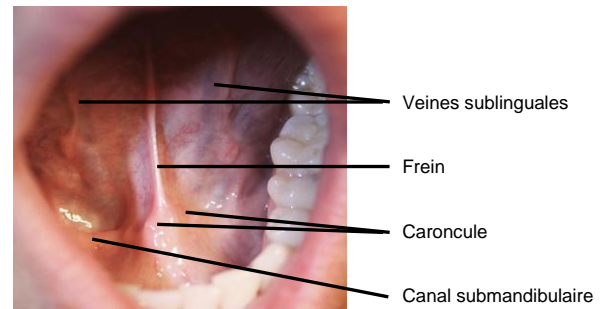


Figure 2 : Face ventrale de la langue mobile et plancher buccal antérieur

En région postérieure, le sillon amygdaloglosse sépare la langue de la fosse amygdalienne. La vallécule sépare la base de langue de la face linguale de l'épiglotte.

La muqueuse qui recouvre la langue et le plancher buccal est variable en termes d'épaisseur et de qualité. C'est un point important dont il faut tenir compte pour les marges chirurgicales et la mobilité linguale.

La muqueuse de la face ventrale de la langue est fine, lisse et souple.

La muqueuse qui recouvre les 2/3 antérieurs de la face dorsale de la langue est mince, assez lisse et adhérente aux muscles de la langue contrairement à la muqueuse de la base de langue (BDL) située derrière le foramen caecum et le V lingual qui est rugueuse, épaisse, fixée aux muscles linguaux sous-jacents et qui contient du tissu lymphoïde (amygdales linguales). La stadification tumorale et l'étude des marges de résection sur pièces congelées est donc plus difficile pour les tumeurs de la base de la langue.

La langue comprend 8 muscles : 4 muscles extrinsèques (genioglosse, hyoglosse, styloglosse, palatoglosse) qui contrôlent la position de la langue et possèdent des insertions osseuses (*Figure 3, 4*); quatre muscles intrinsèques responsables de la forme de la langue et sans attache osseuse. Sous la langue se situent les muscles mylo-

hoïdiens et géniohyoïdien ; le muscle mylo-hyoïdien correspond au plancher de bouche qui sépare la langue et le plancher buccal des groupes ganglionnaires cervicaux submandubulaire (Ib) et sous mental (Ia) (Figures 3, 4, 5).

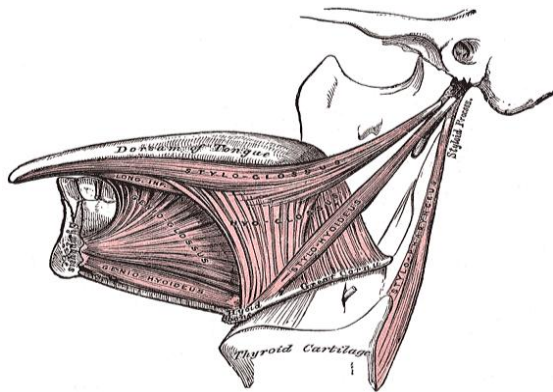


Figure 3 : Muscles extrinsèques de la langue (palatoglossus non visualisé)

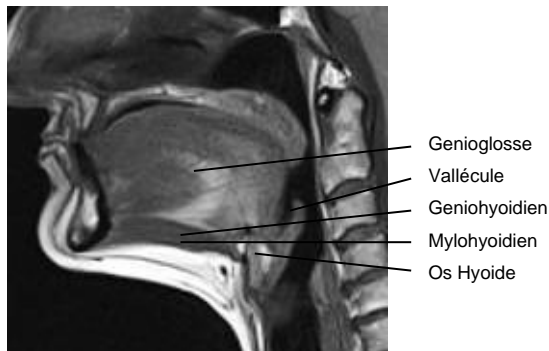


Figure 4 : IRM : Vue sagittale médiane de la langue

Vascularisation

La langue est un organe très vascularisé. Le réseau artériel dérivent des artères linguales et de leurs branches (**artère du plancher, artère dorsale de la langue artères sublinguales**) (Figures 6, 7) ; et les **artères mylohoïdienne et sous-mentale**.

Un réseau artériel lingual complémentaire provient de la branche amygdalienne de **l'artère faciale** et de **l'artère pharyngée ascendante**.

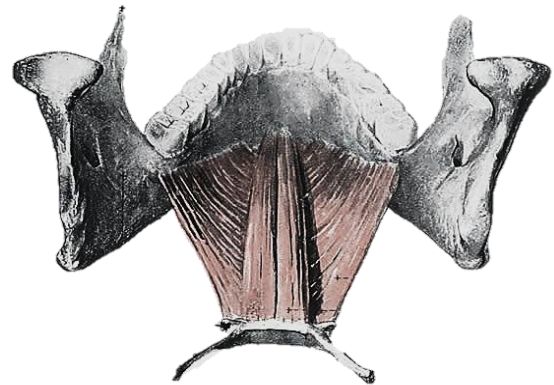


Figure 5 : Muscles géniohyoïdien et mylohyoïdien

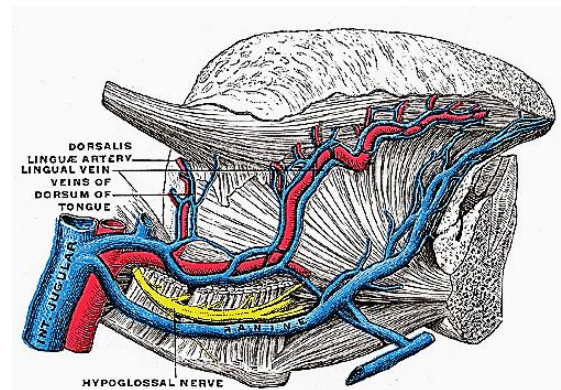


Figure 6 : XIIème nerf crânien accompagné des veines ranines

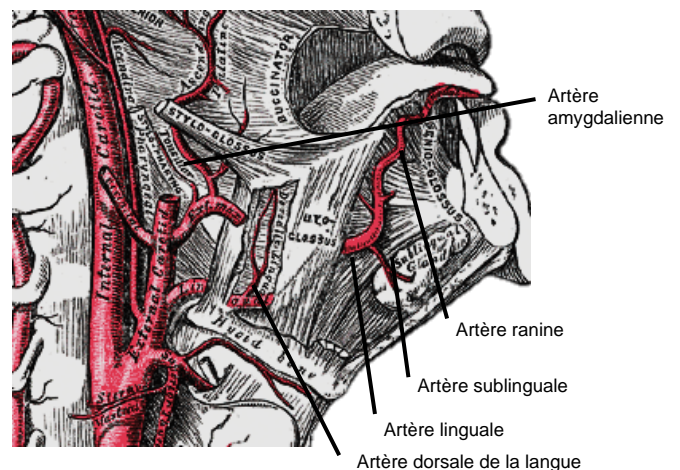


Figure 7 : Artère linguale

L'artère linguale est une branche de l'artère carotidienne externe dont l'émergence se fait entre l'artère thyroïdienne supérieure et l'artère faciale, elle se dirige obliquement en avant et médialement à la

grande corne de l'os hyoïde (Figures 6, 7). Ensuite, elle fait une boucle vers le bas et vers l'avant et passe médialement au nerf hypoglosse (XII) et au muscle stylohyoïdien. Elle se dirige alors antérieurement et profondément vers le muscle hyoglosse et monte finalement en sous-muqueux sur la face inférieure de la langue jusqu'à sa pointe comme artère ranine (*profunda linguae*); elle passe de chaque côté du muscle genioglosse, accompagné du nerf lingual. Deux ou trois petites artères dorsales de la langue apparaissent sous le muscle hyoglosse et remontent à la partie postérieure du dos de la langue et vascularisent également la muqueuse du plancher buccal postérieur et l'oropharynx (Figure 7).

L'artère sublinguale, branche de l'artère linguale émerge au bord antérieur du muscle hyoglosse et s'étend vers l'avant entre le génioglosse et le mylohyoïdien et vascularise la glande salivaire sublinguale, la muqueuse du plancher buccale et de la gencive (Figure 7). Une branche de l'artère sublinguale traverse le muscle mylohyoïdien et s'anastomose avec la branche submentale de l'artère faciale dans l'aire cervicale Ib.

La branche submentale de l'artère faciale s'étend le long du bord inférieur et interne de la mandibule (Figure 8). L'artère et la veine mylohyoïdienne sont visualisées lorsque le chirurgien soulève la glande sous-mandibulaire de la face latérale du muscle mylohyoïdien. (Figures 8, 9). Elle s'anastomose avec l'artère alvéolaire inférieure juste avant son entrée dans le foramen mandibulaire, traverse le mylohyoïdien et disparaît antérieurement derrière le digastrique. Elle s'anastomose avec l'artère submentale et avec l'artère sublinguale dans le plancher buccal, via un hiatus dans le muscle mylohyoïdien.

Drainage veineux, il se fait par les veines linguales et ranines. Les veines linguales prennent leur origine sur le dorsum, les côtés et la face ventrale de la langue et accompagnent l'artère linguale, pour se jeter dans la veine jugulaire interne. Les **veines ranines** prennent leur origine sous la pointe de langue et sont visibles à sa face ventrale; elles accompagnent le XII^e nerf crânien et rejoignent soit la veine linguale soit passent latéralement au muscle hyoglosse pour rejoindre la veine faciale (Figures 2, 6).

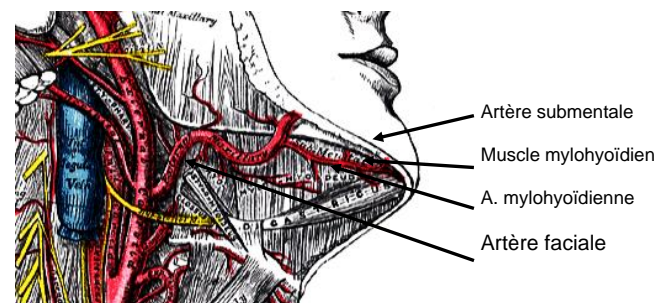


Figure 8 : L'artère faciale émerge en arrière du ventre postérieur du muscle digastrique (retiré) et donne naissance à quelques branches dont l'artère sous-mentale

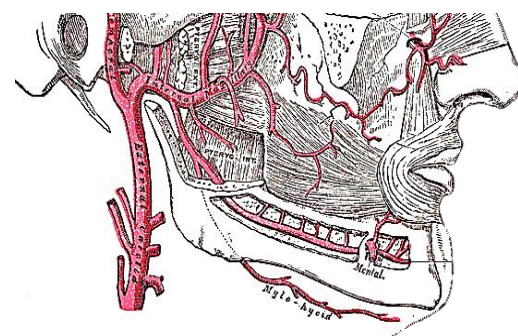


Figure 9 : L'artère mylohyoïdienne est une branche de l'artère alvéolaire inférieure

Innervation

À part le muscle palatoglosse, qui est innervé par la X^e paire crânienne, tous les muscles intrinsèques et extrinsèques sont innervés par la XII^e paire crânienne. La IX^e paire crânienne fournit les afférences sensitives et gustatives du tiers postérieur de la langue. Le nerf lingual fournit la

sensibilité somatique aux 2/3 antérieurs de la langue et au plancher buccal ; le goût est véhiculé par la corde du tympan, branche de la VIIème paire crânienne via le nerf lingual. Le nerf lingual chemine sous le canal submandibulaire (canal de Wharton) dans le plancher buccal latéral (Figures 10, 11). Dans le plancher buccal antérieur, il est situé en arrière du canal (Figure 11).

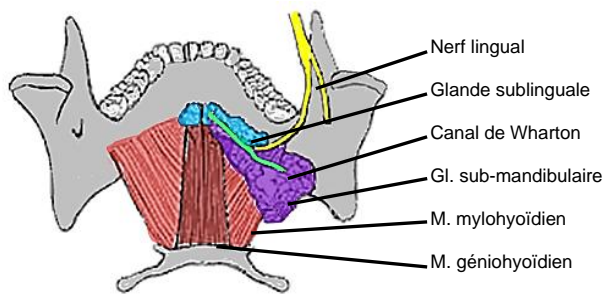


Figure 10 : Vue supérieure du plancher buccal, glande submandibulaire et canal de Wharton, nerf lingual et muscles mylohyoïdien et géniohyoïdien

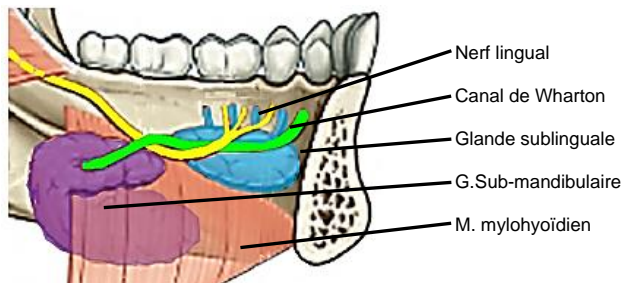


Figure 11 : Vue endobuccale de la glande sublinguale gauche avec les canaux de Rivinus, la glande submandibulaire et le canal de Wharton, le nerf lingual et les muscles mylohyoïdien

Structures entourant la langue

Les structures suivantes sont localisées entre la muqueuse et les muscles mylohyoïdiens : **muscles géniohyoïdiens** paires situé médialement (Figure 4); **glandes salivaires sublinguales** (Figures 10, 11), **canaux de Wharton** (Figures 10, 11), **parties orales des glandes salivaires submandibulaires** (Figures 10, 11), **nerf lingual** et **nerf XII**. Les 2 **glandes salivaires sub-**

linguales se situent sous la muqueuse du plancher buccal antérieur, antérieure aux canaux de Wharton et au-dessus des muscles mylohyoïdiens et géniohyoïdiens (Figures 10, 11). Le **canal de Wharton** est situé juste sous la muqueuse du plancher buccal antérieur et latéral et débouche dans la cavité buccale de chaque côté du frein (Figures 2, 10, 11).

La mandibule forme une limite au plancher buccal, et doit parfois être sectionnée pour accéder (mandibulotomie) ou réséquée si elle est envahie par la tumeur (alvéolectomie / mandibulectomie marginale (baguette osseuse ; non interromptrice) / mandibulectomie segmentaire (interruptrice) / hémimandibulectomie). Les ostéotomies chirurgicales doivent respecter les foramen mentonniers par lesquels sortent les nerfs mentaux pour innerver la lèvre inférieure ; la ligne mylohyoïdienne sur laquelle s'insèrent les muscles mylo-hyoïdiens, l'insertion du muscle génio-glosse, et lors de la planification de la mandibulectomie marginale (baguette osseuse) tenir compte de la hauteur du corps de la mandibule et de la profondeur des racines dentaires (Figures 12a, b).

Chez les patients âgés édentés, la mandibule se résorbe et le foramen mentonnier et le nerf alvéolaire inférieur peuvent être très proches de sa surface supérieure (Figure 13).

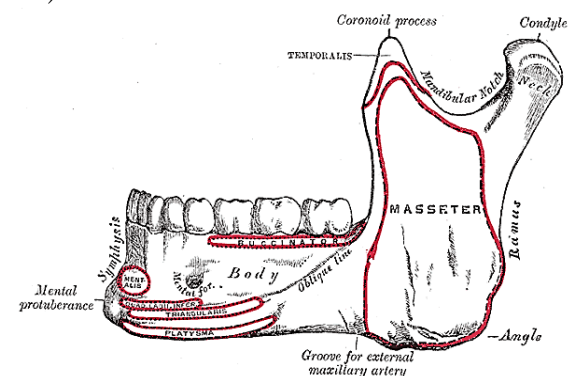


Figure 12a : Insertions des muscles à la face externe de la mandibule et position du foramen mentonnier

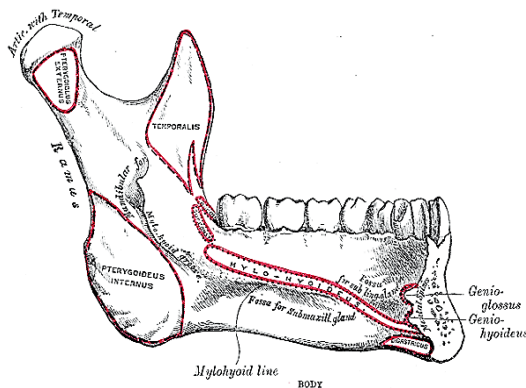


Figure 12b : Insertions des muscles mylohyoïdiens, géniogyoïdiens, génioglosses et digastriques à la face interne de la mandibule

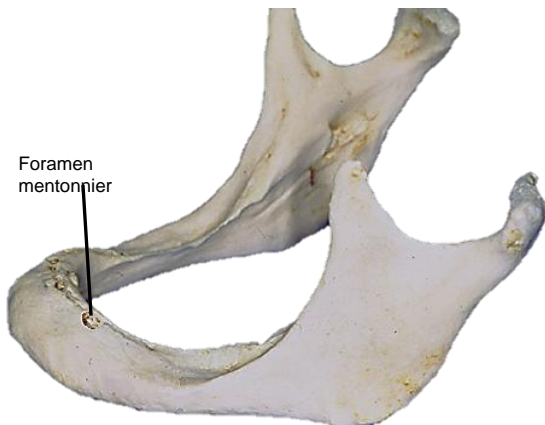


Figure 13 : Position du foramen mentonnier dans une mandibule en partie résorbée

Une mandibulectomie marginale (baguette osseuse) peut parfois ne pas être réalisable dans ce cas, en raison de l'absence d'os résiduel.

Objectifs chirurgicaux

- Marges de résection satisfaisantes
- Préserver au moins une artère linguale pour éviter l'infarctus de la langue
- Éviter la fistule oro-cervicale (orostome) postopératoire
- Optimiser l'aspect cosmétique et la fonction
 - Maintenir la longueur et la mobilité de la langue

- Évitez les contaminations par les sécrétions et la nourriture
- Éviter l'obstruction des canaux de Wharton
- Tenter de préserver les nerfs linguales et XII
- Maintenir la continuité et la force mandibulaires
- Maintenir l'occlusion dentaire
- Restaurer la dentition

L'auteur préconise la dissection élective des aires ganglionnaires cervicales des groupes I-IV pour tout carcinome épidermoïde de la langue mobile > 4mm d'épaisseur et / ou > stade T2; une règle de base utile est qu'une tumeur cliniquement palpable est susceptible d'avoir une épaisseur de tumeur qui justifie un évidement ganglionnaire. Les cancers de la base de langue et du plancher buccal antérieur qui s'approchent de la ligne médiane nécessitent un curage ganglionnaire bilatéral.

Le reste de ce chapitre se concentrera sur la chirurgie du cancer de la langue mobile.

Evaluation préopératoire

1. **Existe-t-il des lésions synchrones, des métastases cervicales ou à distance ?** TDM cervico-thoracique et panendoscopie
2. **La tumeur est-elle résécable ?** Il peut être difficile d'évaluer l'étendue de la lésion (T) en raison de la douleur, de la sensibilité et du trismus ; en cas de doute, le bilan peut nécessiter une imagerie telle qu'une TDM / IRM ou un examen sous anesthésie. Outre les cancers qui s'étendent postérieurement et envahissent la fosse infra-temporale ou la gaine carotidienne, la plupart des cancers de la langue sont résécables si une chirurgie reconstructive appropriée peut être effectuée

3. ***Y-a-t-il des signes d'envahissement péri neurale (EPN) des principaux nerfs ?*** Examiner le patient à la recherche d'un déficit neurologique des nerfs XII, mentaux, alvéolaires inférieurs et linguaux. L'élargissement du canal alvéolaire sur l'orthopantomographie mandibulaire (Panoramique dentaire) peut être vu lors de l'envahissement du nerf alvéolaire inférieur. L'IRM peut montrer un EPN. Lorsqu'il y a des doutes importants d'EPN, le nerf concerné doit être disséqué en proximal jusqu'à l'obtention des marges histologiques saines
4. ***La reconstruction est-elle nécessaire ?*** Il faut tenir compte de la morbidité chirurgicale impactant l'aspect cosmétique et la fonction ; cela dépend également des options reconstructives disponibles
5. ***Le patient peut-il supporter des fausses routes ?*** Les résections majeures et les reconstructions, surtout si elles sont suivies d'une chimio-radiothérapie, peuvent être compliquées à des degrés variables de dysphagie et de fausses routes. L'état général, la réserve pulmonaire et la fonction cognitive doivent donc être prises en compte en préopératoire lors de la sélection des patients pour ces résections majeures
6. ***Etat de la dentition ?*** Les dents cariées doivent être enlevées au moment de la chirurgie pour éviter l'ostéoradionécrose
7. ***Mandibule :*** La tumeur peut s'étendre sur le plancher buccal, envahir le périoste, la corticale interne ou l'os médullaire. Le panoramique dentaire montre une invasion grossière de l'os. L'invasion de l'os cortical est mieux évaluée avec une tomодensitométrie. L'IRM est supérieure pour évaluer l'envahisse-

ment de l'os médullaire. En l'absence de tomодensitométrie, le chirurgien peut choisir de ruginer la tumeur de l'os au moment de la résection pour inspecter l'os sous-jacent à la recherche d'une infiltration périostée ou osseuse et décider de la façon de procéder. Si seul le périoste est envahi, une mandibulectomie marginale (retrait de l'os cortical par baguette osseuse) suffira. Dans ce cas, la hauteur de la mandibule doit être évaluée cliniquement ou par un panoramique dentaire afin de prédire si un lambeau osseux composite serait nécessaire pour renforcer la mandibule restante. Si le cortex est envahi, alors une mandibulectomie marginale (baguette osseuse) ou segmentaire (interruptrice) est requise. L'invasion médullaire nécessite une mandibulectomie segmentaire (interruptrice) ou une hémimandibulectomie comprenant des marges de résection d'au moins 2 cm de chaque côté de la tumeur

8. ***Une trachéotomie est-elle nécessaire ?*** Seuls les patients avec de petites tumeurs peuvent se passer d'une trachéotomie. Chaque fois que le soutien laryngé antérieur des muscles mylohyoïdiens, géniohyoïdiens et génioglosses est altéré, et en particulier lorsqu'un lambeau est utilisé pour reconstruire un défaut, le patient est à risque d'obstruction des voies respiratoires et devrait subir une trachéotomie provisoire

Anesthésie

Le chirurgien doit toujours être présent lors de l'induction anesthésique car il peut être difficile ou impossible d'intuber le patient, en particulier avec des tumeurs volumineuses envahissant la BDL et limitant son chargement pour visualiser le larynx. Au cas où l'anesthésiste serait incapable d'intuber le patient, le chirurgien doit être en mesure d'intuber à l'aide d'un laryngoscope ou

d'effectuer une trachéotomie d'urgence ou une cricothyroïdotomie. L'intubation nasale facilite la résection des tumeurs de la langue et peut être suivie d'une trachéotomie au cours de l'opération.

Les antibiotiques péri-opératoires sont prescrits pour une durée de 24 heures.

Voies d'abord chirurgical

Un bon accès chirurgical est essentiel pour atteindre des marges de résection adéquates, pour contrôler le saignement et pour la reconstruction.

Voie transorale : Les petites tumeurs (T1-T2) sont généralement facilement résectionnées par voie transorale, en particulier chez les patients édentés. La bouche est maintenue largement ouverte soit avec un cal dent (*Figure 14*) soit avec un ouvre-bouche, en prenant soin de protéger les dents (*Figure 15*). Commencer par la mandibulectomie marginale (baguette osseuse) lorsque la tumeur adhère à la mandibule, facilite grandement la résection.

Section médiane de la lèvre : La lèvre inférieure est divisée verticalement sur la ligne médiane après avoir marqué la ligne du vermillon afin d'assurer une réparation précise de la lèvre (*Figure 16*).

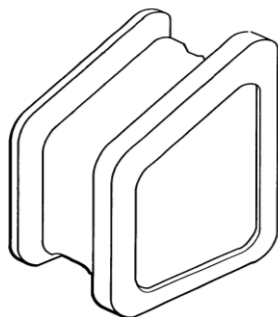


Figure 14 : Cal dent interposé entre les dents latérales pour garder la bouche ouverte

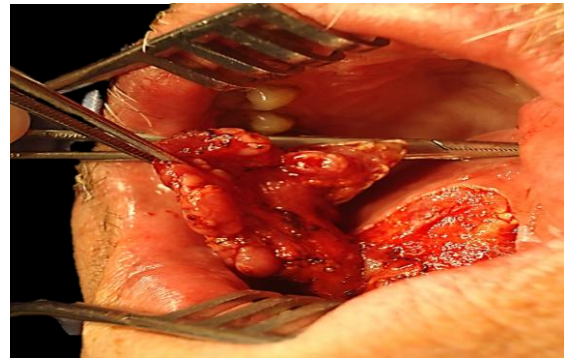


Figure 15 : Ouvre-bouche autostatique en place

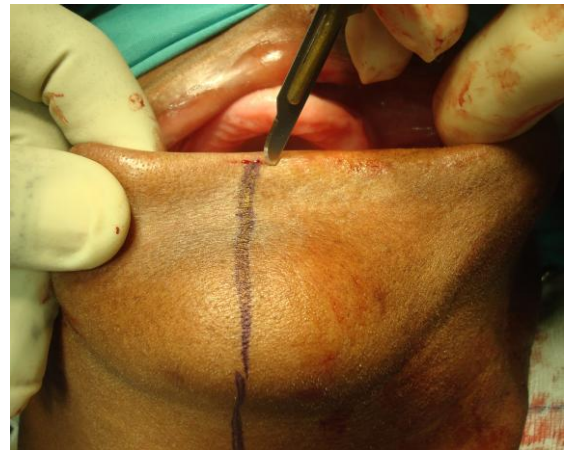

Figure 16 : Marquage de la ligne du vermillon pour une fermeture précise

Les saignements de l'artère labiale sont contrôlés par cautérisation. Inciser la muqueuse gingivolabiale et gingivovestibulaire > 0,5 cm de l'os pour faciliter la fermeture ultérieure des tissus mous. Décoller les tissus mous de la mandibule avec une cautérisation monopolaire en prenant soin (si possible) de ne pas blesser le nerf mentonnier à son émergence au niveau du foramen mentonnier (*Figure 17*). Si la mandibule doit être résectionnée au-delà du foramen mentonnier, le nerf doit être sectionné et les tissus décollés de la surface latérale de l'os (*Figure 18*).

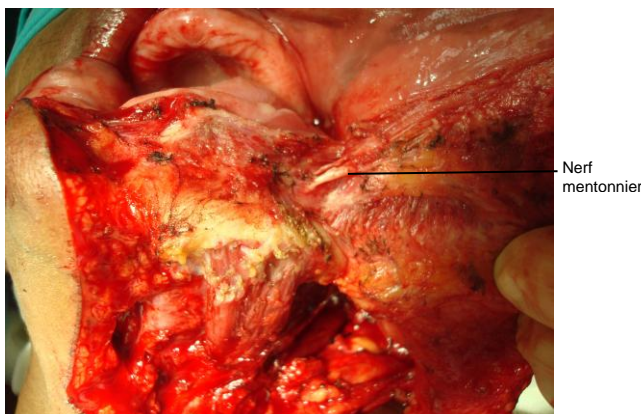


Figure 17 : Nerf mentonnier préservé

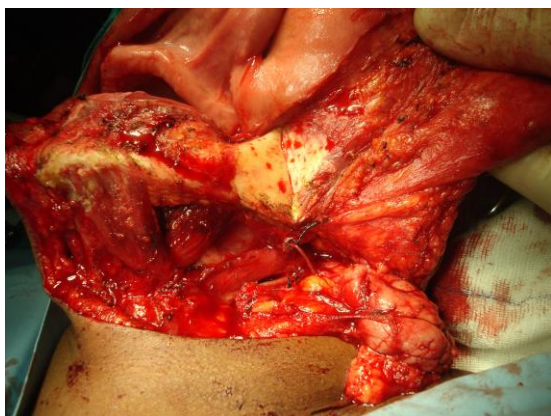


Figure 18 : Exposition osseuse supplémentaire après section du nerf mentonnier

Mandibulotomie : La section de la mandibule suite à une section médiane de la lèvre offre un excellent accès à la cavité buccale avec une morbidité limitée. La mandibule est sectionnée avec une scie Gigli (Figure 19) ou une scie électrique. L'ostéotomie peut être réalisée soit verticalement, soit alternativement en marche d'escalier ou en forme de V, de façon à obtenir une réparation plus stable. L'auteur place l'ostéotomie juste en avant du foramen mentonnier dans les cancers latéraux de la langue (Figure 20). Les scies Gigli font des sections plus larges que les scies électriques ; il est donc conseillé d'extraire une dent et de faire l'ostéotomie à travers la cavité dentaire afin d'éviter de dévitaliser les dents adjacentes. Chez les patients porteurs de dents, la mandibule est pré percée de façon à as-

surer un alignement dentaire parfait lors de la reconstruction.

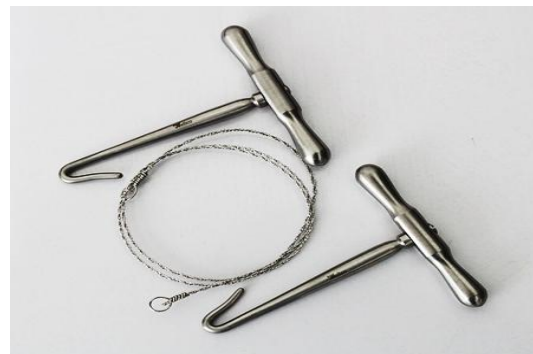

Figure 19 : Scie de Gigli

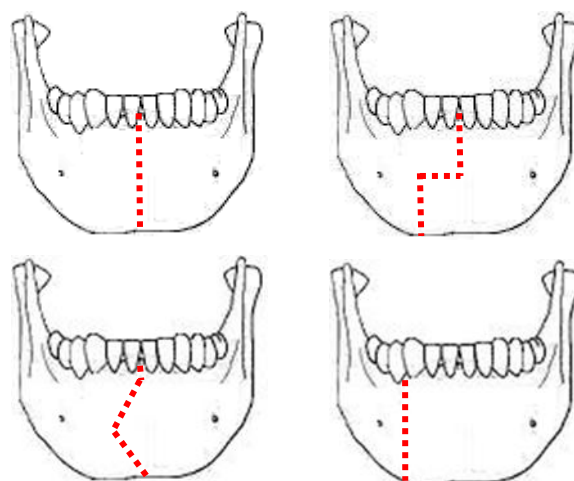


Figure 20 : Ostéotomies

Lorsque les plaques d'ostéosynthèse ne sont pas disponibles, la mandibule est remplacée et maintenue en place avec un fil d'acier inoxydable en perçant des trous de chaque côté de l'ostéotomie (Figure 21).

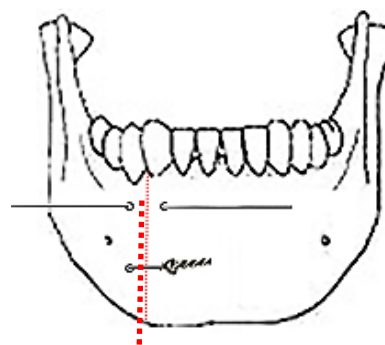


Figure 21 : Mandibule reliée avec du fil d'acier inoxydable

Lambeau cutanéomuqueux : Ceci est réalisé en sectionnant le long des sillons gingivo-labiaux et gingivo-vestibulaires à environ 0,5 cm de l'os de manière à faciliter les sutures lors de la fermeture de la plaie, puis en décollant les tissus mous, de la face externe de la mandibule. Prendre soin de ne pas étirer les nerfs mentonniers s'ils peuvent être préservés. Le lambeau cutané est ensuite rétracté vers le haut pour exposer la mandibule (*Figure 22*).

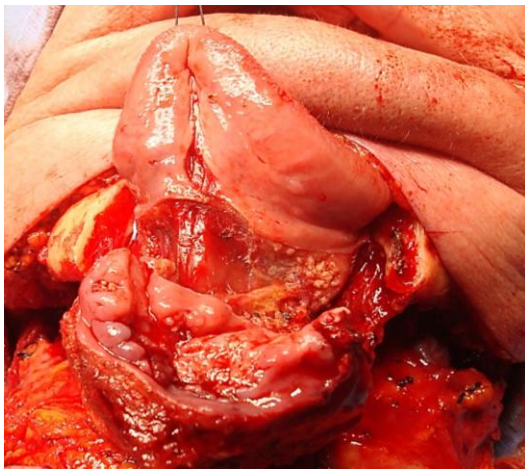


Figure 22 : Lambeau cutanéomuqueux et mandibulotomie segmentaire (interruptrice)

“Pull-through” : Cette voie d'abord tumorale peut être utilisée lorsque la tumeur ne jouxte pas la face interne de la mandibule. Après les dissections bilatérales du cou des groupes ganglionnaires Ia et Ib, les attaches mandibulaires des ventres antérieurs du digastrique, du mylohyoïdien, des génohyoïdiens et génioglosses sont sectionnées avec le bistouri électrique par voie cervicale. La muqueuse du plancher buccal adjacente à la tumeur de langue est ensuite sectionnée à plus de 0,5 cm de la face interne de la mandibule (afin de faciliter la réparation ultérieure), en veillant à ne pas léser les nerfs linguaux, XII et les canaux de Wharton. Cela permet au chirurgien de tracter le plancher buccal et la langue en région cervicale et de procéder à la résection tumorale.

Glossectomie partielle

Après avoir réalisé la voie d'abord chirurgicale, on peut procéder à la résection de la tumeur. Compléter la dissection cervicale des groupes Ia et Ib avant de débiter la résection tumorale ; ceci permet au chirurgien de sectionner les muscles du plancher buccal et de la langue en tenant compte de la localisation du nerf XII, du nerf lingual et de l'artère linguale.

Glossectomie partielle isolée

Un fil de soie est placé antérieurement et / ou médialement à la tumeur pour tracter la langue normale (*Figure 24b*). Utiliser le bistouri électrique pour réséquer la tumeur avec au moins 1 cm de marge. Palper la tumeur à plusieurs reprises au cours de la résection pour s'assurer que les marges sont adéquates. Conserver autant de muqueuse de plancher buccal possible pour préserver la mobilité de la langue (*Figure 23*).

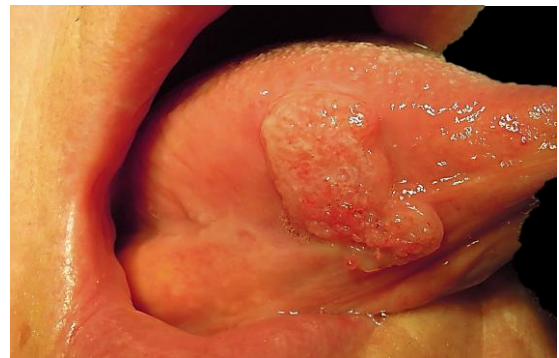


Figure 23 : La laxité de la muqueuse du plancher buccal non envahi permet une fermeture directe sans fixation de la langue

Contrôler l'hémostase tout au long de la résection ; cautériser l'artère et les veines ranines et ligaturer l'artère linguale lorsqu'elle est rencontrée. Orienter le prélèvement pour le pathologiste. Faire des extemporanées en peropératoire et des recoupes avant la reconstruction.

Glossectomie partielle avec mandibulectomie

Si ***une mandibulectomie marginale ou segmentaire*** est requise, il faut alors procéder à une glossectomie partielle car elle améliore l'exposition chirurgicale. La mandibulectomie marginale est faite soit avec une scie oscillante ou à mouvement alternatif; soit avec de petits ostéotomes tranchants afin d'éviter une fracture involontaire de la mandibule. Pour une mandibulectomie marginale, l'ostéotomie est réalisée obliquement de manière à enlever la corticale interne (y compris la ligne mylohyoïdienne) qui jouxte la tumeur mais également à préserver la hauteur de la corticale externe pour conserver la force mandibulaire.

Avant une mandibulectomie segmentaire, un fantôme mandibulaire doit être réalisée pour préparer au mieux la reconstruction afin d'assurer l'alignement dentaire et conserver les contours osseux. Les ostéotomies sont faites au moins à 2 cm de la tumeur macroscopique. Une fois la mandibulectomie terminée, garder l'os attaché à la tumeur et sectionner la muqueuse gingivale en regard des ostéotomies ; ceci facilite la libération de la tumeur dans le champ opératoire. Identifier et préserver le canal de Wharton, et les nerfs lingual et XII si possible. La glande sublinguale peut être rencontrée dans les résections antérieures du plancher buccal.

Réparation / Reconstruction

Faire une ***hémostase méticuleuse*** en utilisant des fils, la monopolaire et la bipolaire avant de fermer une perte de substance de langue. Évaluer soigneusement cette perte de substance pour déterminer la meilleure façon de ***combler le défaut et rétablir la fonction*** : l'intégrité mandibulaire, la compétence orale, la mastication, le transport

du bol alimentaire, la déglutition et la parole.

Points clés :

- Les chirurgiens cervico-faciaux doivent suivre les patients sur le long terme pour apprendre à optimiser la réalisation de lambeaux
- La mobilité de la langue est la clé de la fonction orale
- La longueur de la langue est plus importante que la largeur
- Certains défauts sont laissés ouverts en cicatrisation dirigée afin de conserver la mobilité linguale
- Éviter de fixer la pointe de la langue
- Ne jamais suturer le bord de la langue à la gencive ; dans de tels cas, maintenir la mobilité de la langue avec un lambeau
- Le simple fait de façonner un lambeau pour correspondre à la perte de substance peut restaurer correctement la forme mais peut avoir un impact péjoratif sur le résultat fonctionnel
- Un lambeau trop large au niveau du plancher buccal peut provoquer une accumulation salivaire et affecter négativement le transport oral
- Une mandibulectomie marginale peut être réalisée lors de la reconstruction pour permettre au chirurgien de suturer la muqueuse gingivo-vestibulaire ou gingivo-labiale à la muqueuse du plancher buccal ou au lambeau
- Réduire le risque d'apparition d'une fistule oro-cervicale en rapprochant le muscle mylohyoïdien au muscle digastrique dans le cou, et en veillant à ce que la pointe du drain d'aspiration ne soit pas placée vers le haut (dans les régions cervicales supérieures)

Pas de reconstruction (cicatrisation dirigée) : Les petites résections et / ou superficielles au-dessus du muscle mylo-hyoïden, qui ne communiquent pas avec la dissec-

tion cervicale peuvent être laissées ouvertes en cicatrisation spontanée. Résistez à la tentation de suturer de tels défauts car ils peuvent retentir sur la forme de la langue ou sur sa mobilité.

Fermeture directe (Figure 24a-c) : Eviter d'attacher ou de déformer la langue et de créer une langue raccourcie et trapue. La préservation de la muqueuse du plancher buccal est essentielle pour conserver la mobilité de la langue (Figures 25a,b & 26a-c).

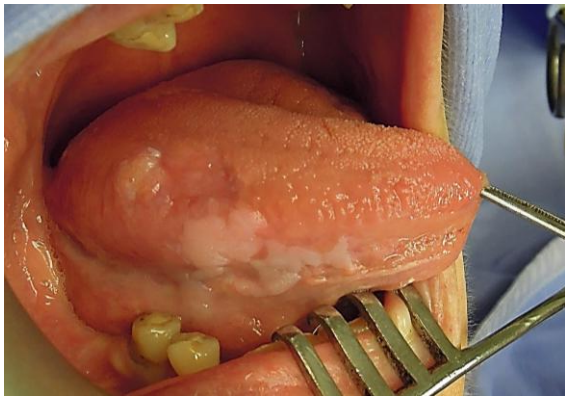


Figure 24a : Carcinome épidermoïde classé T2 du bord latéral de la langue

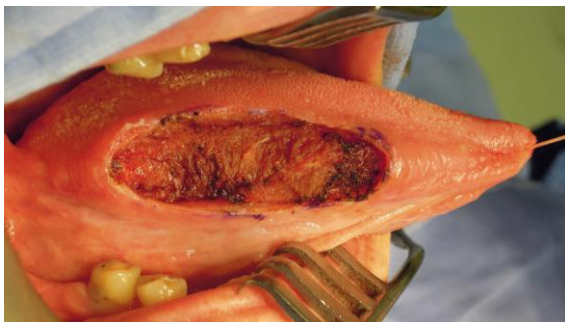


Figure 24b : Défect lingual approprié soit pour une cicatrisation dirigée soit pour une fermeture directe

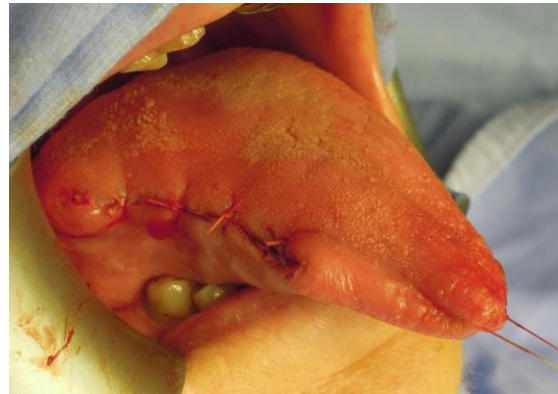

Figure 24c : Fermeture de la langue sur elle-même avec des fils résorbables. La laxité de la muqueuse du plancher buccal évite la fixation de la langue

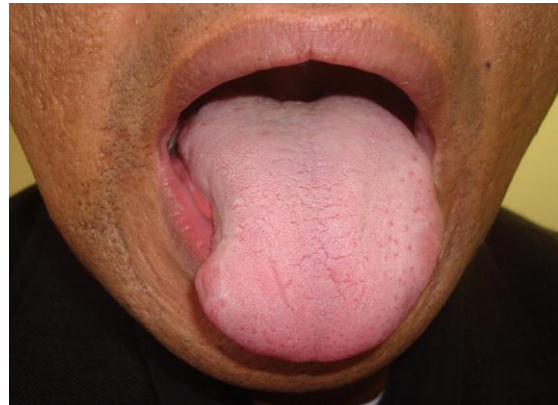

Figure 25a : Fermeture de la langue sur elle-même avec des fils résorbables. La laxité de la muqueuse du plancher buccal évite la fixation de la langue. Défect suite à une suture directe.

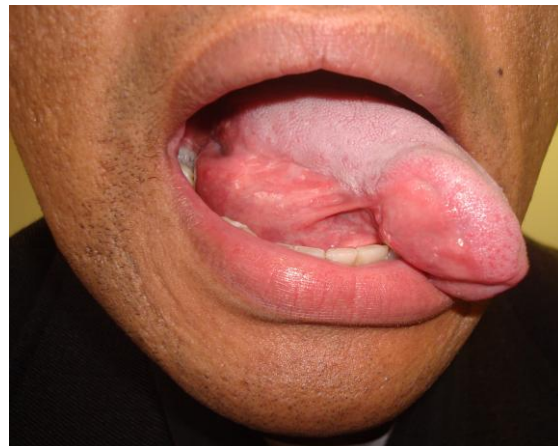

Figure 25b : Excellente mobilité de la langue lorsque la muqueuse du plancher buccal est conservée

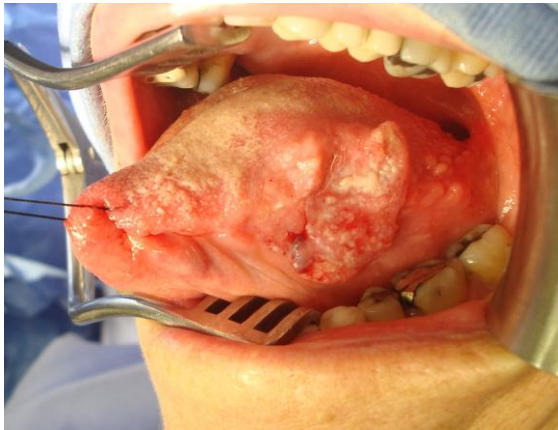


Figure 26a : T3 du bord latéral de la langue mobile

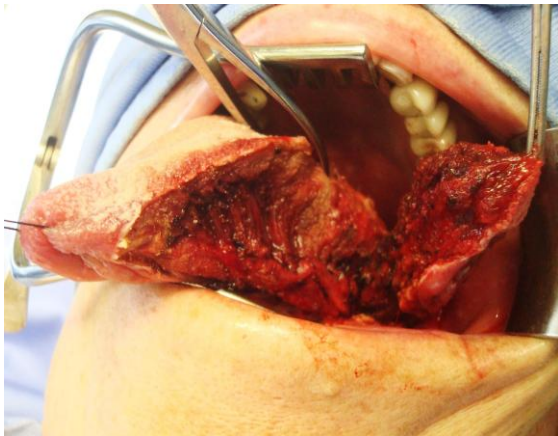


Figure 26b : Hemiglossectomie

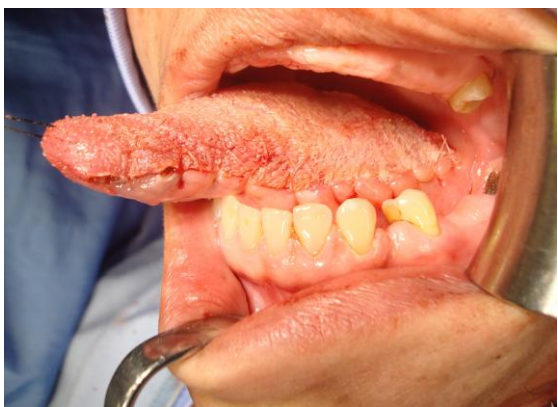

Figure 26c : Même si la fermeture directe a permis de conserver la longueur et la mobilité, ce patient aurait pu bénéficier d'un supplément de volume fourni par un lambeau de buccinateur ou un lambeau libre antébrachial

Greffe de peau : Elle peut parfois être utilisée pour faciliter la cicatrisation exceptée dans les cas où l'on craint l'apparition d'une fistule cervicale ou lors de mandibulectomie marginale. La peau est suturée en marge du défaut avec des fils résorbables dont les extrémités sont laissées de quelques centimètres plus longues. Un bourdonnet de gaze imprégnée d'antiseptique est placé sur la greffe de peau et fixé avec les fils de suture. Le bourdonnet est retiré après environ 5 jours.

Lambeau musculo-muqueux de buccinateur : (Figures 27) Il s'agit d'un excellent lambeau de reconstruction pour les glossectomies partielles et les défauts du plancher buccal, car : il présente les mêmes qualités physiques que les tissus du plancher buccal et de la langue mobile, il propose une quantité raisonnable de volume et il préserve la mobilité de la langue. Comme le pédicule croise la mandibule, il est particulièrement bien adapté pour les patients édentés, les patients ayant des dents manquantes, ou ayant subi une mandibulectomie marginale. (Voir chapitre : [Lambeau musculo-muqueux de buccinateur](#))

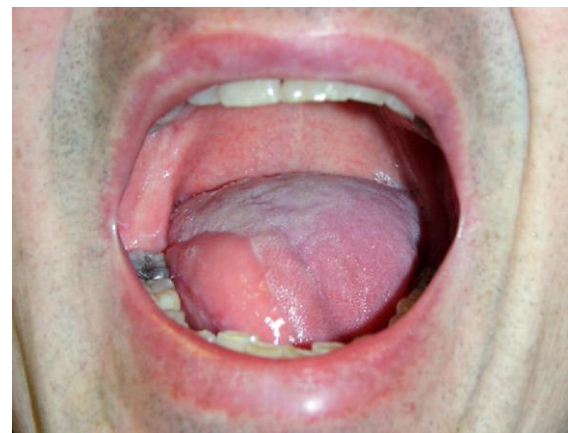

Figure 27 : Lambeau de buccinateur

Lambeau libre ante-brachial (lambeau chinois) : Il consiste un très bon choix pour la reconstruction de la langue mobile car il est mince, souple et préserve la mobilité de la langue (Figure 28). Un lam-

beau cutané-osseux peut être utilisé pour reconstruire une mandibulectomie marginale (Figure 29). (Voir chapitre : [Lambeau libre antébrachial](#))

Lambeau libre antérolatéral de cuisse : (Figure 30) Le volume de muscle prélevé dans le lambeau peut être adapté pour correspondre au volume du défaut à combler. Cependant, il est moins souple que le lambeau libre antébrachial et ne convient pour la reconstruction orale que chez des patients ayant des cuisses minces. (Voir chapitre : [Lambeau antérolatéral de cuisse](#))

Lambeau libre de fibula : C'est le lambeau de choix pour la reconstruction de mandibule suite à une mandibulectomie segmentaire (interruptrice), mais peut également être employé comme un lambeau de couverture. Il ne contre-indique pas la pose d'implant dentaire (Voir chapitre : [Lambeau libre de fibula](#))

Lambeau de Grand Pectoral : Celui-ci n'est utilisé que si les autres lambeaux suscités ne sont pas disponibles car il manque de flexibilité et fournit des résultats fonctionnels inférieurs. (Voir chapitre : [Lambeau de Grand Pectoral](#)).

Conclusion : Points importants

Les résections tumorales de langue sont particulièrement problématiques en termes de maintien de la fonction orale. Il ne faut cependant pas compromettre les marges de résection tumorale pour préserver la fonction. L'équipe chirurgicale doit donc maîtriser plusieurs techniques de reconstruction afin de garantir les meilleurs résultats fonctionnels.

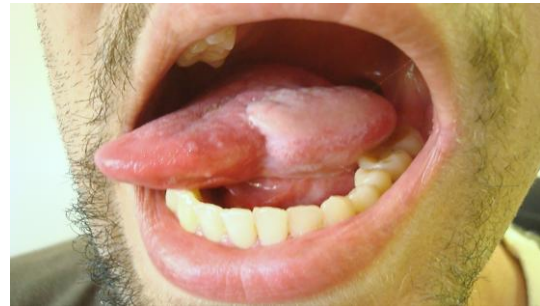

Figure 28 : Lambeau libre ante-brachial

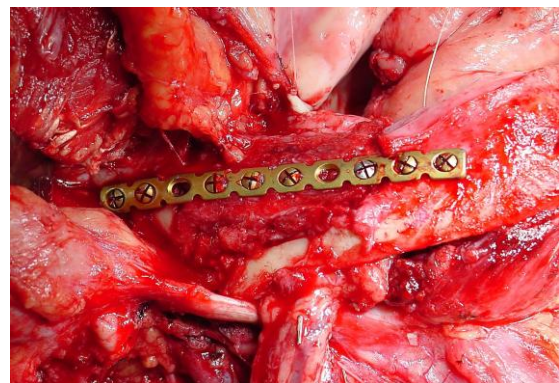


Figure 29 : Lambeau cutané-osseux

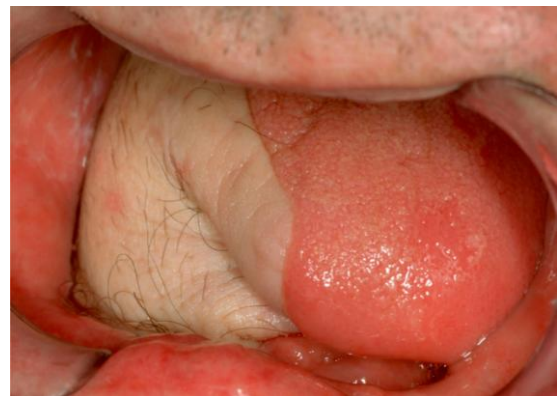

Figure 30 : Lambeau libre antéro-latéral de cuisse utilisé pour un défaut du plancher buccal latéral et de langue

Comment citer ce chapitre

Fagan JJ. (2025). Partial glossectomy for tongue cancer. In *The Open Access Atlas of Otolaryngology, Head & Neck Operative Surgery*. Retrieved from <https://vula.uct.ac.za/access/content/group/ba5fb1bd-be95-48e5-81be-586fbaeba29d/Partial%20glossectomy%20for%20tongue%20cancer.pdf>

Liens utiles dans l'Atlas en libre accès

- [Lignes directrices de pratique clinique de l'AfHNS pour les cancers de la bouche dans les pays en développement et les milieux à ressources limitées](#)
- [Cancers du plancher buccal](#)
- [Exerese des cancers de la base de langue](#)
- [Mandibulectomy for cancers of the retromolar trigone, alveolus, and mandible](#)

Autres lambeaux décrits dans *The Open Access Atlas of Otolaryngology Head & Neck Operative Surgery*

- [Le lambeau de muscle grand pectoral](#)
- [Le lambeau de la boule graisseuse de bicha](#)
- [Le lambeau myo-muqueux du buccinateur](#)
- [Lambeau naso-génien pour la reconstruction bucco-pharyngée](#)
- [Reconstruction cervicofaciale par le lambeau sous-mental en ilot](#)
- [Le lambeau supraclaviculaire en reconstruction cervicofaciale](#)
- [Lambeau libre antébrachial: Technique chirurgicale](#)
- [Le lambeau antérolatéral de cuisse](#)
- [Le lambeau de grand droit de l'abdomen](#)
- [Le lambeau libre de fibula](#)
- [Gracilis microvascular flap](#)
- [Medial sural artery perforator flap](#)

Traduction

Fiche traduite sous la direction et la validation du Collège Français d'ORL et chirurgie de la face et du cou et de la Société Française d'ORL

Karine Aubry
Professor and Chairman
Otorhinolaryngology Department
Hôpital Dupuytren
Limoges University, France
karine.aubry@chu-limoges.fr

Auteur & Editeur

Johan Fagan MBChB, FCS(ORL), MMed
Emeritus Professor and Past Chair
Division of Otolaryngology
University of Cape Town
Cape Town, South Africa
johannes.fagan@uct.ac.za

THE OPEN ACCESS ATLAS OF OTOLARYNGOLOGY, HEAD & NECK OPERATIVE SURGERY

www.entdev.uct.ac.za



The Open Access Atlas of Otolaryngology, Head & Neck Operative Surgery by [Johan Fagan \(Editor\)](#) johannes.fagan@uct.ac.za is licensed under a [Creative Commons Attribution - Non-Commercial 3.0 Unported License](#)

