ATLAS D'ACCES LIBRE EN CHIRURGIE ORL ET CERVICO-FACIALE

Johan Fagan

Le défaut d'involution d'une fente branchiale peut aboutir à la formation d'un kyste, d'une fistule ou d'une fistule borgne. Ces dernières peuvent s'aboucher à la peau ou dans l'hypopharynx.

Les malformations branchiales peuvent être diagnostiquées à n'importe quel âge de la vie mais se manifestent beaucoup plus fréquemment chez l'enfant et le nourrisson sous la forme d'une fistule cutanée, d'un kyste ou d'un abcès. Le diagnostic différentiel d'un kyste latéro-cervical pourra être un kyste thymique, thyroïdien ou parathyroïdien, une métastase kystique (carcinome papillaire de la thyroïde, carcinome spinocellulaire de l'oropharynx, cancer cutané), un abcès froid tuberculeux, une malformation lymphatique, une grenouillette ou une laryngocèle. La réalité d'un carcinome branchiogénique (ayant donné le nom de kyste amygdaloïde aux kystes branchiaux) est controversée. En revanche, les métastases ganglionnaires kystiques d'un carcinome spinocellulaire de l'oropharynx sont bien plus fréquentes et doivent être particulièrement évoquées chez l'adulte porteur d'une tuméfaction kystique dans les secteurs 2 et 3.

Le traitement standard est l'exérèse chirurgicale. Une bonne connaissance du développement branchial est nécessaire au diagnostic et à la réalisation d'un traitement chirurgical adapté.

Embryologie

L'appareil branchial se développe entre les 2ème et 6ème semaines de vie intra-utérine. A cette période, le cou apparaît comme un tube bordé d'anneaux appelés arcs branchiaux. Ces anneaux sont séparés par des sillons appelés fentes sur le versant externe et poches sur le versant interne *(Figure 1)*.

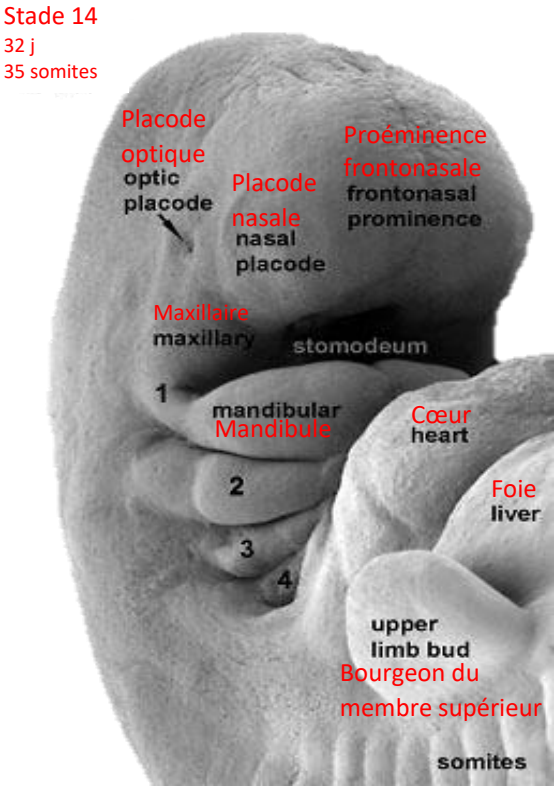

Figure 1 : Arcs branchiaux 1 à 4 séparés par les fentes http://php.med. unsw edu.au/embryology/index.php?title=2010 _Lecture_11

Le versant externe est tapissé d'ectoderme, le versant interne d'entoderme. Le mésoderme et les crêtes neurales migrent dans les arcs branchiaux pour donner les appareils musculo-spelmettique, vasculaires et les nerfs crâniens de chacun des arcs *(Figure 2)*. L'entoderme qui tapisse les poches branchiales va donner l'épithélium de l'oreille moyenne, les amygdales, le thymus et les parathyroïdes *(Figure 3, 4)*. Le pre-

mier arc branchial donnera le conduit auditif externe *(Figure 3)*.

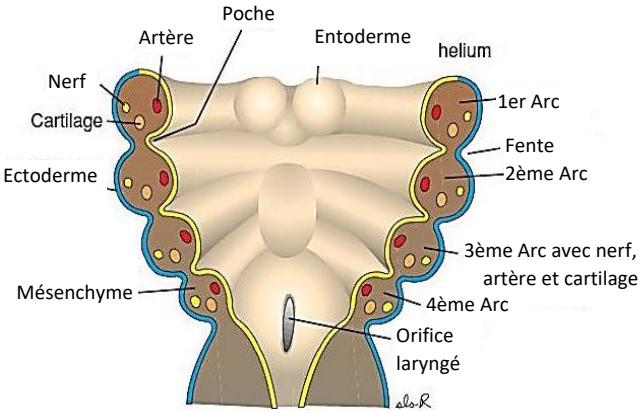

Figure 2 : Pharynx ouvert en vue postérieure illustrant l'anatomie de l'appareil branchial
https://missinglink.ucsf.edu/restricted/lm/CongenitalAnomalies/BranchialCleftCyst.html

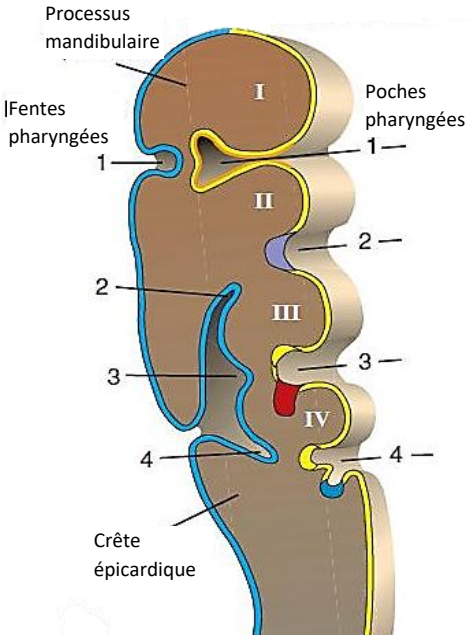

Figure 3 : Fentes, poches et arcs branciaux. Les 2^{ems} à 4ème fentes forment le sinus cervical de His
https://missinglink.ucsf.edu/restricted/lm/CongenitalAnomalies/BranchialCleftCyst.html

Les 2ème à 4ème arcs forment une cavité commune, le Sinus cervical de His, comportant un seul orifice externe *(Figure 3)*. Le 2ème arc envoie une expansion vers le bas qui recouvre ce sinus de His qui donne ainsi naissance à une seule cavité branchiale appelée Sinus Cervical qui, en principe, involue *(Figure 4)*.

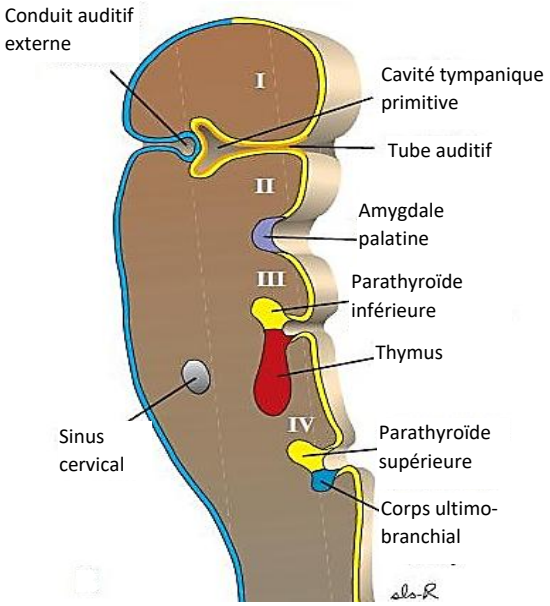

Figure 4 : Structures évoluant depuis des fentes branchiales et des poches ; des fentes 2-4 forment de sinus cervicaux qui s'oblitèrent secondairement
https://missinglink.ucsf.edu/restricted/lm/CongenitalAnomalies/BranchialCleftCyst.html

S'il persiste, il en résultera un kyste branchial ou une fistule qui pourra être borgne ou complète. Du fait qu'il n'existe qu'un orifice commun aux 2ème - 3ème et 4ème fentes, la localisation de la fistule ne préjuge en rien de l'origine de la malformation. Une fistule borgne peut aussi bien résulter de l'abouchement spontané d'un kyste (à la peau ou dans l'hypopharynx) que de la fistulisation secondaire après drainage ou incision. Une fistule résulte d'une communication entre une fente et une poche.

Les anomalies branchiales sont caudales aux dérivés embryonnaires de l'arc associé et céphaliques par rapport aux dérivés de l'arc suivant *(Figures 4 & 5, Tableau 1)*.

Tableau clinique général

Un kyste peut se présenter soit comme une tuméfaction externe, entraîner une dysphagie ou une obstruction des voies aériennes par effet de masse, ou bien s'infecter et donner un tableau d'abcès *(Figures 7 et 8)*. Les fistules cutanées (complètes ou borg-

nes s'abouchent en regard du bord antérieur du muscle sterno-cleïdo-mastoidien.

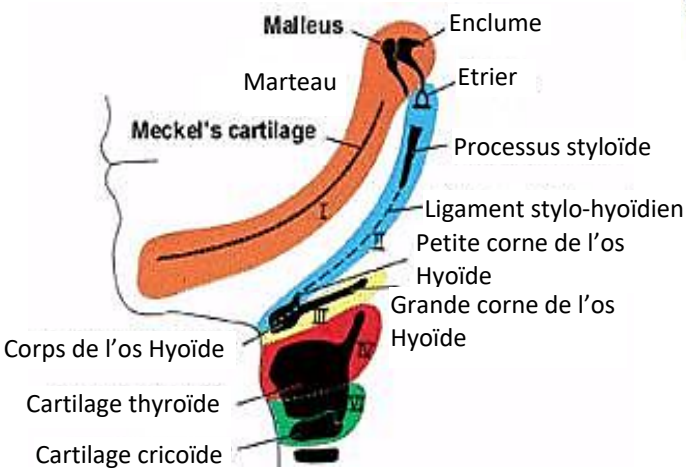

Figure 5 : Dérivés des arcs branchiaux

	Os/Cartilage	Nerf	Artère
I	Marteau, enclume, mandibule	V2, V3	Maxillaire Carotide externe
II	Etrier, styloïde, hyoïde (petites cornes/partie supérieure du corps)	VII	Stapédienne Hyoïdienne
III	Hyoïde (grandes cornes/partie inférieure du corps)	IX	Carotide primitive Carotide interne
IV	Cartilage Thyroïde & épiglotte	X Laryngé supérieur	A droite : Artère sous-clavière A gauche : crosse aortique
VI	Cartilage cricoïde, Cartilages aryténoïdes, Cartilages corniculés	X Nerf récurrent	A Dte : Artère Pulmonaire A gauche : Artère Pulmonaire, canal artériel

Table 1 : Dérivés des arcs branchiaux

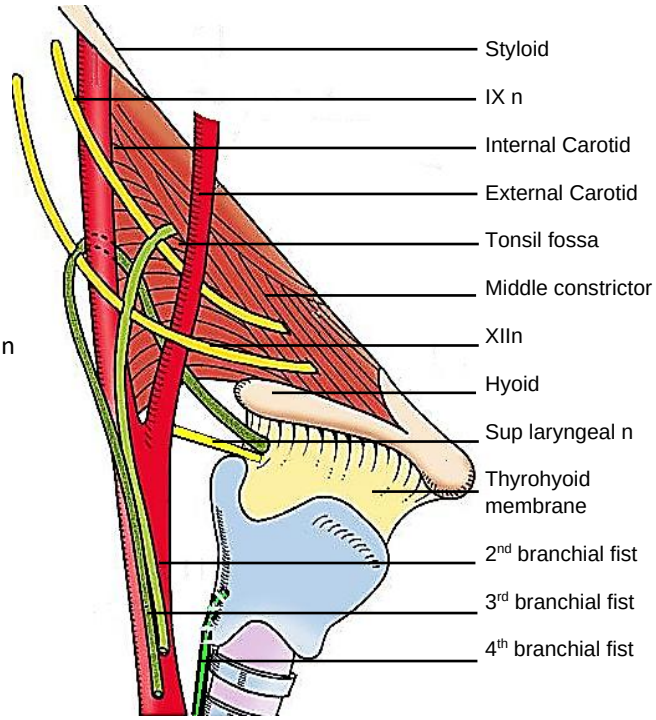

Figure 6 : Fistules des 2ème, 3ème & 4ème arcs : Les trajets fistuleux passent au-dessous des dérivés embryonnaires de l'arc associé et au-dessus de ceux dérivés de l'arc suivant (Adapted from O'Rahily, Muller : Human Embryology & Teratology, 2nd ed. New York : Wiley-Liss, 1996)

Figure 7 : Malformation de la 3ème poche se manifestant par un abcès profond du cou

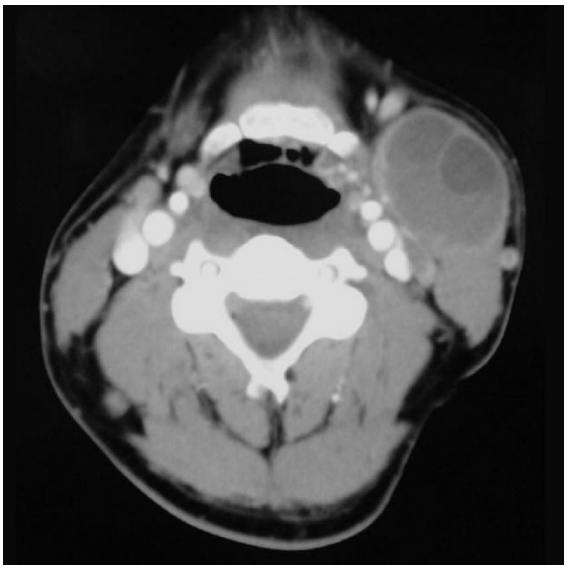

Figure 8 : Kyste branchial (2ème arc) infecté

Kystes et fistules de la 1ère fente

Les anomalies de la 1ère fente branchiale sont rares et sont la conséquence d'une fermeture incomplète de la partie ventrale du 1er arc. La 1ère fente va donner le conduit auditif externe ; la 1ère poche sera à l'originedes cavités de l'oreille moyenne, mastoïde comprise, et de la Trompe auditive (trompe d'Eustache) *(Figures 4 & 5)*. Work les sépare en type I et type II (*Laryngoscope* 1972 ; 82 :1581-93).

Malformation de la 1ère fente branchiale de type I

Il s'agit d'une duplication du conduit auditif externe (CAE) et se trouve tapissé d'un épithélium épidermoïde *(Figure 9)*. Le trajet est parallèle au CAE te in peut y avoir un orifice fistuleux dans les régions rétro-auriculaire ou prétragienne. Ce trajet n'est en règle pas en rapport direct avec le nerf facial. Le traitement consiste en une exérèse chirurgicale du kyste ou de la fistule ainsi que de la peau et du cartilage du CAE au contact.

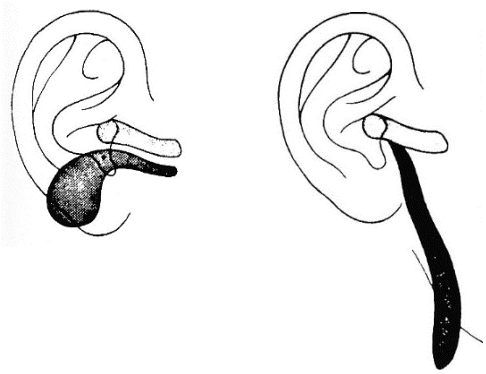

Figure 9 : Malformations de la 1ère fente : Types I & II (dans : Work. Laryngoscope 1972 ;82 :1581-93)

Malformation de la 1ère fente branchiale de type II

Cette forme peut prendre l'aspect d'un kyste, d'une fistule complète ou borgne, voire d'une association kyste/fistule. Etant d'origine ecto et mésodermique, la malformation comportera de la peau, des annexes pilo-sébacées et du cartilage. Elle sera localisée entre le gonion et le CAE. L'orifice cutané de la fistule se situe typiquement en sus-hyoïdien, c'est-à-dire dans le territoire du 2ème arc branchial *(Figures 10, 11)*.

Figure 10 : Tuméfaction typique d'un kyste de la 1ère fente

La fistule croise le gonion, traverse la parotide et s'abouche en règle à la jonction ostéo-cartilagineuse du CAE *(Figures 9, 11, 13)*.

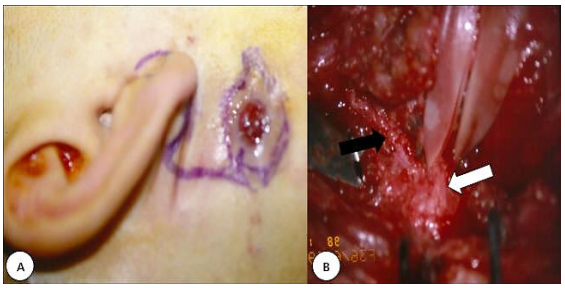

Figure 11 : A : Fistule au bord antérieur du sterno-cléido-mastoïdien ; B: Trajet fistuleux (flèche noire) sous le nerf facial (flèche blanche) superficialisant le nerf

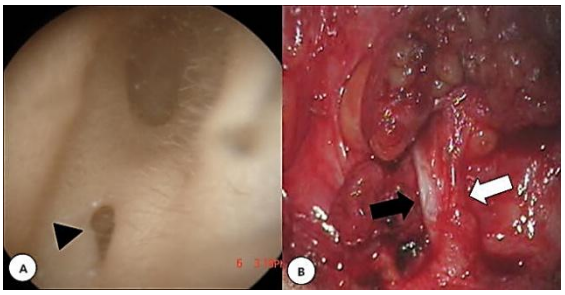

Figure 12 : A : Abouchement de la fistule dans le CAE ; B: trajet fistuleux (flèche noire) parallèle au CAE et se terminant sous le nerf facial (flèche blanche) (Choi JH, Woo HY. J Current Surg. 2012 ;2(1) : 29-31)

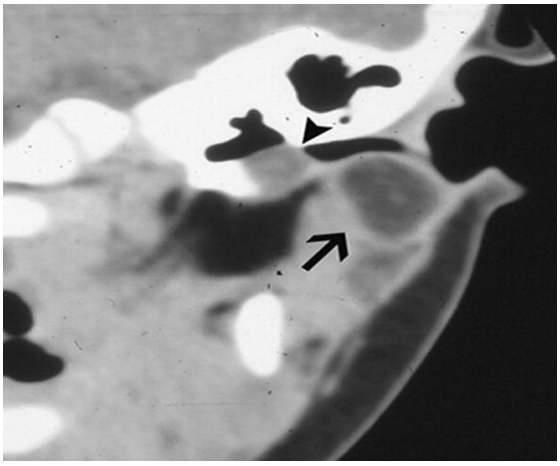

Figure 13 : TDM en coupe coronale d'un kyste de la 1ère fente de type II intraparotidien (flèche) connecté via un plus petit kyste à la jonction ostéo-cartilagineuse du CAE (pointe de flèche noire au-dessus) (Khanna G. Radiographics 2006 ;26 : 157-71)

Un chirurgien ne doit pas se lancer dans ce type d'intervention sans être à l'aise dans la dissection du nerf facial intraparotidien, attendu que ce dernier est en rapport très étroit avec les malformations de la 1ère fente. Le trajet fistuleux peut passer au-dessus, entre les branches ou au-dessous du nerf facial en le superficialisant, et un kyste pouvant le déplacer caudalement.

Examiner soigneusement le CAE sous microscope à la recherche de l'abouchement de la fistule dans le plancher *(Figure 12)*. Avoir une TDM +/- IRM afin de déterminer les rapports anatomiques avec le CAE, la parotide et le nerf facial ; la position du nerf peut être estimée par le rapport entre la malformation et la veine rétromandibulaire.

Le traitement consiste en une exérèse chirurgicale qui nécessite repérage et préservation du nerf facial dans le cadre d'une parotidectomie superficielle, ainsi que l'excision de la peau et du cartilage du CAE autour de l'orifice fistuleux :

- Anesthésie générale : pas de myorelaxants ou curares afin de permettre une stimulation du nerf facial
- Evaluer l'apport d'un monitorage nerveux en particulier en cas de risque d'adhérences après surinfection
- Incision de parotidectomie (voir fiche Parotidectomie) en y ajoutant un quartier d'orange autour des cicatrices chirurgicales ou orifices fistuleux
- Repérage du nerf facial
- Chez le jeune enfant, repérer le nerf facial en se servant des repères du bord antérieur du sterno-cléïdo-mastoïdien, du ventre postérieur du digastrique et du CAE cartilagineux car :
  - Le nerf facial est immédiatement sous le fascia parotidien
  - Le pointer et l'apophyse styloïde sont souvent absents ou très peu développés
- Réaliser une parotidectomie superficielle limitée et disséquer la bifurcation et les branches du nerf facial au-dessus de la malformation *(Figures 14 a et b)*

- Disséquer la malformation en respectant le nerf facial et ses branches
- Enlever la malformation jusqu'au cartilage et à la peau du CAE inclus s'il est pris dans la lésion.
- Si la malformation inclut le tympan (rare), le réparer en effectuant une myringoplastie

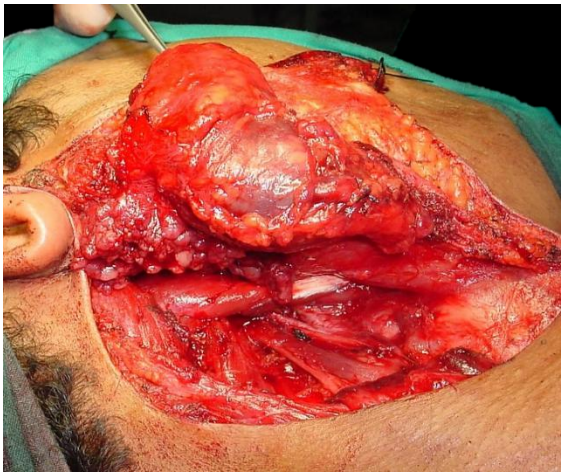

Figures 14a-b : Exérèse du kyste par voie de parotidectomie exofaciale, avec dissection du nerf facial et de ses branches

Kystes et fistules du 2ème arc branchial

Plus de 90% des malformations branchiales proviennent du 2ème arc. Ce dernier participe au développement de l'os hyoïde ; la 2ème fente participe avec les 3ème et 4ème fentes, à la formation du sinus cervical de His pour involuer par la suite. La 2ème poche donnera l'amygdale palatine et la fossette sus-amygdalienne par laquelle les malformations du 2ème arc peuvent communiquer avec l'oropharynx *(Figures 15-17)*.

Comme pour les malformations des 3ème et 4ème arc, celles du 2ème arc se localisent au bord antérieur du sterno-cléido-mastoïdien. Le trajet fistuleux traverse le platysma (qui recouvre embryologiquement la partie externe de l'ouverture du sinus de His) et remonte entre les carotides interne et externe, passe au-dessus du XII et du IX pour entrer dans la fossette sus-amygdalienne *(Figure 6)*. Un kyste peut être localisé sur toutes les zones de ce trajet.

Figure 15a : Fistule de la 2ème fente s'abouchant dans la fossette sus-amygdalienne

Figure 15b : Fistule de la 2ème fente s'abouchant dans la fossette sus-amygdalienne

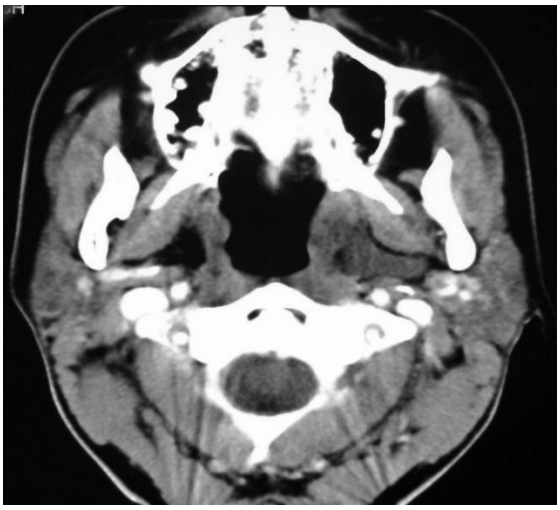

Figure 16 : Extension d'une fistule du 2ème arc à travers l'amygdale

Figure 17 : Extension profonde d'un kyste le long du muscle ptérygoïdien médial, vers l'amygdale

Un kyste de la 2ème fente se présente typiquement comme une masse située au bord antérieur du sterno-cléido-mastoïdien *(Figures 8, 18, 19).* Il contient un liquide clair permettant la transillumination.

Il n'est cliniquement pas possible de le distinguer d'une adénopathie métastatique kystique du secteur 2 d'un carcinome de l'oropharynx, de la peau ou de la thyroïde *(Figure 20)* ou bien d'un kyste salivaire et d'un kyste hydatique de l'espace para-pharyngé.

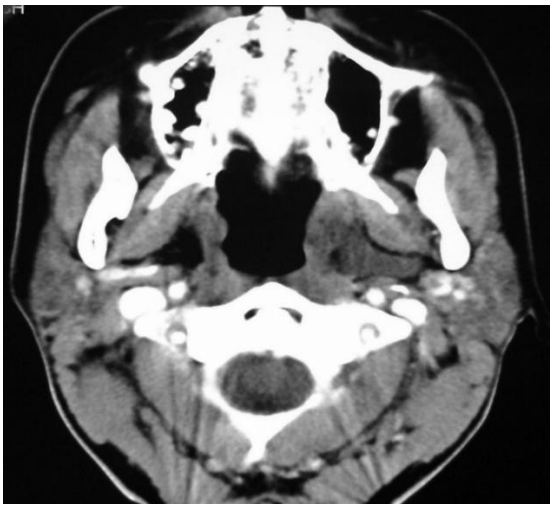

Figure 15b : Fistule de la 2ème fente s'abouchant dans la fossette susamygdalienne

Figure 18 : Aspect typique d'un kyste de la 2ème fente

Figure 19 : Aspect scanographique typique d'un kyste de la 2ème fente

De fait, il est important, chez le patient adulte, d'examiner le carrefour aéro-digestif à la recherche d'une tumeur primitive et de pratiquer une cytoponction à l'aiguille fine pour examen cytologique.

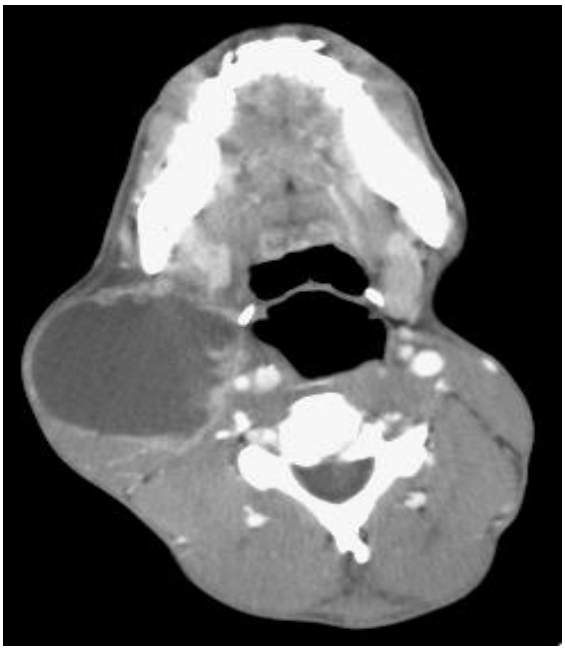

Figure 20 : Métastase kystique d'un carcinome oropharyngé pouvant en imposer pour un kyste branchial

Chirurgie

Le kyste ou la fistule du 2ème arc branchial est opéré sous anesthésie générale. La TDM ou l'IRM peuvent aider à déterminer la position de la fistule *(Figures 15-17)*. L'amygdalectomie peut être indiquée en cas d'abouchement à la fossette sus-amygdalienne. Il faut éviter d'opérer en période inflammatoire ; Aspirer le contenu, commencer une antibiothérapie qui sera secondairement adaptée aux données de la bactériologie effectuée sur le liquide de ponction.

- Incision cervicale transverse dans un pli cutané naturel à hauteur du niveau de l'os hyoïde emportant dans un quartier d'orange l'abouchement éventuel de la fistule *(Figure 21)*
- Pour une meilleure exposition, s'étendre en arrière vers le sterno-cléido-mastoïdien ; éviter les incisions verticales dont la rançon cicatricielle est inacceptable ; préférer si besoin des incisions étagées

Figure 21 : Incision cutanée en regard de la masse

- Dissiser le platysma (le kyste est situé, embryologiquement, sous le muscle)
- Identifier, lier puis sectionner la veine jugulaire externe à son croisement avec le sterno-cléido-mastoïdien
- Prendre garde à ne pas léser le nerf auriculaire postérieur qui se trouve juste derrière la veine et parallèle à celle-ci
- Ecarter les lambeaux de platysma vers le haut et le bas afin d'exposer le kyste
- Exposer la partie postérieure du kyste en disséquant le long du bord antérieur du sterno-cléido-mastoïdien avec un bistouri froid ou électrique tout en réclinant le muscle vers l'arrière
- Mobiliser le kyste en alternant les dissections aux instruments et à la compresse en bas et en avant
- Décoller le kyste des structures profondes, c'est-à-dire les X, XI, XII et sa branche descendante, veine jugulaire in-\terne et vaisseaux carotidiens *(Figures 22, 23)*. Attention à ne pas traumatiser les veines pharyngées au croisement de la fistule et du XII *(Figure 24)*

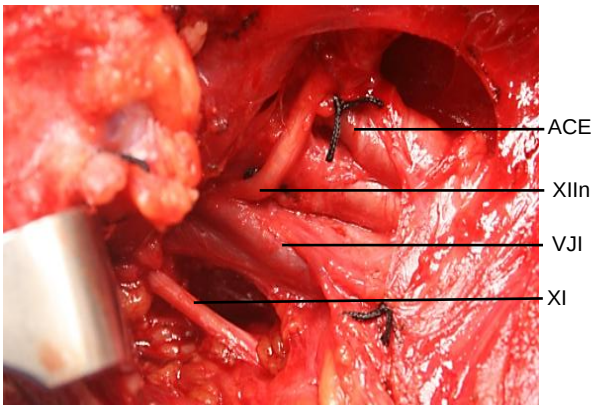

Figure 22 : Structures situées sous le kyste branchial

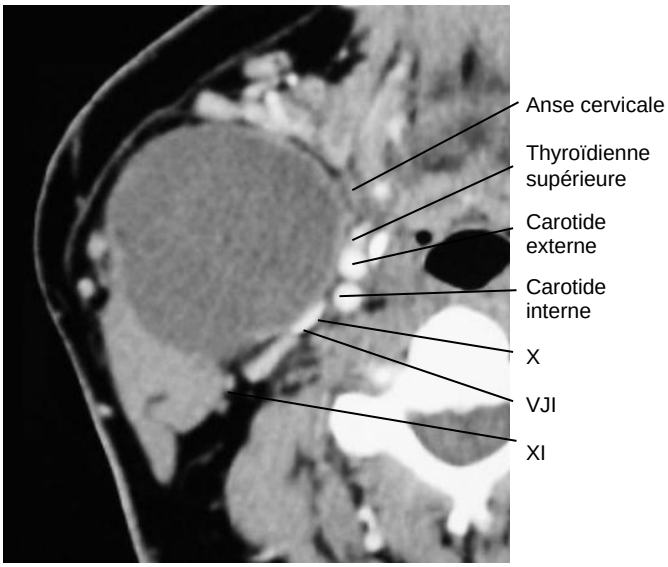

Figure 23 : Structures situées sous le kyste branchial (positions approximatives du X et du XI)

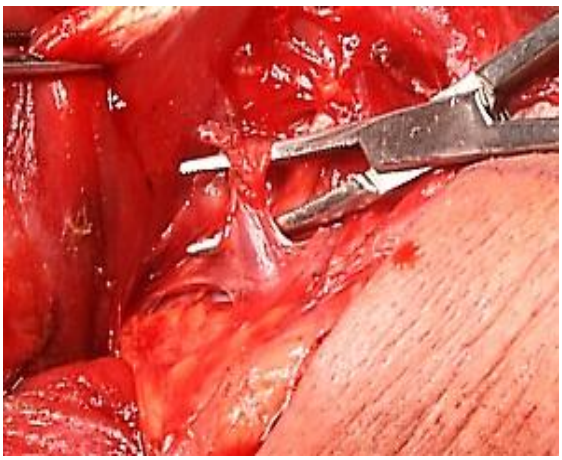

Figure 24 : Veines pharyngées croisant le XII

Figure 25 : Kyste branchial mobilisé

- Rechercher une fistule au-dessus du kyste (inconstante) et la suivre vers le haut à travers la bifurcation carotidienne (entre les carotides externe et interne) *(Figure 26)* jusqu'à son point de pénétration dans l'oropharynx

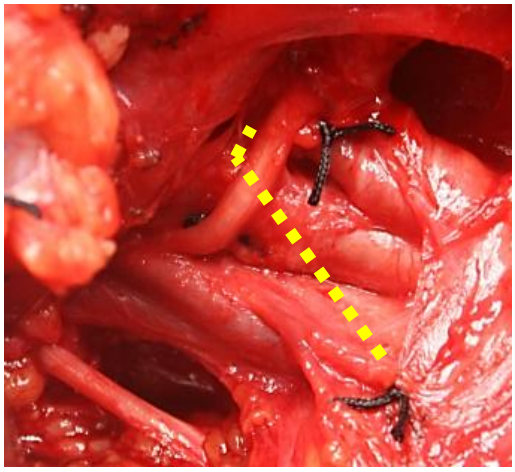

Figure 26 : Trajet fistuleux au-dessus du XII et entre les artères carotides interne et externe

- Il peut être nécessaire d'élargir l'incision ou de réaliser des incisions étagées pour améliorer l'exposition
- Attention à ne pas léser les X, XI et XII. Si un orifice fistuleux interne n'est pas retrouvé, lier la fistule au niveau du ventre postérieur du digastrique
- S'il existe un orifice interne, mettre un doigt dans la fossette sus-amygdalienne pour repérer l'extrémité de la fistule ; la disséquer jusqu'au muscle constricteur du pharynx, la lier et la sectionner ; afin d'enlever en totalité une

fistule qui s'abouche dans la fossette sus-amygda-lienne, une amygdalectomie peut être nécessaire
- Drainage aspiratif cervical de 5mm de diamètre
- Suture du platysma et de la peau

Kystes et fistules des 3ème et 4ème arcs

Les kystes des 3ème et 4ème fentes sont rares. Leur origine commune étant le sinus cervical de His, ils ont en commun certains aspects. Ils se présentent typiquement comme des abcès cervicaux à répétition ou sont parfois pris pour des thyroïdites suppurées *(Figure 27)*.

Figure 27 : Orifice fistuleux d'une fistule du 3ème arc se manifestant par des abcès cervicaux à répétition

Les 2ème à 4ème fentes participant toutes à la formation du sinus cervical de His qui s'abouche par un orifice cutané unique, il est impossible de distinguer leurs malformations les unes des autres par rapport à la localisation de la fistule.

La fente ou le poche d'origine est définie par la localisation de l'orifice pharyngé. Contrairement aux malformations du 2ème arc, celles des 3ème et 4ème intéressent le sinus piriforme, au-dessous du niveau de l'os hyoïde (2ème arc). La présence d'air en échographie ou en TDM dans la région du pôle supérieur de la thyroïde au contact du sinus piriforme est pathognomonique d'une anomalie des 3ème ou 4ème arcs branchiaux. Le TOGD a une grande sensibilité pour le diagnostic d'une fistule du sinus piriforme. La fluoroscopie ou la fistulographie TDM peuvent déterminer le trajet de la fistule *(Figure 28)*.

La laryngoscopie directe retrouve l'orifice interne de la fistule dans le sinus piriforme *(Figure 29)*.

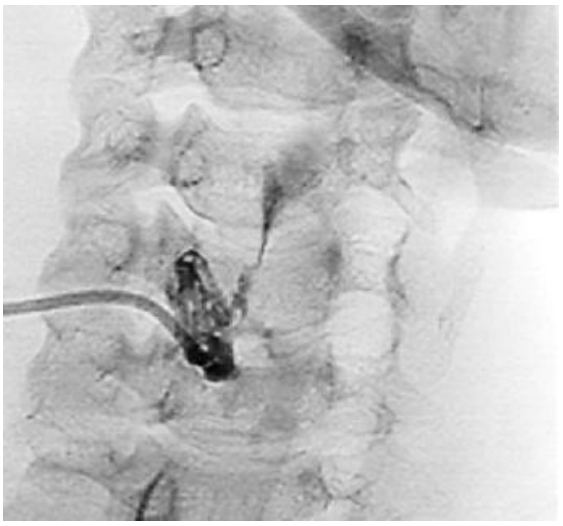

Figure 28 : Hypopharyngographie fluoroscopique avec un cathéter en queue de cochon introduit dans la cavité d'un kyste abcédé de la région du sinus piriforme cervical avec issue de produit de contraste dans ce dernier. (Cain et al. Right-sided pyriform sinus fistula : a case report and review of the literature. Case Rep Otolaryngol. 2012 ;2012:934968)

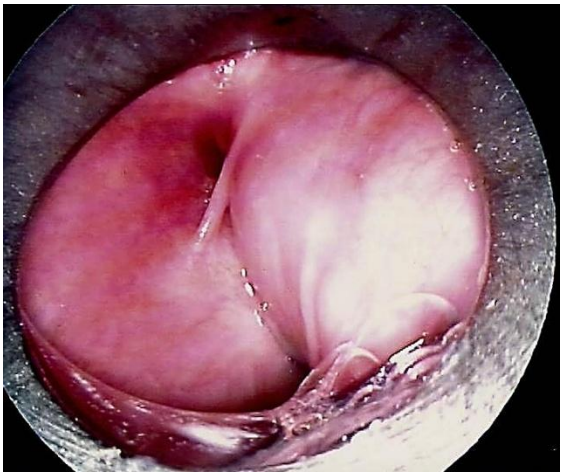

Figure 29 : Abouchement de l'orifice interne d'une fistule branchiale dans le sinus piriforme

Kystes et fistules du 3ème arc

Une fistule passe au-dessous du platysma, remonte derrière la carotide interne, tourne au-dessus du XII, continue au-dessus du nerf laryngé supérieur, traverse-la membrane thyro-hyoïdienne et s'abouche à la partie haute du sinus pirifome. Les kystes peuvent être situés en tout endroit de ce trajet *(Figure 30)*.

La résection se fait par un abord cervical direct ou bien par voie de thyroïdectomie. Il faut bien avoir identifié le nerf récurrent et réaliser ensuite une hémithyroïdectomie. Vers le haut, respecter le nerf laryngé supérieur à sa traversée de la membrane thyro-hyoïdienne *(Figure 31)*.

Figures 30 a, b : Kyste de la 3° fente branchiale ; noter la proximité de la membrane hyo-thyroïdienne
http://www.ajnrblog.org/2009/12/28/educational-presentation-branchial-cleft-cysts2/#sthash.HXqzZZME. dpbs)

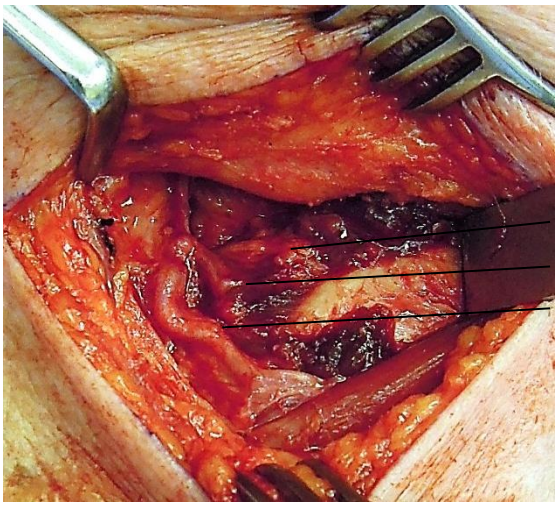

Figure 31 : Vue finale de l'artère thyroïdienne supérieure (ATS), de l'artère laryngée supérieure (ALS) et du nerf laryngé supérieur (NLS)

Kystes et fistules du 4ème arc

Ils sont extrêmement rares. Ils surviennent essentiellement du côté gauche (G) et sont typiquement confondus avec des thyroïdites aiguës suppurées ou des abcès cervicaux à répétition ayant été drainés à de multiples reprises *(Figures 32, 33)*.

Figure 32 : Kyste du 4ème arc surinfecté repoussant la thyroïde en avant et en dehors

Figure 33 : Kyste du 4ème arc infecté dans la région paratrachéale, s'étendant vers la région du sinus piriforme

L'orifice externe de la fistule est retrouvé le long du bord antérieur du sterno-cléido-mastoïdien. Il est en règle la conséquence d'une incision pour drainage d'un kyste d'origine branchiale pris pour un abcès cervical. Le diagnostic est redressé par la découverte ***d'un orifice fistuleux interne dans la région du sommet du sinus piriforme*** en laryngoscopie directe *(Figure 29)*.

Une vraie fistule suivrait le trajet du nerf récurrent autour de l'aorte (à G) ou de l'artère sous-clavière (à Dte), pour remonter superficiellement à ce nerf dans la région paratrachéale. En pratique, cela n'a jamais été décrit. La fistule passe derrière l'aile thyroïdienne et s'abouche au sommet du sinus piriforme. Les kystes de la 4ème fente peuvent être rencontrés tout au long de ce trajet, au contact de la thyroïde et près du médiastin *(Figures 6, 29, 32-37)*.

La TDM est un examen important car il permet à la fois de préciser le diagnostic et de déterminer la stratégie opératoire. La fistulographie TDM permet de visualiser le trajet avec précision.

Le traitement consiste à enlever le kyste et/ou la fistule et sera souvent associé à une hémithyroïdectomie *(Figures 35-37)*.

Une résection partielle de l'aile thyroïdienne peut être nécessaire pour améliorer l'exposition du point d'entrée de la fistule dans le sinus piriforme (Note : la totalité de l'aile thyroïdienne peut être réséquée sans entraîner de conséquence fonctionnelle). Le trajet fistuleux descend théoriquement dans le médiastin mais cela est rarement le cas en pratique.

La cautérisation endoscopique de l'orifice fistuleux dans le sinus piriforme a été décrite *(Verret et al)*. En laryngoscopie directe, un cathéter à ballonnet ou un angiocath est introduit dans la lumière de la fistule afin d'en dilater l'abouchement. Une boule monopolaire est alors introduite dans l'orifice qui est coagulé.

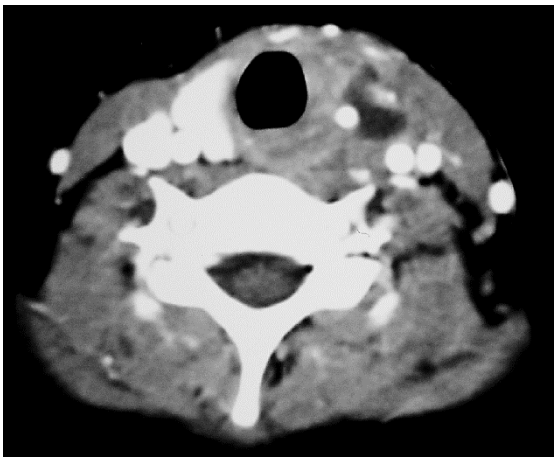

Figure 34 : Kyste au contact de la thyroïde

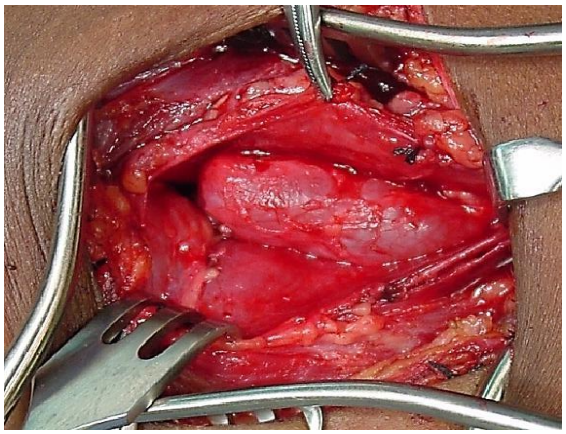

Figure 35 : Exposition du kyste

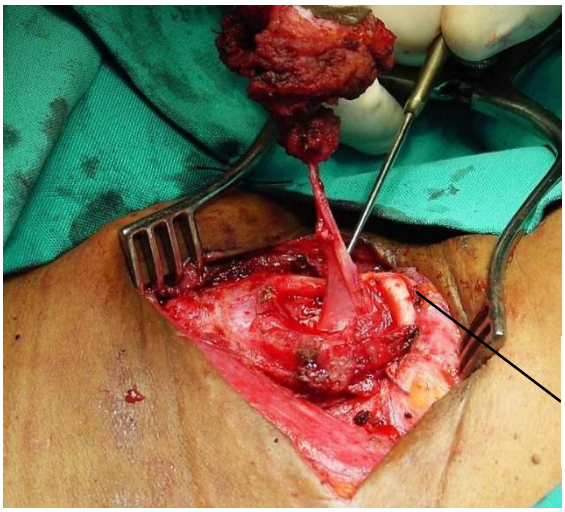

Figure 36 : Poursuite du trajet en arrière de l'aile thyroïdienne vers le sinus piriforme

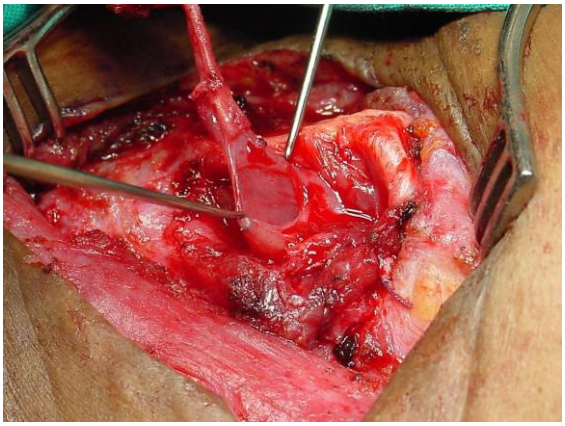

Figure 37 : Abouchement dans le sinus piriforme

La cautérisation chimique à l'acide trichloroacétique (ATA) à 40% est moins agressive et a été proposée en traitement de première intention bien qu'il y ait un certain nombre de récidives (Cain et al). L'avantage de l'ATA par rapport à l'électrocautérisation est qu'une plus grande longueur de la fistule peut être cautérisée sans effet thermique collatéral. Cette cautérisation peut être répétée plusieurs fois, la chirurgie étant indiquée en cas de récidive.

Références

- Devaney KO, Rinaldo A, Ferlito A, Silver CE, Fagan JJ, Bradley PJ, Suárez C. Squamous Carcinoma Arising in a Branchial Cleft Cyst- Have You Ever Treated One? Will You? *J Laryngol Otol*. 2008; 122(6): 547-50
- Verret DJ et al. Endoscopic cauterization of fourth branchial cleft sinus tracts. *Arch Otolaryngol Head Neck Surg*. 2004 Apr; 130(4):465-8
- Cain RB, Kasznica P, Brundage WJ. Right-sided pyriform sinus fistula: a case report and review of the literature. *Case Rep Otolaryngol*. 2012;2012: 934968
- http://php.med.unsw.edu.au/embryology/index.php?title=2010_Lecture_11
- https://missinglink.ucsf.edu/restricted/lm/CongenitalAnomalies/BranchialCleftCyst.html

Comment citer ce chapitre

Fagan JJ (2013). Resection branchial cysts, clefts and sinuses. In *The Open Access Atlas of Otolaryngology, Head & Neck Operative Surgery*. Retrieved from https://vula.uct.ac.za/access/content/group/ba5fb1bd-be95-48e5-81be-586fbaeba29d/Resecting%20branchial%20cysts%2C%20fistulae%20and%20sinuses.pdf

Traduction

Fiche traduite sous la direction et la validation du Collège Français d'ORL et chirurgie de la face et du cou et de la Société Française d'ORL

Richard NICOLLAS
Professor
Service ORL pédiatrique CHU La Timone
13000 Marseille
richard.nicollas@ap-hm.fr

Author & Editor

Johan Fagan MBChB, FCS (ORL), MMed
Emeritus Professor and Past Chair
Division of Otolaryngology
University of Cape Town
Cape Town, South Africa
johannes.fagan@uct.ac.za

THE OPEN ACCESS ATLAS OF OTOLARYNGOLOGY, HEAD & NECK OPERATIVE SURGERY

www.entdev.uct.ac.za

The Open Access Atlas of Otolaryngology, Head & Neck Operative Surgery by Johan Fagan (Editor) johannes.fagan@uct.ac.za is licensed under a Creative Commons Attribution - Non-Commercial 3.0 Unported License