

ATLAS D'ACCES LIBRE EN CHIRURGIE ORL ET CERVICO-FACIALE



EXERESE DE GRENOUILLETTE ET DE GLANDE SUBLINGUAL

Johan Fagan

Une *Grenouillette* correspond à une collection extra-glandulaire et extra-canalair de salive dans le plancher buccal à partir d'une glande sublinguale. Plus rarement elle peut provenir d'une blessure du canal d'une glande submandibulaire. Il s'agit d'un pseudokyste dans le sens où elle ne contient pas d'épithélium.

Elle se présente classiquement comme un gonflement mou sous muqueux dans le plancher buccal (*Figure 1*). Le terme de grenouillette vient de la ressemblance entre ce kyste et le ventre d'une grenouille.

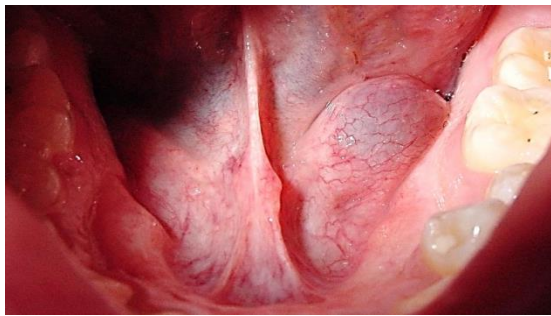


Figure 1: Grenouillette dans le plancher buccal

Une grenouillette plongeante s'étend dans le triangle submandibulaire du cou à travers un défaut du muscle mylohyoïdien, ou moins fréquemment, en passant derrière le bord postérieur du muscle (*Figure 2*).

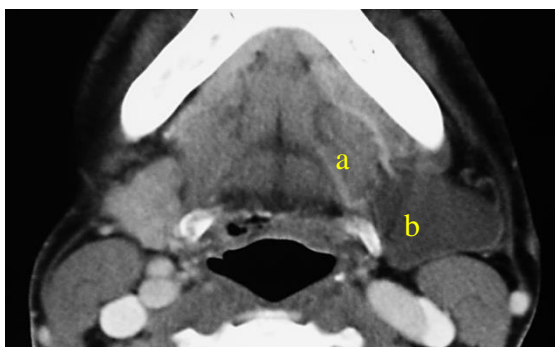


Figure 2: grenouillette plongeante: composant oral (a) et cervical (b)

Une grenouillette peut aussi s'étendre postérieurement dans l'espace parapharyngé (*Figure 3*).

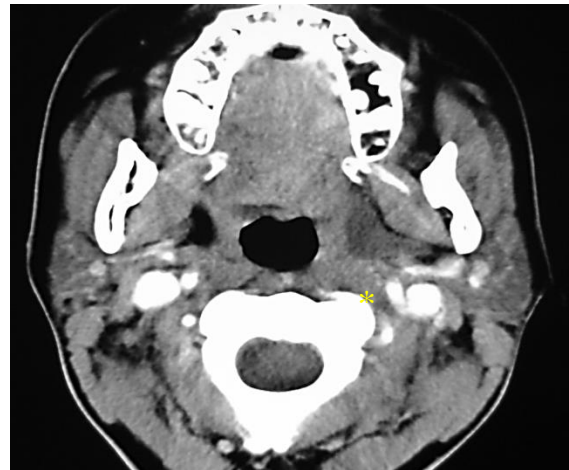


Figure 3: Extension d'une grenouillette dans l'espace parapharyngé, situé médialement au muscle ptérygoïdien médial

Le traitement des grenouillettes est controversé et inclut la marsupialisation, l'exérèse de la glande sublinguale, l'exérèse de la grenouillette +/- l'exérèse de la glande sublinguale, et la sclérothérapie. L'exérèse de la glande sublinguale est la clé pour réduire les récives.

Anatomie chirurgicale

La *glande salivaire sublinguale* est située sous la muqueuse du plancher buccal antérieur, en avant des canaux submandibulaires et au-dessus des muscles mylohyoïdien et génio hyoïdien (*Figures 4, 5, 6*). Les glandes sublinguales sont drainées via 8-20 canaux excréteurs de Rivinus dans le canal submandibulaire et donc directement dans la bouche sur une crête muqueuse appelée repli sublingual *plica fimbriata* qui est formé par la glande et localisé de part et d'autre chaque côté du frein de langue (*Figures 5 & 6*).

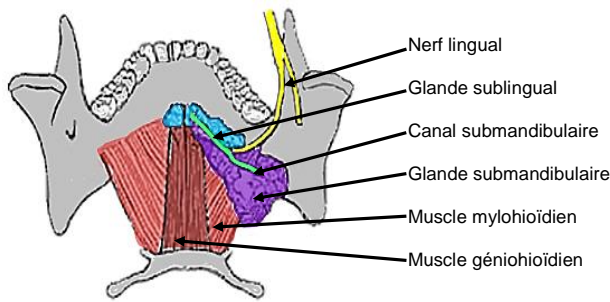


Figure 4: Vue supérieure et intra buccale de la glande submandibulaire, du canal, du nerf lingual et des muscles mylohyoïdien et géniohyoïdien

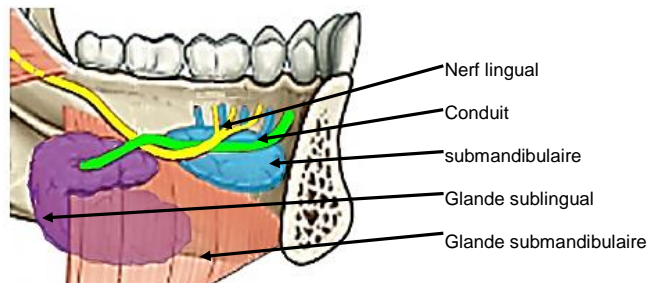


Figure 5: Vue intrabuccale de la glande sublinguale gauche avec les canaux de Rivinus, la glande submandibulaire et son canal, le nerf lingual et le muscle mylohyoïdien

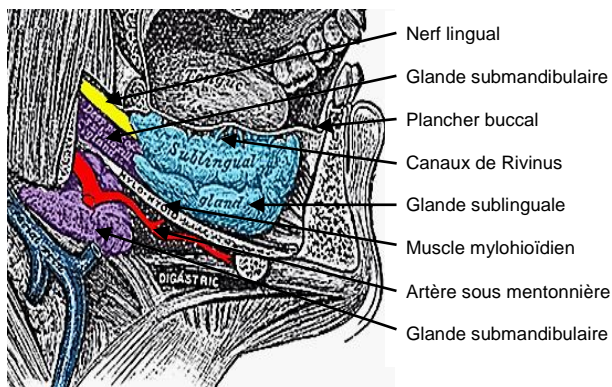


Figure 6: Glande sublinguale droite

Le **nerf lingual** croise en profondeur le conduit submandibulaire dans le plancher buccal latéral. Dans le plancher buccal antérieur il devient postérieur au canal. (Figures 4 & 5).

Le conduit submandibulaire est situé juste en dessous de la muqueuse du plancher

buccal antérieur et latéral, il s'ouvre dans la cavité buccale de part et d'autre du frein de langue. (Figures 4 & 5).

La veine linguale est visible sur la face ventrale de la langue, accompagnée du nerf hypoglosse. (Figure 7).

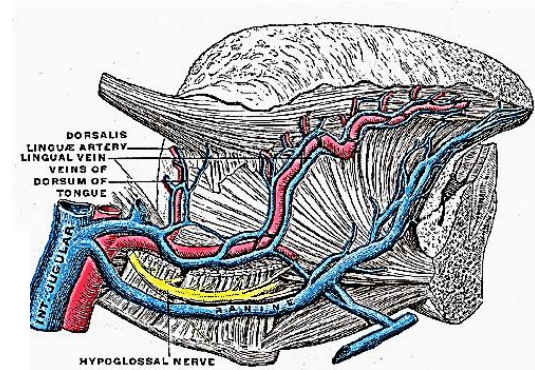


Figure 7: nerf XII accompagné de la veine linguale

Le détail de l'anatomie chirurgicale de la glande submandibulaire et du triangle submandibulaire est traité dans le chapitre exérèse de la glande submandibulaire

Temps opératoires

Les étapes suivantes s'appliquent à l'exérèse d'une simple grenouillette, d'une glande salivaire sublinguale et d'une grenouillette plongeante.

Anesthésie

Une antibiothérapie large spectre est administrée pendant 24h. Pour l'exérèse d'une grenouillette plongeante l'anesthésiste peut éviter la curarisation (paralysie musculaire) puisqu'il est habituel de monitorer le mouvement de la lèvre inférieure, le nerf mandibulaire marginal pouvant être chirurgicalement irrité.

Installation et champage

Le patient est placé en décubitus dorsal, cou en extension. La peau antérieure du cou et

de la partie inférieure de la face est stérilisée. Le champage est réalisé de telle sorte que la bouche et le haut du cou soit exposé. Un écarteur est utilisé pour ouvrir la bouche. Un fil de traction est placé au travers de la pointe de la langue pour permettre une meilleure exposition du plancher buccal antérieur.

Exérèse d'une grenouillette simple (Figure 1)

La muqueuse est incisée en regard de la grenouillette en prenant soin de ne pas la perforer. Une dissection du plan sous muqueux est réalisée au dessus de la paroi de la grenouillette par clivage (doigt ou tampon). Le kyste est disséqué en prenant soin de ne pas léser le conduit submandibulaire ou le nerf lingual. Parfois le canal est abimé, celui-ci est donc simplement transposé vers le plancher buccal latéral en mobilisant le canal, puis il est placé au travers d'une incision de la muqueuse du plancher buccal latéral. Il est fixé à la muqueuse buccale en suturant les parois du canal. (Figure 8).

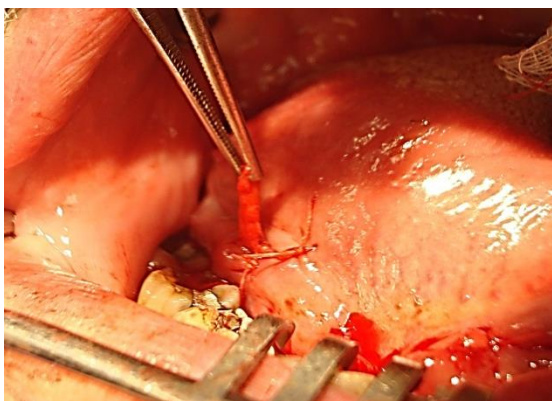


Figure 8: Transposition du canal submandibulaire vers le plancher buccal latéral droit et suture à la muqueuse avec un fil vicryl

Exérèse de la glande sublinguale

La glande sublinguale est étonnamment large, et située en dessous de la muqueuse et juste

en avant du canal submandibulaire dans le plancher buccal antérieur. L'électrocoagulation et la dissection peuvent être utilisés pour l'exérèse de la glande. (Figure 9) Les structures risquant d'être lésées sont le conduit submandibulaire et le nerf lingual.

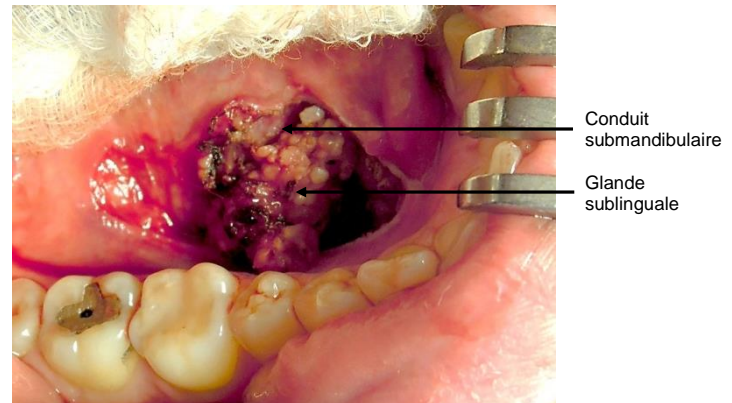


Figure 9: Glande sublinguale droite et canal submandibulaire

Exérèse d'une grenouillette plongeante

Pour l'anatomie chirurgicale les lecteurs peuvent se référer au **chapitre sur l'exérèse de la glande submandibulaire** puisque la dissection est similaire. Une incision horizontale est réalisée dans un pli, au moins 3 cm sous la mandibule ou au niveau de l'os hyoïde, elle se prolonge en avant depuis le bord antérieur du muscle sterno cleïdo mastoïdien, au travers de la peau, du tissu sous cutané et du platysma. Les veines faciales commune et antérieure sont repérées en arrière, disséquées et ligaturées si besoin. La grenouillette est identifiée dans la partie antérieure du triangle submandibulaire. (Figure 10).

Le ventre antérieur du digastrique est repéré et récliné en avant. Le muscle mylohyoïdien est identifié en dedans et en avant du ventre antérieur du digastrique. (Figure 11).

Le chirurgien peut avoir besoin de mobiliser et disséquer la glande submandibulaire pour un meilleur accès. (Figure 12).

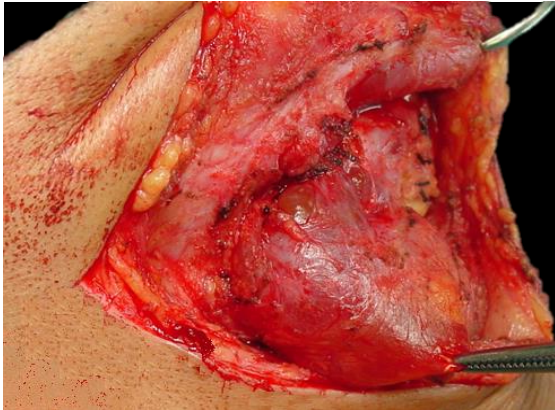

Figure 10: Grenouillette plongeante du cou à droite

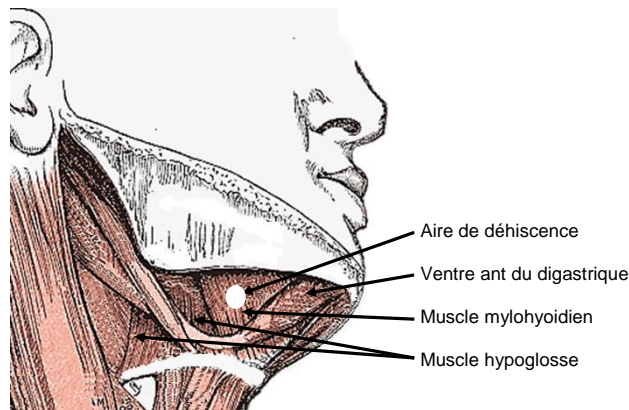


Figure 11: Muscles rencontrés après l'exérèse de la glande submandibulaire, et aire de déhiscence du muscle mylohyoïdien au travers de laquelle passe le plus souvent une grenouillette plongeante

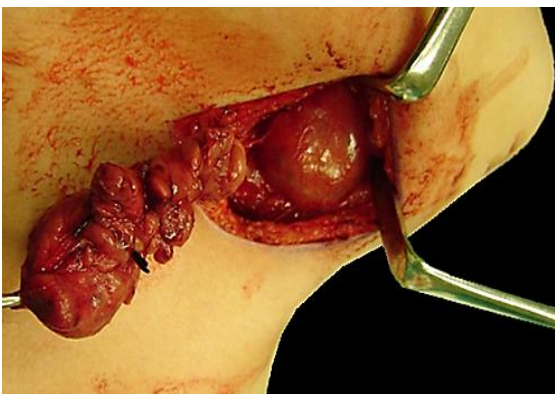


Figure 12: Mobilisation de la glande submandibulaire pour une meilleure exposition d'une grenouillette plongeante

La grenouillette est mobilisée en disséquant par clivage le long des muscles envi-

ronnant et en arrière de la glande submandibulaire. La grenouillette passe généralement à travers une déhiscence dans le muscle mylohyoïdien ou moins fréquemment derrière le muscle mylohyoïdien dans le plancher buccal. Le chirurgien complète donc l'exérèse par voie orale associée à l'exérèse des glandes sublinguales.

La glande submandibulaire devant être préservée, l'état du canal submandibulaire est vérifié pour déterminer s'il doit être transloqué. Un défaut muqueux dans le plancher buccal est ensuite fermé par une suture résorbable et le cou est refermé plan par plan sur un drain d'aspiration.

Traduction

Fiche traduite sous la direction et la validation du Collège Français d'ORL et chirurgie de la face et du cou et de la Société Française d'ORL

Author & Editor

Johan Fagan MBChB, FCORL, MMed
 Professor and Chairman
 Division of Otolaryngology
 University of Cape Town
 Cape Town
 South Africa
johannes.fagan@uct.ac.za

**THE OPEN ACCESS ATLAS OF
 OTOLARYNGOLOGY, HEAD &
 NECK OPERATIVE SURGERY**

www.entdev.uct.ac.za



The Open Access Atlas of Otolaryngology, Head & Neck Operative Surgery by [Johan Fagan \(Editor\) johannes.fagan@uct.ac.za](mailto:johannes.fagan@uct.ac.za) is licensed under a [Creative Commons Attribution - Non-Commercial 3.0 Unported License](https://creativecommons.org/licenses/by-nc/3.0/)