DISECCIÓN DE FÍSTULAS, SENOS Y QUISTES BRANQUIALES

Johan Fagan

La falta de involución de un surco branquial puede dar lugar a quistes, senos o fístulas cubiertos por epitelio. Los senos se abren a la piel, a la oro o hipofaringe.

Las malformaciones branquiales se pueden diagnosticar a cualquier edad pero se presentan con mayor frecuencia en la infancia en forma de senos cutáneos, quis-tes o abscesos. El diagnóstico diferencial de un quiste cervical lateral incluye los quistes timicos, paratiroideos y tiroideos, las metastasis quísticas (carcinoma papilar de tiroides, carcinoma escamoso de orofaringe, cáncer de piel), los abscesos tuberculosos fríos, las malformaciones linfáticas, la ránula cervical, y el laringocele. La existencia del carcinoma branquiogénico es controvertida. Las metástasis quísticas en los nódulos linfáticos cervicales de los carcinomas escamosos de orofaringe son mucho más frecuentes y deberían sospechar se sobre todo en adultos con masas quísticas en áreas II y III cervicales.

La resección es el tratamiento de elección. Es necesario entender la embriología del aparato branquial para el diagnóstico y tratamiento de estos pacientes.

Embriología

El aparato branquial se desarrolla durante la 2ª-6ª semanas de vida. Durante esta etapa el cuello del feto tiene forma cilíndrica con crestas circunferenciales, los llamados arcos branquiales, los cuales están separados internamente por bolsas branquiales y externamente por hendiduras branquiales *(Figura 1)*. Está revestido por ectodermo externamente y por endodermo internamente; el mesodermo y las células de la cresta neural migran a los arcos branquiales para formar los nervios musculoesqueléticos, vasculares y craneales que inervan las estructuras de cada arco *(Figura 2)*.

El endodermo que reviste las bolsas branquiales se transforma en oído medio, amígdalas palatinas, timo y paratiroides *(Figuras 3,4)*. La primera hendidura branquial se transforma en el conducto auditivo externo *(Figura 3)*.

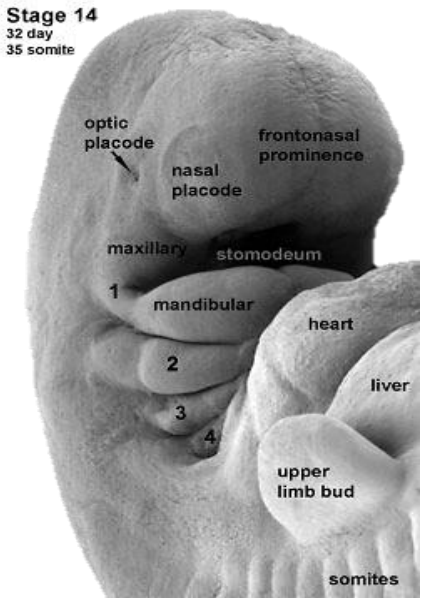

Figura 1: Arcos Branquiales 1-4 con los surcos branquiales entre medias
http://php.med. unsw edu.au/embryology/index.php?title=2010 _Lecture_11

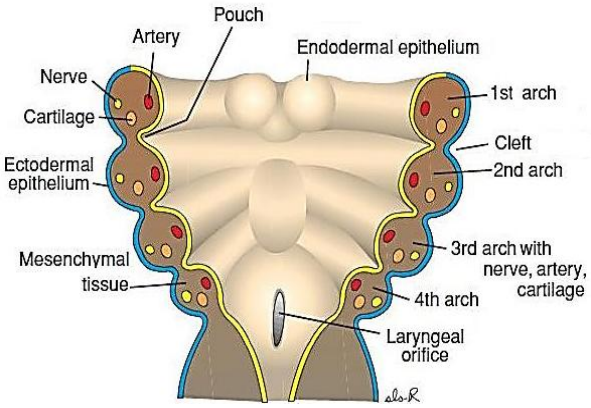

Figura 2: La faringe abierta posteriormente observando la anatomía del aparato branquial
https://missinglink.ucsf.edu/restricted/lm/CongenitalAnomalies/BranchialCleftCyst.html

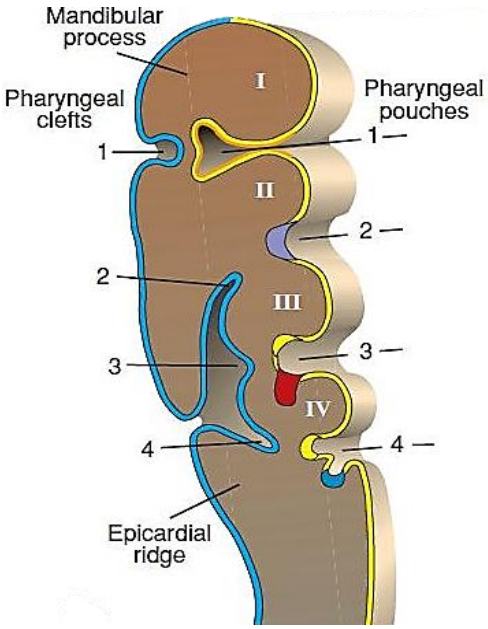

Figura 3: Los arcos, hendiduras y bolsas branquiales; hendiduras 2-4 forman el seno cervical de His
https://missinglink.ucsf.edu/restricted/lm/CongenitalAnomalies/BranchialCleftCyst.html

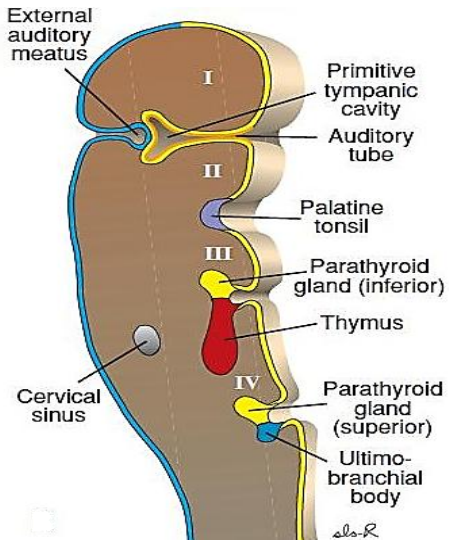

Figura 4: Estructuras que se forman de las hendiduras y bolsas branquiales; las hendiduras 2-4 forman el seno cervical de His que posteriormente desaparece

https://missinglink.ucsf.edu/restricted/lm/CongenitalAnomalies/BranchialCleftCyst.html

Las 2ª-4ª hendiduras forman una cavidad común, el seno de His, con una única apertura exterior *(Figura 3).* Posteriormente el 2º arco crece inferiormente y cubre el seno de His formando un único quiste de hendidura branquial llamado el seno cervical que posteriormente desaparece *(Figura 4).* La persistencia de una hendidura branquial o del seno de His formaría un quiste o seno branquial revestído por epitelio. Debido a que las hendiduras 2-4 embriológicamente tienen una apertura externa común, no se puede determinar la hendidura de origen a partir de la posición del seno externo. Un seno también se puede formar por el drenaje espontaneo de un quiste hacia la piel o la mucosa faríngea, o después de una incisión y drenaje. Una fístula se forma por la comunicación entre una bolsa y una hendidura branquial.

Las malformaciones branquiales se encuentran caudales a los derivados embriológicos del arco correspondiente y cefálicas a los derivados del siguiente arco *(Tabla 1, Figuras 4, 5,).*

	Hueso/Cartílago	Nervio	Arteria
I	Yunque, martillo, mandíbula	V2, V3	Maxilar Carótida Externa
II	Estribo, apófisis estiloides, hioides (asta menor/ porción superior del cuerpo)	VII	Estapedial Hioidea
III	Hioides (asta mayor/ porción inferior del cuerpo)	IX	Carótida común Carótida Interna
IV	Cartílago Tiroides y Epiglotis	Rama Laríngea Superior del Vago	Derecha: Arco Aórtico, Subclavia Izquierda: Arco Aórtico
VI	Cartílago Cricoides, Aritenoides, Corniculado	Recurrente del Vago	Derecha: Pulmonar Izquierda: Pulmonar, Ductus Arterioso

Tabla 1: Derivados de los arcos

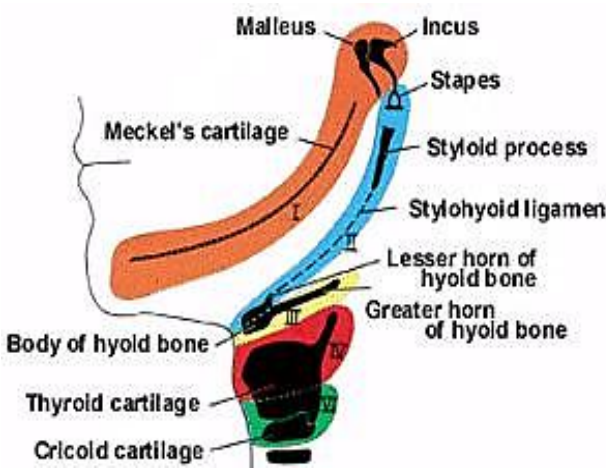

Figura 5: Derivados de los arcos branquiales

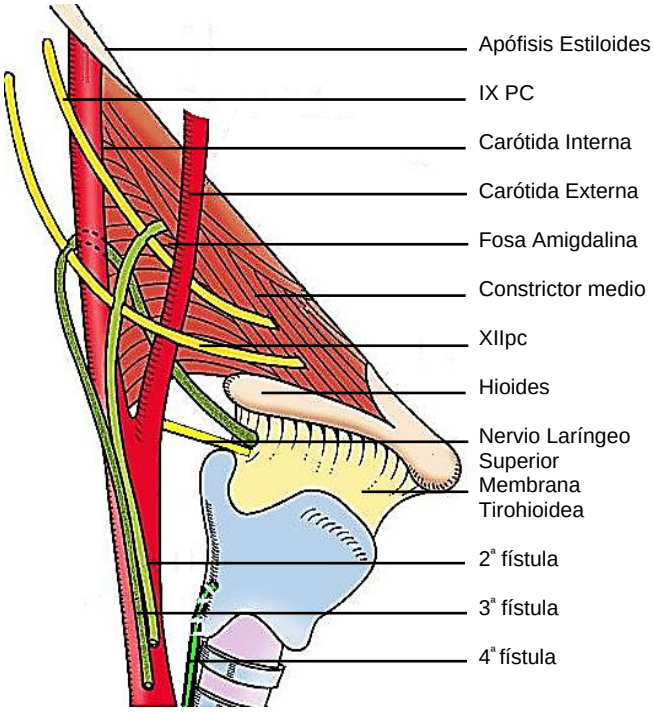

Figura 6: 2ª, 3ª y 4ª fístulas branquiales: Los tractos se encuentran inferiores al derivado embriológico del arco correspondiente y superiores al derivado del siguiente arco (Basado de O'Rahily, Muller: Embriología y Teratología Humana, 2ªed. Nueva York: Wiley-Liss, 1996)

Presentación clínica general

Un quiste se puede presentar como una tumefacción externa, o producir disfagia u obstrucción debido al efecto masa, o infectarse y presentarse como un absceso *(Figuras 7,8).*

Figura 7: Quiste de la 3ª hendidura branquial manifestándose como un absceso cervical profundo

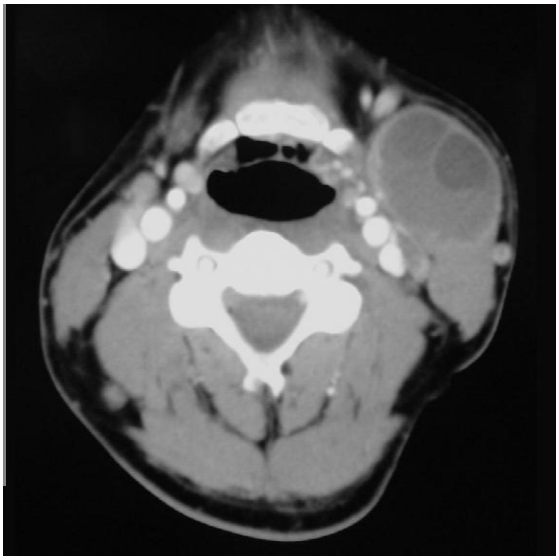

Figura 8: Quiste de 2ª hendidura branquial infectado

Los senos y fístulas cutáneas se presentan en el borde anterior del músculo esternocleidomastoideo.

Quistes/senos/fístulas de la 1ª hendidura branquial

Las malformaciones de la primera hendidura branquial son poco frecuentes y se deben a un cierre incompleto de la parte ventral de la primera hendidura branquial. La 1ª hendidura branquial forma el conducto auditivo externo; la bolsa forma la caja del tímpano, las celdillas mastoideas y la trompa de Eustaquio *(Figuras 4, 5)*; *Work* dividió las malformaciones de la 1ª hendidura branquial en Tipos 1&2

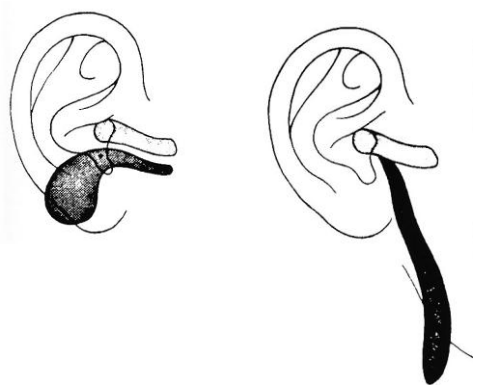

Figura 9: Malformaciones Tipo 1&2 de la 1ª Hendidura branquial (Work. Laryngoscope 1972; 82:1581-93)

Malformación Tipo 1 de la primera hendidura branquial

Es una duplicación del conducto auditivo externo y esta revestida por epitelio escamoso *(Figura 9)*. Tiene un trayecto paralelo al CAE y puede tener una fístula con salida a la región retroauricular o pretragal. Normalmente no afecta al VII par craneal. El tratamiento es la resección quirúrgica del quiste o fístula y de la piel y cartílago del CAE afectados.

Malformación Tipo 2 de la primera hendidura branquial

Típicamente se presenta en forma de quiste/seno/fistula, o combinaciones. Tiene un origen ectodérmico y mesodérmico por lo que puede contener piel, anejos y cartílago. Se extiende entre el ángulo de la mandíbula y el CAE. El quiste o el orificio externo se localiza típicamente en el cuello superior al hioides, es decir en el siguiente arco branquial *(Figuras 10, 11)*.

Figura 10: Tumefacción típica de un quiste branquial de primer arco

Cruza el ángulo de la mandíbula, con un trayecto hacia la parótida y termina cerca de la unión osteocartilaginosa del CAE *(Figuras 9, 11-13)*.

Un cirujano no debe iniciar esta cirugía si no tiene experiencia en la cirugía del VII PC, ya que el VIIPC está asociado al primer arco branquial, y está íntimamente asociado a malformaciones de la 1ª hendidura branquial; el trayecto puede pasar profundo, lateral o entre ramas del nervio, o un quiste puede desplazar el nervio caudalmente.

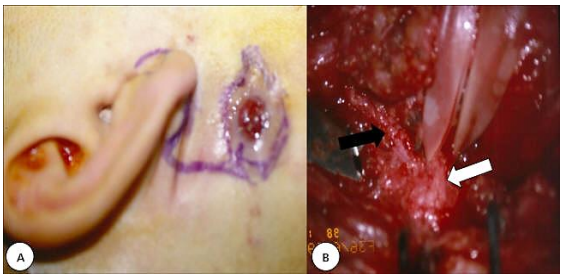

Figura 11: A: Fístula en el borde anterior del esternocleidomastoideo; B: trayecto de fistula (flecha negra) profundo al VII pc (flecha blanca) desplazando el nervio lateralmente (Choi JH, Woo HY. J Current Surg. 2012; 2(1): 29-31)

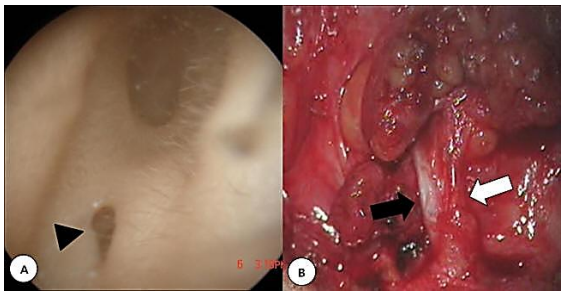

Figura 12: A: Apertura del seno en el CAE; B: Trayecto (flecha negra) paralelo al CAE y terminando profundo al VIIpc (flecha blanca) (Choi JH, Woo HY. J Current Surg. 2012;2(1): 29-31)

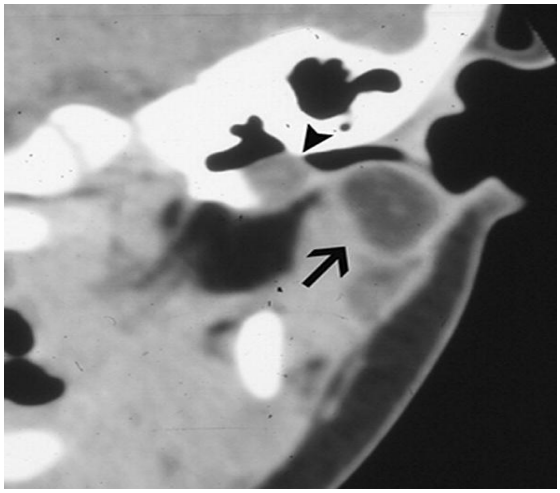

Figura 13: TC Coronal de quiste Tipo 2 de la 1ª hendidura branquial en la parótida (flecha) que está conectado a traves de quiste más pequeño al CAE en la union osteocartilaginosa (punta de flecha) (Khanna G. Radiographics 2006;26: 157-71)

Explorar cuidadosamente el CAE con un microscopio buscando la presencia de un seno con apertura en el suelo del CAE *(Figura 12)*. Solicitar TC+/ RMN para determinar las relaciones anatómicas con el CAE, la parótida y el VIIPC; la posición del nervio se puede estimar a partir de la posición de la vena retromandibular relaciónada a la malformación.

El tratamiento se realiza mediante resección quirúrgica; esto requiere identificación y preservación del VIIPC, parotidectomía parcial, y escisión de piel y cartílago del CAE que rodea el trayecto:

- Anestesia general: evitar relajantes musculares para poder estimular el VIIPC
- Considerar el uso de neuromonitorización especialmente si pueden existir cicatrices de una infección previa
- Hacer una incisión de parotidectomía (ver Parotidectomía); incorporar una elipse de piel realizada alrededor de una cicatriz quirúrgica, senos o fístulas
- Localizar el VIIPC
- En niños más jóvenes, localizar el VIIPC usando como punto de referencia el borde anterior del esternocleidomastoideo, vientre posterior del digástrico, y cartílago del CAE debido a que:
  - El VIIPC se encuentra profundo a la fascia parotídea
  - Los puntos de referencia cartilaginosos y la apófisis estiloides normalmente no están presentes o están poco desarrollados
- Realizar una parotidectomía superficial limitada y disecar las ramas del VIIPC sobrepasando la malformación branquial *(Figuras 14 a, b)*

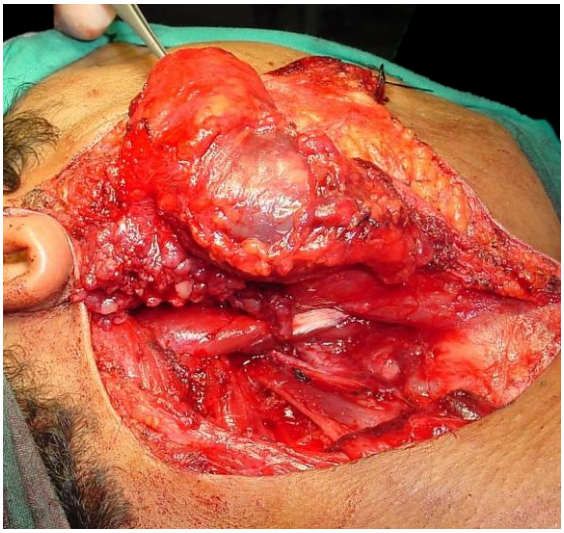

Figuras 14a-b: Resección de un quiste mediante parotidectomía superficial, exponiendo el VIIPC y sus ramas

- Disecar el seno/fístula/quiste, y preservar el VIIPC y sus ramas
- Extirpar la malformación incluyendo el cartílago y la piel del CAE (si se encuentran afectados)
- Si la malformación afecta a la membrana timpánica (suceso raro) se debe reparar mediante miringoplastia

Quistes/senos/fístulas del 2º arco branquial

Más del 90% de las malformaciones branquiales derivan del 2º arco branquial. El 2º arco branquial contribuye a la formación del hioides; el arco forma el seno de His junto con los arcos 3 y 4, y posteriormente involuciona; y la bolsa se convierte en la amígdala palatina y la fosa supratonsilar. Debido a esto, las malformaciones del 2º arco se comunican con la orofaringe a través de la fosa supratonsilar. *(Figuras 15 - 17)*.

Igual que las malformaciones del 3º y 4º arcos branquiales, ***las fístulas/senos del 2º arco branquial*** se encuentran a lo largo del borde anterior del esternocleidomastoideo.

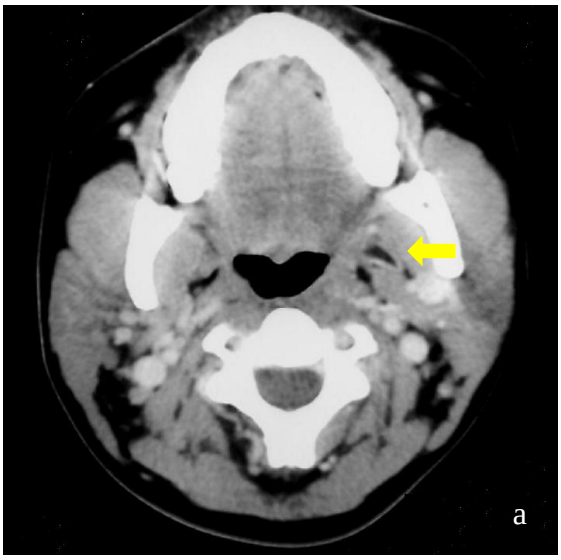

Figura 15a: Fístula del 2º arco branquial terminando en la fosa supratonsilar

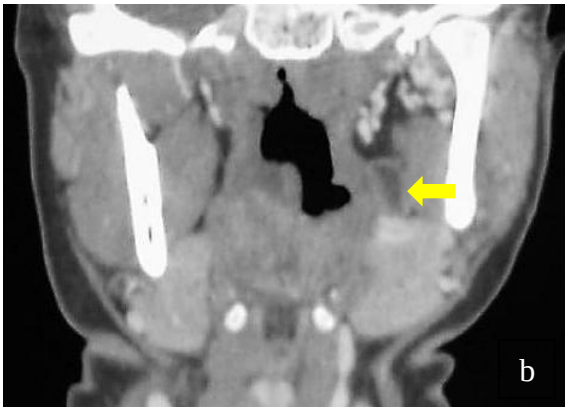

Figura 15b: Fístula del 2º arco branquial terminando en la fosa supratonsilar

Figura 16: Extensión de fístula de 2º arco branquial hacia amígdala

Figura 17: Extensión profunda de quiste sobre músculo pterigoideo medial hacia amígdala

Una fístula pasa profunda al platisma (embriológicamente cubre la apertura externa del seno de His) y atraviesa superiormente entre la carótida interna y la externa y pasa por encima del XIIPC y el IXPC para entrar en la fosa supratonsilar *(Figura 6)*. Un quiste se puede formar en cualquier punto de su recorrido.

Un quiste del 2º arco branquial típicamente se presenta como una masa sobre el borde anterior del esternocleidomastoideo *(Figuras 8, 18, 19)*. Contiene un líquido claro y transilumina con la luz.

Figura 18: Presentación típica de un quiste de 2º arco branquial

Figura 19: Quiste de 2º arco branquial típico

Es ***clínicamente indistinguible de otras condiciones como las metástasis quísticas en área II*** del carcinoma de orofaringe, piel o tiroides *(Figura 20)* y de los quistes hidatídicos y salivares en el espacio parafaríngeo. Por lo que es importante en el adulto explorar la vía aerodigestiva superior para buscar tumores primarios y enviar PAAFs para estudio citológico.

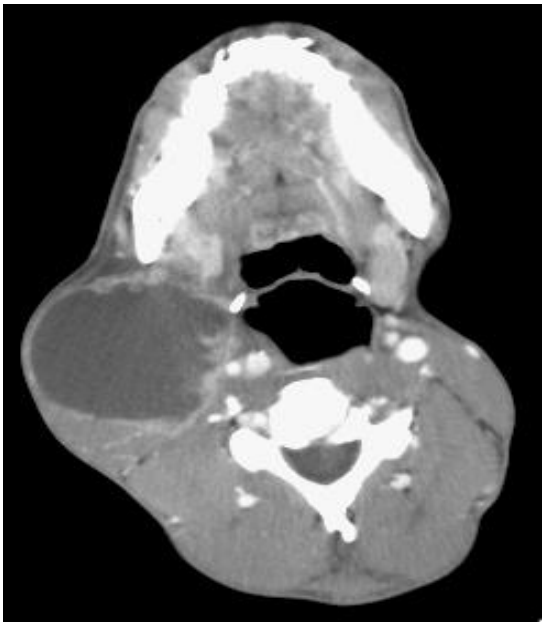

Figura 20: Metástasis quística de carcinoma de orofaringe que se puede confundir con un quiste branquial

Cirugía

El quiste branquial +/ tracto fistuloso se extirpa con anestesia general. La TC o RMN pueden ayudar a trazar el trayecto fistuloso *(Figuras 15-17)*. Puede ser necesaria una amigdalectomía si el trayecto termina en la fosa supratonsilar. Se debe evitar intervenir sobre un quiste inflamado; aspirar los contenidos, iniciar antibióticos y ajustar los antibióticos según los resultados microbiológicos del aspirado.

- Hacer una incisión cervical sobre un pliegue natural de la piel a nivel del hioides incorporando cualquier seno de piel presente en una elipse de piel *(Figura 21)*
- Para una exposición más amplia, extender la incisión posteriormente sobre el esternocleidomastoideo; evitar hacer incisiones verticales ya que son estéticamente inaceptables; mejor hacer incisiones transversales en escalera si es necesario
- Dividir el músculo platisma (el quiste está embriológicamente profundo al músculo)
- Identificar, ligar y dividir la vena yugular externa ya que cruza el esternocleidomastoideo

Figura 21: Incisión de piel sobre la masa

- Tener cuidado de no lesionar el nervio auricular mayor que se encuentra justo detrás y paralelo a la vena
- Levantar el colgajo subplatismal superior e inferiormente y exponer el quiste
- Exponer la pared posterior del quiste disecando el borde anterior del esternocleidomastoideo con un bisturí o un electrocauterio mientras se retrae el musculo posteriormente
- Movilizar el quiste con una disección afilada y roma inferior y anteriormente
- Levantar el quiste de las estructuras profundas (el XPC, el XIPC, el XIIPC, el asa descendente del hipogloso, la vena yugular interna y los vasos carotídeos *(Figuras 22, 23);* tener cuidado de no dañar las venas linguales/raninas donde el tracto cruza el XIIPC *(Figura 24)*

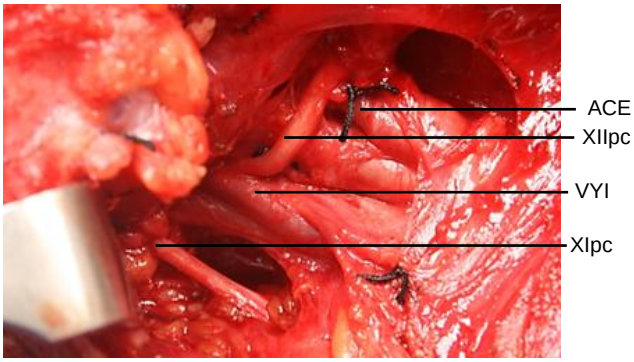

Figura 22: Estructuras profundas al quiste branquial

- Buscar un tracto superior al quiste (no siempre está presente), y seguir el tracto superiormente entre las arterias carótida interna y externa *(Figura 26)* hasta donde entra en la orofaringe
- Puede ser necesario extender la incisión cervical o usar incisiones en escalera para una exposición adicional
- Tener cuidado de no lesionar los pares craneales X, XI, y XII
- Si no se encuentra una apertura interna, ligar el tracto a nivel del vientre posterior del digástrico

- Si hay una apertura interna, poner un dedo sobre la fosa supratonsilar para identificar el final del tracto; disecar el tracto hasta el constrictor faríngeo y ligar y dividir el tracto; para extirpar por completo un tracto que termina en la fosa supratonsilar puede ser necesaria una amigdalectomía
- Drenar el cuello con una aspiración de 5mm
- Suturar el platisma y la piel

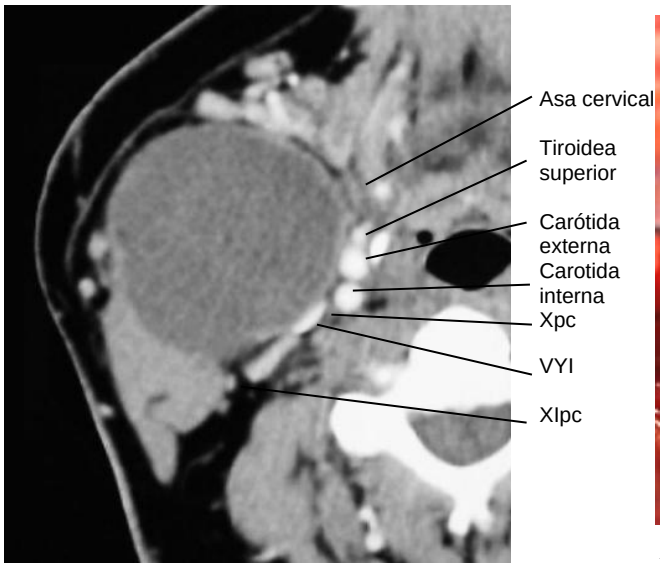

Figura 23: Estructuras profundas al quiste branquial (posiciones aproximadas del XPC, XIPC)

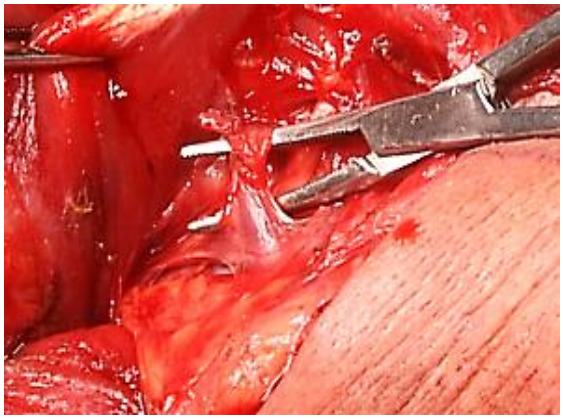

Figura 24: Venas raninas que cruzan el XIIPC

Figura 25: Quiste branquial movilizado

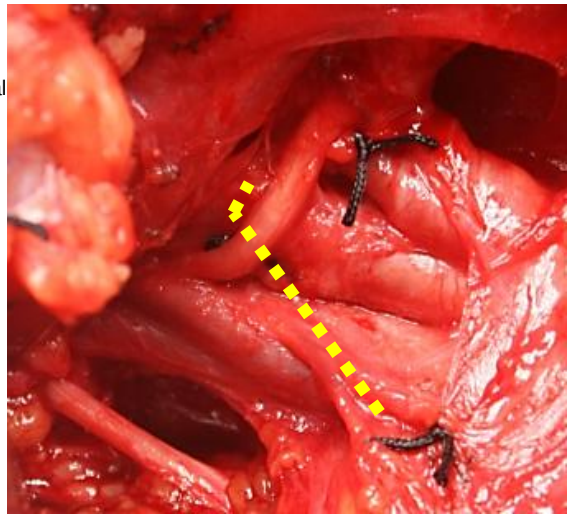

Figura 26: Trazo del tracto sobre el XIIPC *y entre las arterias carótidas interna y externa*

Quistes/senos/fístulas de la 3ª y 4ª hendidura branquial

Los quistes de la tercera y cuarta hendidura branquial son raros. Debido a su origen común en el seno de His, los quistes branquiales de 3ª y 4ª hendidura branquial comparten varias características. Típicamente se presentan como abscesos cervicales recidivantes o son mal diagnosticados como tiroiditis aguda supurativa *(Figura 27)*. Un seno externo o fístula se sitúa en el borde anterior del esternocleidomastoideo *(Figura 27)*. Debido a que las hendiduras branquiales 2-4 forman el seno de His con un orificio externo único, es imposible distinguir entre las hendiduras bran-

quiales 2-4 basándose en la localización de un seno o fístula en la piel.

Figura 27: Orificio externo de fístula de tercera hendidura branquial que se presentó como abscesos cervicales recurrentes

El origen de la hendidura o bolsa se define por la localización del orificio interno (faríngeo). A diferencia de las malformaciones del 2º arco branquial, las malformaciones del 3º y 4º entran en el seno piriforme inferior al hueso hioides (2° arco). La presencia de gas en la región superior de la glándula tiroidea en contacto con el seno piriforme en la ecografía o TC es patognomónica de las malformaciones de tercer y cuarto arcos branquiales. El esófagograma con bario tiene una alta sensibilidad para mostrar el orificio interno de una fístula en el seno piriforme. El sinograma / fístulograma con TC o Fluoroscopia puede delinear el trayecto *(Figura 28)*.

Mediante laringoscopia directa se observa el orificio interno del seno o fístula en el seno piriforme *(Figura 29)*.

Quistes/senos/fístulas del tercer arco branquial

El trayecto de la fístula es profundo al platisma, pasa por detrás de la arteria carótida interna, rodea al XIIPC, pasa superior al nervio laríngeo superior, atravesando la

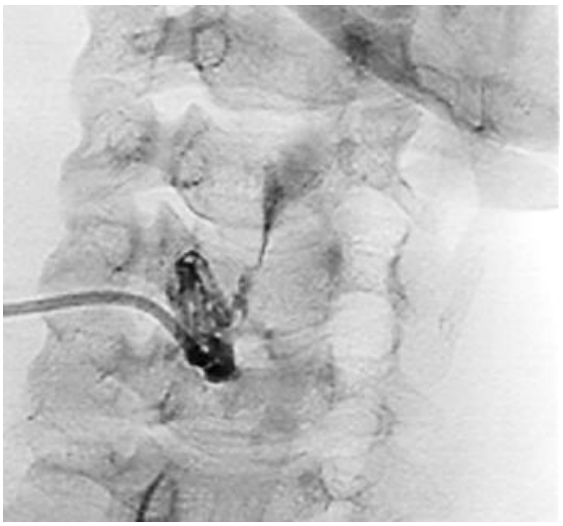

Figura 28: Sinograma fluoroscópico con un catéter doble J en la cavidad de un absceso cervical de un quiste branquial con contraste entrando en el seno piriforme (Cain et al. Right-sided pyriform sinus fistula: a case report and review of the literature. Case Rep Otolaryngol. 2012; 2012:934-68)

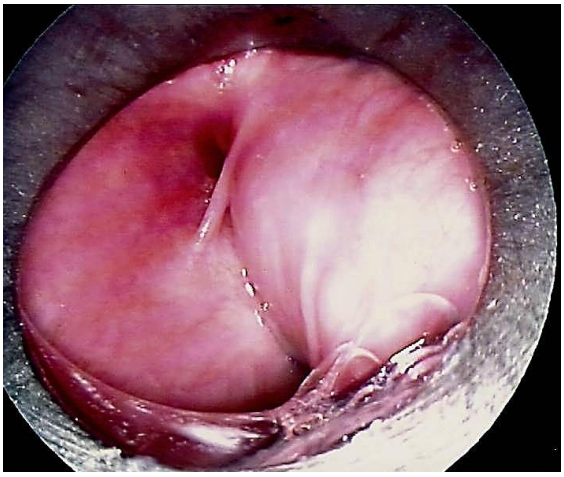

Figura 29: Orificio interno de seno/fístula branquial en el seno piriforme

membrana tirohioidea y entra en la parte superior del seno piriforme. Los quistes branquiales se pueden formar en cualquier punto de este trayecto *(Figura 30)*.

La resección se realiza mediante una incisión transversa en un pliegue cutáneo o por un abordaje de tiroidectomía. Puede ser necesario localizar al nervio laríngeo recur-

rente y realizar una tiroidectomía parcial. Superiormente se debe preservar el nervio laríngeo superior donde atraviesa la membrana tirohioidea *(Figura 31)*.

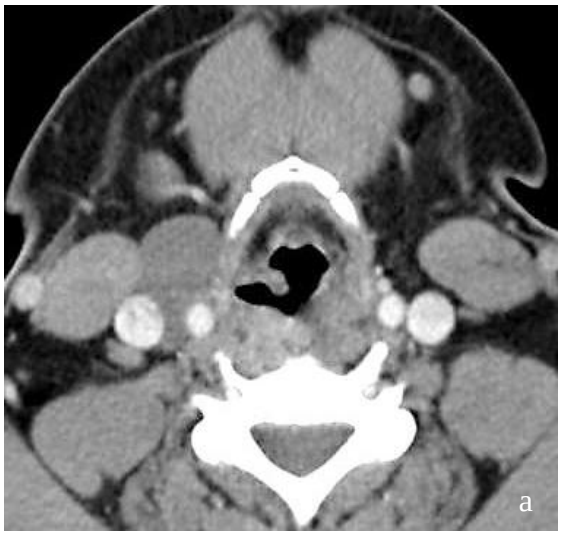

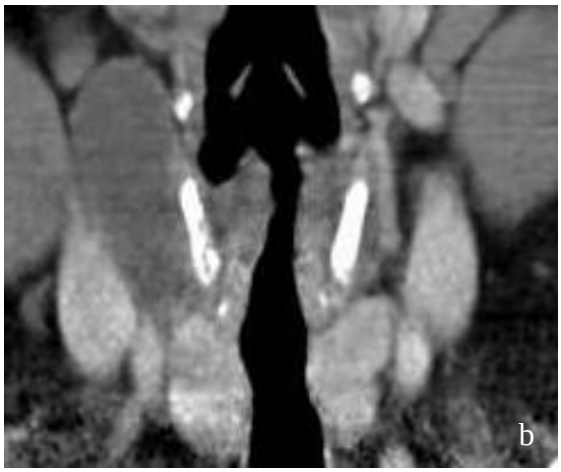

Figuras 30 a, b: Quiste del tercer arco branquial; observa la proximidad a la membrana tirohioidea
(http://www.ajnrblog.org/2009/12/28/educational-presentation-branchial-cleft-cysts2/#sthash.HXqzZZME.dpbs)

Quistes/senos/fístulas del 4º arco branquial

Estos son extremadamente raros. Casi siempre aparecen en el lado izquierdo (I) y típicamente son mal diagnosticados como ¨tiroiditis aguda supurada", o abscesos cervicales que han sido drenados repetidamente *(Figuras 32, 33)*.

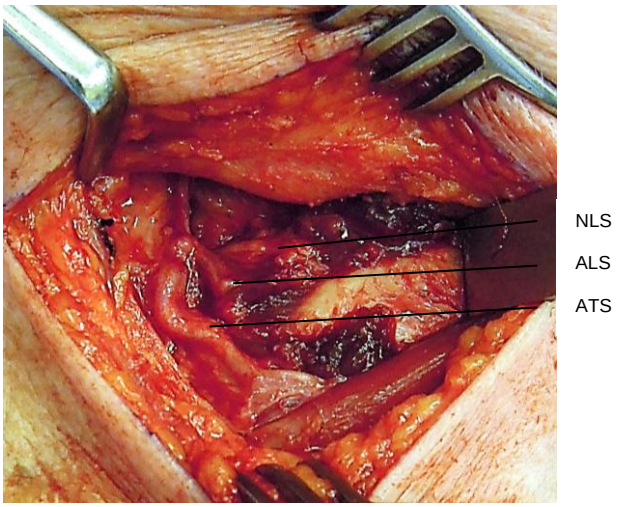

Figura 31: Vista final de la arteria tiroidea superior (ATS), arteria laríngea superior (ALS) y nervio laríngeo superior (NLS)

Figura 32: Quiste del 4º arco branquial infectado desplazando la glándula tiroidea anterolateralmente

El orificio externo de una fístula o seno se localiza en el borde anterior del esternocleidomastoideo y generalmente es consecuencia de la incisión y drenaje del quiste branquial que ha sido confundido con un "absceso cervical". El diagnóstico se confirma con el hallazgo de un ***orificio interno cerca del ápice del seno piriforme mediante laringoscopia directa*** *(Figura 29)*.

Figura 33: Quiste del 4º arco branquial infectado en la región paratraqueal con extensión hacia seno piriforme

Una fístula seguiría el recorrido del nervio laríngeo recurrente alrededor de la aorta (izquierda) o la arteria subclavia (derecha), para luego ascender superficial al nervio recurrente laríngeo en la región paratraqueal; esto nunca se ha presentado en la práctica. Luego pasa por detrás del ala tiroidea y se abre en el ápice del seno piriforme; los quistes del 4º arco branquial se pueden presentar en cualquier punto a lo largo de este recorrido incluso en la glándula tiroidea o en el mediastino *(Figuras 6, 29, 32-37)*.

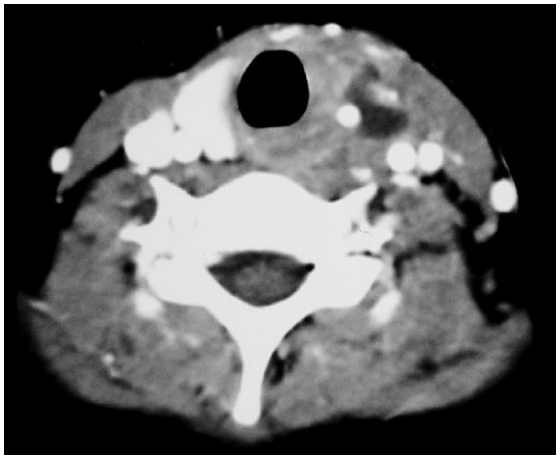

Figura 34: Quiste en contacto con glándula tiroidea

La TC es un método diagnostico importante ya que sirve como diagnóstico y como guía para el tratamiento quirúrgico. La fistulografía-TC puede delinear el trayecto de la fístula.

El tratamiento se realiza mediante la escisión del quiste y/o fístula, y frecuentemente se combina con una tiroidectomía parcial *(Figuras 35-37)*.

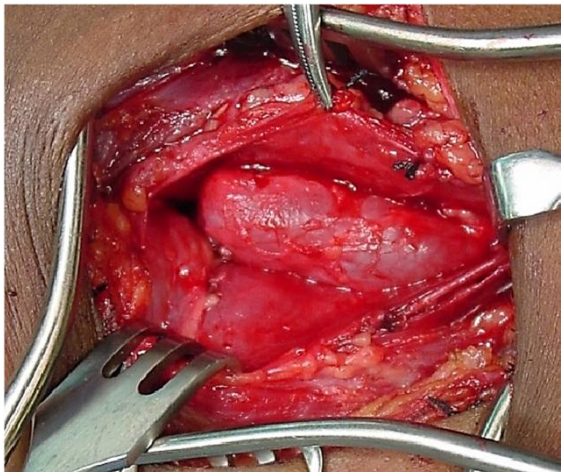

Figura 35: Exposición de quiste

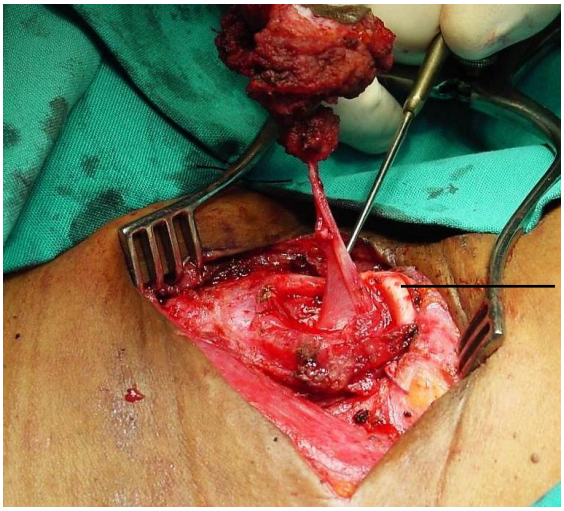

Figura 36: Siguiendo el trayecto detrás de la lámina tiroidea hacia el seno piriforme

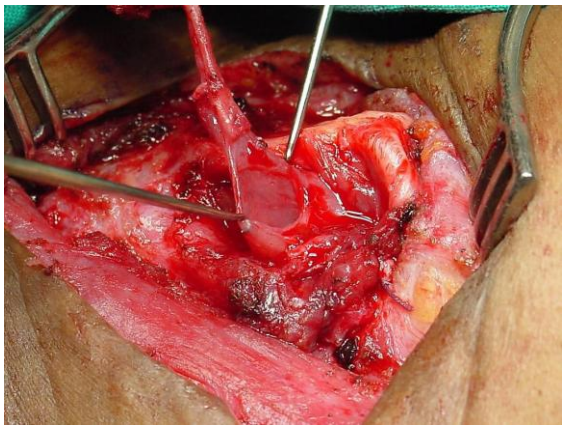

Figura 37: Apertura al seno piriforme

Puede ser necesaria la resección parcial de la lámina tiroidea para exponer mejor el punto donde el tracto entra en el seno piriforme (Nota: se puede resecar una lámina tiroidea completa sin causar problemas funcionales). Aunque el trayecto de la fistula teóricamente se extiende hasta el mediastino, esto no suele ocurrir en la práctica clínica.

La cauterización endoscópica del orificio del seno y su trayecto en el seno piriforme ha sido descrita *(Verret et al)*. Mediante laringoscopia directa un catéter con balón intravenoso se introduce en el tracto del seno en el ápice del seno piriforme; el balón de infla para dilatar el orificio del seno y se introduce la electrocauterización en el orificio del seno y se coagula el tracto.

La quimiocauterización con 40% ácido tricloroacético (ATC) es menos invasiva y se ha propuesto como tratamiento de primera línea, aunque los pacientes pueden presentar recidivas *(Cain et al)*. La ventaja de la electrocauterización sobre la electrocauterización es que se puede obliterar un segmento más largo sin riesgo de provocar lesiones térmicas en las estructuras adyacentes. Se puede repetir varias veces, y posteriormente se recomienda la cirugía para las recidivas.

Referencias

- Devaney KO, Rinaldo A, Ferlito A, Silver CE, Fagan JJ, Bradley PJ, Suárez C. Squamous Carcinoma Arising in a Branchial Cleft Cyst- Have You Ever Treated One? Will You? *J Laryngol Otol*. 2008; 122(6): 547-50
- Verret DJ et al. Endoscopic cauteryzation of fourth branchial cleft sinus tracts. *Arch Otolaryngol Head Neck Surg*. 2004 Apr; 130(4):465-8
- Cain RB, Kasznica P, Brundage WJ. Right-sided pyriform sinus fistula: a case report and review of the literature. *Case Rep Otolaryngol*. 2012;2012: 934968
- http://php.med.unsw.edu.au/embryology/index.php?title=2010_Lecture_11
- https://missinglink.ucsf.edu/restricted/lm/CongenitalAnomalies/BranchialCleftCyst.html

Cómo citar este capítulo

Fagan JJ (2013). Resection branchial cysts, clefts and sinuses. In *The Open Access Atlas of Otolaryngology, Head & Neck Operative Surgery*. Retrieved from https://vula.uct.ac.za/access/content/group/ba5fb1bd-be95-48e5-81be-586fbaeba29d/Resecting%20branchial%20cysts%2C%20fistulae%20and%20sinuses.pdf

Traducción

Dra. Sara Reda del Barrio
Servicio de Otorrinolaringología. Hospital Universitario Central de Asturias, Oviedo (España) sara_reda_91@hotmail.com

Dr. Fernando López
Servicio de Otorrinolaringología. Hospital Universitario Central de Asturias, Oviedo (España)
Profesor Asociado de Otorrinolaringología. Universidad de Oviedo (Asturias - España)
flopez_1981@yahoo.es

Coordinador de las traducciones al castellano

Dr J. Alexander Sistiaga Suárez MD FEBEORL-HNS, GOLF IFHNOS Unidad de Oncología de Cabeza y Cuello – Servicio de Otorrinolaringología Hospital Universitario Donostia
San Sebastian, España
jasistiaga@osakidetza.eus

Autor y Editor

Johan Fagan MBChB, FCS (ORL), MMed
Emeritus Professor and Past Chair
Division of Otolaryngology
University of Cape Town
Cape Town
South Africa
johannes.fagan@uct.ac.za

THE OPEN ACCESS ATLAS OF OTOLARYNGOLOGY, HEAD & NECK OPERATIVE SURGERY

www.entdev.uct.ac.za

The Open Access Atlas of Otolaryngology, Head & Neck Operative Surgery by Johan Fagan (Editor) johannes.fagan@uct.ac.za is licensed under a Creative Commons Attribution - Non-Commercial 3.0 Unported License