CHIRURGIE DES DIVERTICULES PHARYNGO-ŒSOPHAGIENS / DIVERTICULES DE ZENKER

Daniel Schuster, James Netterville, Johan Fagan

Ce chapitre traite de façon générale du diverticule de Zenker *(ZD)*, de sa prise en charge, avec un accent tout particulier sur les techniques chirurgicales.

C'est le Dr *Zenker*, médecin allemand, qui rapporta pour la première fois en 1878[1] 27 cas de diverticules hypopharyngés. En 1907, *Killian*, fit la première description de l'aire de déhiscence anatomique entre les muscles cricopharyngien et constricteur inférieur, zone de développement des ZD[2] *(Figure 1)*.

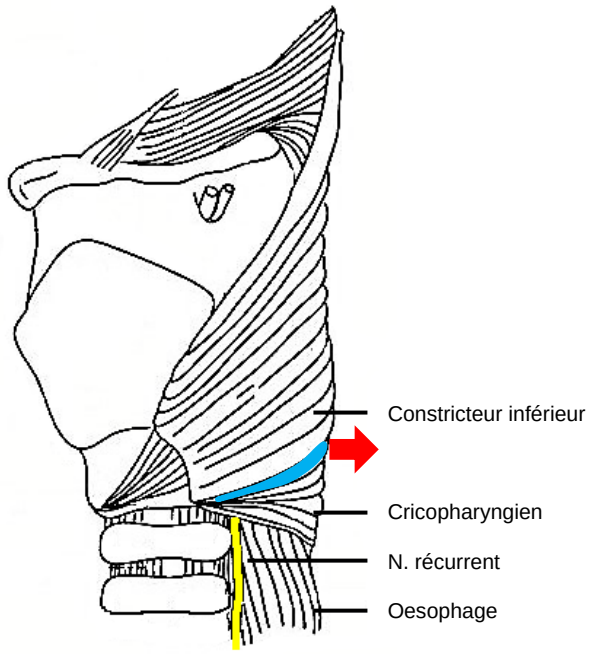

Figure 1 : Zone d'extrusion (flèche rouge) du ZD au travers de la déhiscence de Killian (bleu) entre le constricteur inferieur constrictor et le cricopharyngien

Bien qu'il y ait toujours une place pour la chirurgie ouverte, les techniques endoscopiques, qui réduisent la morbidité thérapeutique, se sont largement développées.

Etiologie

Cela fait plus d'un siècle que l'étiologie du ZD est débattue. Les hypothèses traumatique, malformative congénitale, thyroïdienne, de corps étranger etc… ont été évoquées.[3] Une origine gastro-œsophagienne comme le reflux, l'achalasie, une étiologie neurologique centrale ou périphérique à l'origine d'un trouble du tonus du muscle cricopharyngé ont aussi été envisagées avec des niveaux de profs qui sont restés bas.[3]

Quoi qu'il en soit c'est *Zenker* qui a réellement décrit la formation herniaire à l'origine du diverticule, laissant ainsi de côté les autres théories.[1] La plupart des auteurs considèrent depuis qu'il existe une prédisposition anatomique individuelle jouant un rôle prépondérant, et que l'anomalie princeps se situe au niveau du muscle cricopharyngien luimême[4].

L'augmentation de pression niveau de la zone de faiblesse musculaire du triangle de Killian entraîne la herniation de la muqueuse et de la sous-muqueuse de l'œsophage. Cette augmentation de pression pourrait être due pour certains à un trouble de la coordination entre le muscle constricteur inférieur et le muscle cricopharyngien. D'autres mettent en avant la différence de volume existant entre la lumière de l'hypopharynx et celle de l'œsophage au moment du passage du bol alimentaire [5]. La différence de taille du triangle de Killian en fonction des patients pourrait expliquer la présence de prédisposition individuelle à la survenue du ZD.

Physiopathologie

Le ZD est une hernie diverticulaire de la muqueuse et de la sous muqueuse de l'œsophage au travers du triangle de Killian, qui est directement au contact du muscle cricopharyngien *(Figures 1, 2, 3)*.

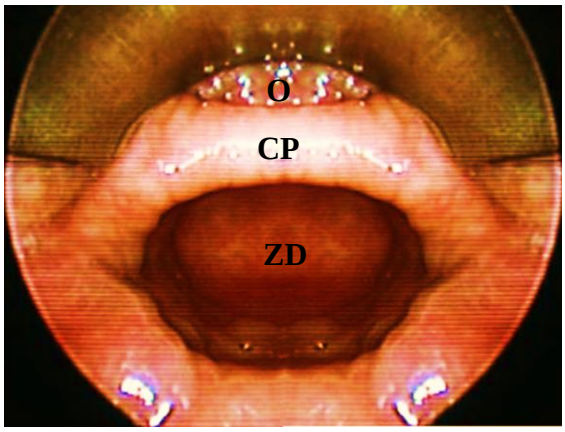

Figure 2 : Barre du m cricopharyngien (CP) contenant le muscle, séparant l'œsophage (O) du ZD

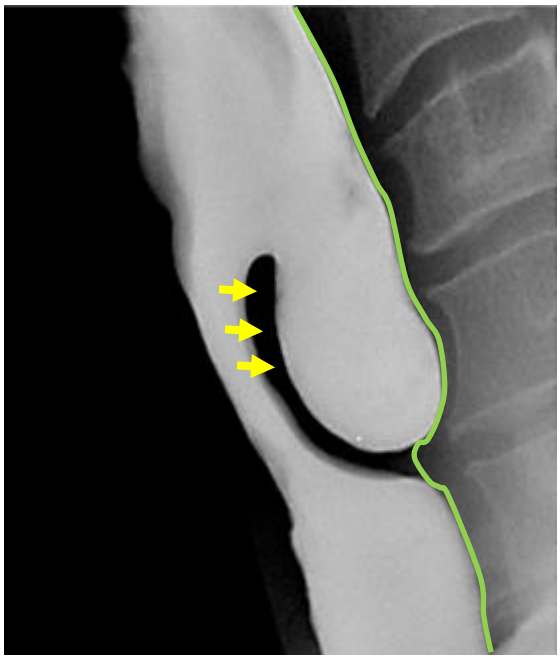

Figure 3 : Transit barité pharyngo-œsophagien, montrant la position du m. cricopharyngien (flèches) à la partie haute de la jonction entre œsophage et ZD ; le fascia buccopharyngé englobe le ZD (ligne verte)

Le fait que ce le ZD soit inclus dans le facial buccopharyngé présente une importance chirurgicale essentielle *(Figure 3).* Ce fascia est en effet déplacé en arrière par le mur postérieur du diverticule, ce qui crée un plan limitant le risque de pénétration dans l'espace prévertébral *(Figure 3).* Cette particularité anatomique est essentielle pour comprendre que les gestes endoscopiques de type myotomie conservant le fascia limitent les risques de médiastinite.

Cependant toute section endoscopique du muscles cricopharyngien en l'absence de ZD se fait au contact directe de ce fascia qui jouxte le bord postérieur du muscle. Une attention toute particulière doit être portée à la préservation du fascia. *Chang et al* on est montré à partir d'une série des dissections anatomiques que ce fascia pouvait être préservé juste logiquement après la réalisation de sections au laser CO_2 du muscle cricopharyngien.[4]

Présentation clinique

Le ZD survient de façon prédominante chez la personne âgée. Il est très rare de le voir se développer avant 40 ans. L'histoire clinique permet souvent de suspecter la présence du ZD devant l'apparition progressive d'une dysphagie associée a des régurgitations alimentaires postprandiales. Quand il existe de façon associé une perte de poids, des bruits hydro-aériques à la déglutition, une halitose, une sensation deux corps étranger ou de blocage à la base du coup, et éventuellement la présence de fausse route alors l'association symptomatique est quasiment pathogno-moniques[5]. Le développement des symptômes peut se faire sur plusieurs semaines voire plusieurs années et leur intensité est en général corrélée à la taille du ZD. Sur le plan clinique examen est souvent normal, il est parfois possible de constater un signe de la marée, qui correspond à un reflux salivaire visible à la fibroscopie au niveau de la région rétro-aryténoïdienne. Il est rare de pouvoir palper une tuméfaction cervicale, tout comme retrouver un signe de Boyce, qui correspond à la perception de « glouglou » palpés à la base du cou lors de la déglutition[6] .

Il est important de se souvenir que le développement d'un carcinome dans un ZD est classique même son incidence est très faible (<0,5%)[7]. L'existence de traces de sang dans Les régurgitations doit y faire penser. Il est habituel de trouver lors de l'examen au transit barité un comblement du fond du diverticule qui correspond aux débris alimentaires. La persistance de ce comblement sur des examens répétés peut également faire suspecter la présence d'une tumeur au fond du diverticule.[5]

Examens complémentaires

Le diagnostic est confirmé par le transit pharyngo-œsophagien aux hydrosolubles (*Figure 3)*. L'examen endoscopique a surtout un intérêt pour éliminer un diagnostic différentiel devant la dysphagie, ainsi que pour vérifier une éventuelle anomalie au niveau de la mobilité glottique. Il est important de vérifier l'état du tonus du sphincter pharyngo-œsophagien inférieur puisque la myotomie du cricopharyngé pourrait aggraver un reflux pharyngo-laryngé.

Anatomie chirurgicale

Le ZD possède une paroi fine faite d'un épithélium pavimenteux stratifié reposant sur une sous-muqueuse fibreuse. ***Le plan musculaire manque au niveau du sac diverticulaire***. La hernie muqueuse postérieure s'engage au niveau du triangle déhiscent de Killian entre les fibres inférieures du constricteur du pharynx et la partie haute du muscle cricopharyngien *(Figures 1, 3)*. La région cricopharyngée contient le muscle cricopharyngien, séparant l'œsophage du diverticule *(Figures 2, 3)*.

Il est important de comprendre que la herniation du ZD passant dans la déhiscence de Killian, se développe en arrière du muscle cricopharyngien et au-dessus de la musculature de l'œsophage mais reste contenue dans le fascia peri-œsophagien. Ce fascia qui englobe et le ZD et l'œsophage isole la région de section endoscopique du cricopharyngien de la région prévertébrale et limite les risques de médiastinite.

Traitement

La surveillance

Des consignes hygiéno-diététiques constituent une option thérapeutique en cas de ZD de petite taille, chez des patients peu symptomatiques et dont les risques anesthésiques ne sont pas limités.

L'option chirurgicale *comporte plusieurs approches* :

- ***Endoscopiques***
  - Myotomie cricopharyngée
  - Section du diverticule
    - Suture/agraffage
    - Laser
    - Electrocoagulation

- ***Voies de cervicotomie***
  - Myotomie cricopharyngée
  - Inversion
  - Diverticulopexie (suspension)
  - Diverticulectomie
    - Suture
    - Agrafage

La plupart des auteurs s'orientent vers une approche chirurgicale endoscopique, ayant l'intérêt de leur efficacité et sécurité [8-12]. Les avantages de l'approche endoscopique par rapport aux abords externes sont de raccourcir le temps anesthésique et la durée d'hospitalisaiton, de permettre une alimentation orale plus précoce, la réduction des douleurs tout en permettant une chirurgie de révision, soit externe soit endoscopique.

Comme dans toute décision chirurgicale, compte-tenu du terrain et de l'âge de survenue du ZD, le rapport bénéfices/risques doit être bien pesé.

Procédures endoscopiques

La chirurgie endoscopique permet une séparation complète du mur entre l'œsophage et le diverticule (diverticulotomie), de façon à inclure le diverticule dans la lumière de l'œsophage ; dans le même temps le geste permet la section du muscle cricopharyngien *(Figure 4)*.

Il existe plusieurs écoles concernant la meilleure technique opératoire. La technique endoscopique utilisant le ***LASER CO_2*** serait la plus efficace et associée à un moindre taux de récidive que la réalisation de ***sutures endoscopiques***.[10] Cela pourrait être dû au fait que la technique de suture endoscopique ne permet pas la résection de la partie la plus distale du diverticule. *(Figure 4)*. Lorsque les techniques endoscopiques LASER ou d'agrafages ne sont pas disponibles, les électro-résections sont décrites en remplacement du LASER.

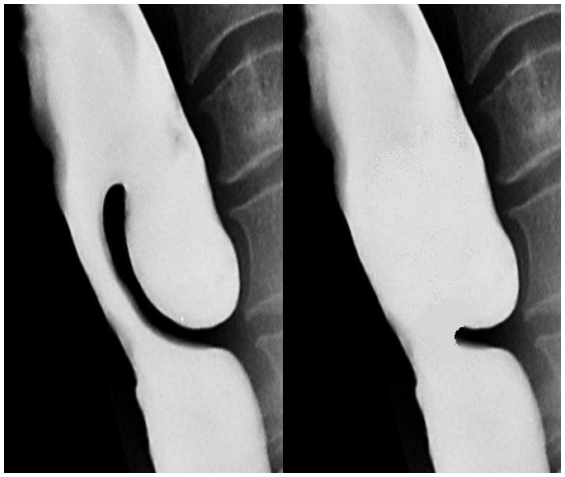

Figure 4 : Avant et après diverticulotomie endoscopique avec pince endo-GIA : Le muscle cricopharyngien et l'espace entre le ZD et l'œsophage ont été sectionnés. L'œsophage inclut dans sa lumière le diverticule. Il faut noter dans cet exemple que la partie distale du diverticule n'a pas été sectionnée ce qui occasionne une petite poche diverticulaire résiduelle

La faisabilité est dépendante des possibilités de flexion du rachis. ***Par ailleurs, la discussion avec l'équipe anesthésiste est indispensable pour opter si recourir à une curarisation capable de lever le tonus musculaire et améliorer l'exposition du diverticule***.

Le choix du diverticuloscope est important pour le choix de la procédure opératoire décidée.

Le diverticuloscope de Benjamin *(Figure 5a) :* pour la diverticulotomie au Laser CO_2, les auteurs considèrent ce diverticuloscope *(Storz)* supérieur pour permettre le meilleur compromis exposition visualisation, notamment par rapport au diverticuloscope plus incurvé de de *Dohlman* qui était initialement plus utilisé en chirurgie endoscopique. Le diverticuloscope de Benjamin est en effet parfois utilisable lorsque le *Dohlman* ne peut être mis en place.

Figure 5a : Diverticuloscope de Benjamin

Le diverticuloscope de Weerda *(Figure 5b) :* il s'agit d'un long diverticuloscope bivalve *(Storz)* qui permet une ouverture accrue dans l'axe antéro-postérieur ; cela est particulièrement important lors du recours à la technique endo-GIA. Dans tous

les cas l'exposition peut demeurer difficile chez certains patients par exemple en cas de limitation de l'ouverture buccale.



Fig. 5b : Diverticuloscope bivalve

Dans certains cas l'exposition se révèle impossible. Il est indispensable de bien prévenir les patients que la procédure peut être interrompue compte tenu de ces difficultés peropératoire d'exposition. La manipulation du diverticuloscope peut s'avérer difficile voire dangereuse notamment chez les opérateurs les moins expérimentés. La blessure par une valve du mur postérieur peut entrainer un sepsis et médiastinite *(Figure 6)*. ***Tout chirurgien doit savoir interrompre une procédure si les conditions d'exposition et de sécurité ne sont pas réunies.***

Etapes chirurgicales de la procédure endoscopique

- Antibioprophylaxie péri-opératoire
- Anesthésie avec intubation orotrachéale
- Mise en place d'un protège-dent
- Analyse du transit pharyngo-œophagien pour apprécier la profondeur du diverticule et la hauteur du collet
- Laryngoscopie première
- Passage hypopharyngé et rétrocricoïde
- Examen du diverticule
- Identification de la lumière de l'œsophage
- Aspiration des débris et rétention intra-diverticulaire
- Examen possiblement potentialisé à l'optique 0°, ce qui permet notamment de vérifier l'absence de lésion maligne intra-diverticulaire
- Examen œsophagoscopique permettant de percevoir la constriction cricopharyngée puis la mise en place de la valve antérieure du diverticuloscope
- Si la lumière de l'œsophage est difficile à visualiser avec le laryngoscope
    - Insérer une petite sonde pour la cathétériser
    - Puis introduire le diverticuloscope le long de la sonde cathéter ce qui aidera à abaisser la muqueuse de l'œsophage

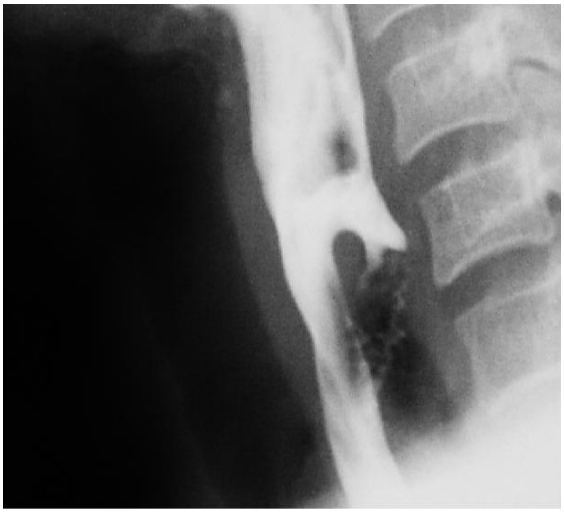

Figure 6 : Hernie diverticulaire perforée

- ***Mise en place du diverticuloscope pour exposer le ZD après lubrification*** *(Figure 5a et 5b)*
    - L'insertion large des valves n'est pas toujours possible en fonction des conditions d'exposition
    - Optimiser l'exposition en jouant sur le degré d'extension cervicale
    - Avancer progressivement le diverticuloscope en glissant la valve antérieure dans la lumière de l'œsophage, écarter les valves

- Mettre en place si nécessaire une suspension
- Effectuer la diverticulotomie

Procédure endoscopique Laser CO_2 myotomie cricopharyngée ± diverticulotomie

La technique du Laser CO_2 présente l'avantage de permettre une ouverture du mur diverticulaire sur toute sa hauteur. Lorsque c'est l'agrafeuse qui est utilisée, il est habituel de ne pas pouvoir pratiquer la section jusqu'à la partie la plus distale (profonde) du diverticule ; le laser peut permettre de finaliser la section de cette barre. Un emphysème cervical postopératoire non symptomatique est plus fréquemment observé après les procédures.

- Régler la puissance du Laser CO_2 sur 5-10W, en mode continue en défocalisant légèrement le spot pour améliorer l'effet d'hémostase
- Utiliser le microscope pour potentialiser la vision
- Pratiquer la diverticulotomie *(Figure 7)*
- Les sutures sont optionnelles *(Figure 3)*, 3 fils peuvent être mis en place par exemple *(Figure 8)*
- La première est placée sur la ligne médiane
- Les deux suivantes sont placées de part et d'autre de la ligne médiane pour permettre un rapprochement des plans muqueux
- L'utilisation d'un Vicryl 4-0 avec une aiguille de 27 est la plus adaptée à la suture au travers du diverticuloscope
- Bien verifier l'hémostase
- Retirer le diverticuloscope
- ***Le Laser CO_2 est particulièrement adapté aux diverticules <4 cm*** dans la mesure où la ponce auto-suturante ne permet pas la section du fond du diverticule *(Figure 9)*.

Figure 7 : Division du mur diverticulaire. Une inspection soigneuse permet de vérifier la section de toutes les fibres du mur diverticulaire et du plan muqueux

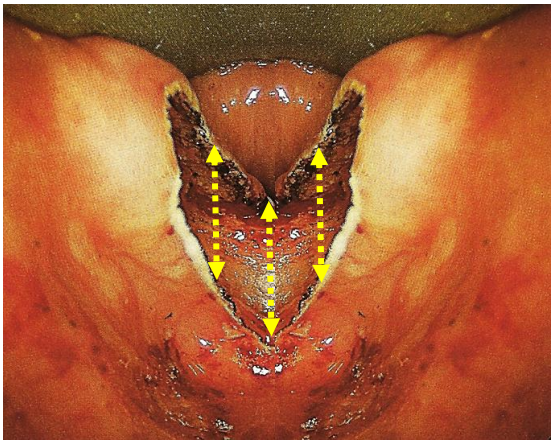

Figure 8 : Position des 3 sutures muqueuses

Figure 9 : Le petit de l'image de droite serait difficile à traiter avec technique de l'agrafeuse auto-suturante

Myotomie cricopharyngée

La section cricopharyngée fait partie intégrante de la diverticulotomie, mais elle peut également être proposée seule pour les petits diverticules ou en cas de spasmes du m. cricopharyngé

- Insertion du diverticuloscope avec mise en place des valves
- Identification du relief du muscle cricopharyngien
- Section laser de la muqueuse puis du muscle sous-jacent sur la ligne médiane *(Figure 10)*
- Section progressive méticuleuse du muscle sans étendre la section au fascia postérieur

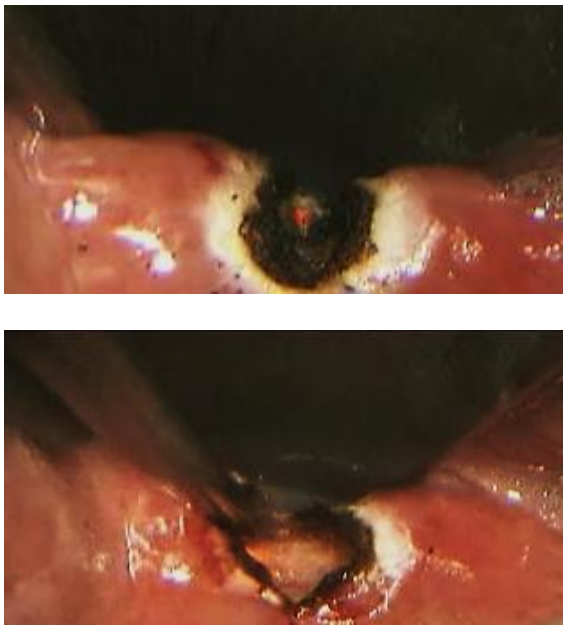

Figure 10 : Section Laser transmuqueuse laser du m. cricopharyngé : incision du muscle (image du haut) ; myotomie complète (image du bas)

Technique de diverticulotomie par agrafeuses auto-suturante par voie endoscopique

La suture-agrafage endoscopique est une méthode validée, en alternative au Laser CO_2.

La technique est plus rapide (quelques minutes), présente moins de risque de perforation et de complication infectieuse (médiastinite), permet une excellente hémostase, tout en évitant les blessures thermiques en particulier pour préserver nerf récurrent. Comme cela a été explicité plus haut, le principal inconvénient est dû à l'impossibilité de sectionner le fond du diverticule, dans les 1 à 2 cm de sa distalité. Pour cela cette technique est moins adaptée aux petites poches diverticulaires *(Figure 9)*.

Le début de la procédure est identique à la technique Laser CO_2 décrite plus tôt.

- La mise en place du diverticuloscope bivalve *(Storz)* est nécessaire afin d'obtenir une large exposition du collet
- Introduction endoscopique de la pince auto-suture (*Figure 11*)

Figure 11 : Exemple de pince auto-suture de type endo-GIA

- Le recours à une optique longue 0 degré type Hopkins permet d'améliorer la visualisation de la mise en place d de la pince
- Les mors de la pince sont introduits de part et d'autre du collet du diverticule, l'un dans l'œsophage, l'autre dans la poche diverticulaire elle-même [9]

- La pince est glissée progressivement jusqu'à être au plus proche possible du fond du diverticule, aussi loin que possible
- La pince est armée pour enclencher le système d'agrafage
  - La poignée est fermement pincée pour permettre une bonne compression du collet
  - Activation du couteau de section-agrafage
  - Relâchement de la gâchette de désactivation qui permet le recul de la barre de coupe
- Examen idéalement à l'optique du résultat de la section du mur diverticulaire *(Figure 12)*. Une 2ème cartouche peut si nécessaire être rechargée pour effectuer un complément de section
- L'examen de toute la région permet de s'assurer de l'absence de perforation
- Retrait des instruments

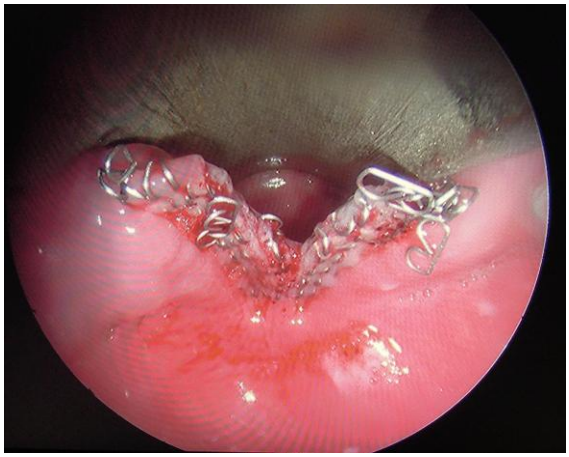

Figure 12 : Résultat de la diverticulotomie près section-agrafage à la pince endo-GIA

Il est important de bien considérer que l'extrémité distale de la pince endo-GIA qui vient au contact du fond du diverticule ne correspond pas à l'extrémité de la zone sectionnée puisqu'il existe 1 à 2 cm qui ne sont pas intéressés par la coupe *(Figure 13)*. Cela explique que cette méthode laisse en place un résidu de diverticule non sectionné, pouvant être à l'origine de récidives.

Figure 13 : Noter la distance entre l'extrémité de la pince endo-GIA et la limite de la zone de section-agrafage

Une solution pour minimiser cet inconvénient est d'opérer une traction sur la zone à sectionner avant d'activer la séquence section-agrafage [13]

Diverticulotomie endoscopique avec électrocautérisation

Cette solution peut être choisie dans le cas où les 2 techniques précédemment décrites (LASER CO_2, pince endo-GIA) ne seraient pas disponibles. C'est la technique historiquement décrite par Dohlman.[14] Dans cette situation, le mur diverticulaire doit être exposé de façon identique aux description précédentes. Des pinces vont être utilisées pour effectuer une traction paramédiane du collet, afin de pouvoir le sectionner à la pince monopolaire. La section est effectuée de proche en proche jusqu'à obtenir une bonne ouverture de tout le collet. La muqueuse est suturée comme précédemment décrit, bien que cela ne soit pas rigoureusement indispensable dans la mesure où le fascia n'est pas entamé, permettant de maintenir l'espace étanche par rapport à l'espace médiastinal.

Soins postopératoires après diverticulotomie endoscopique

- La surveillance durant la 1ère nuit en milieu hospitalier est la règle (quelle que soit la technique employée)
- Surveillance de l'état général, de la température et recherche de signes de

médiastinite : douleurs thoraciques à irradiation postérieures, tachycardie …

- Rechercher la présence d'un emphysème cervical, en particulier après les procédures au Laser CO_2 ou après diverticulotomie monopolaire ; ces survenues sont le plus souvent spontanément résolutives et évoluent favorablement sans médiastinite
- Reprise alimentaire liquide puis molle à J1 postopératoire
- Sortie au domicile envisagée si le patient reprend sans difficulté cette alimentation
- L'élargissement progressif du bol alimentaire vers une alimentation normale se fait en quelques jours

Diverticulotomie par voie cervicale

La technique de diverticulotomie par voie ouverte cervicale demeure nécessaire quand l'exposition transorale est impossible, bien que cela soit rare. Cela suppose que la technique externe reste connue des praticiens proposant une voie endoscopique, de façon à pouvoir proposer une conversion. Historiquement, plusieurs procédures différentes par voie externe ont été mise au point, par exemple la diverticulopexie/suspension de la poche diverticulaire, ou la résection complète.

Etapes chirurgicales de la diverticulotomie par voie externe

- Visualiser en pré-opératoire la position de la poche diverticulaire sur le transit pharyngo-œsophagien
- Effectuer une laryngoscopie directe avec un laryngoscope
- Pratiquer une vidange complète des débris alimentaires au sein du diverticule
- Insérer dans la poche une compresse avec fil tracteur qui permet de mieux permettre son repérage peropératoire
- Mettre en place une sonde nasogastrique afin de faciliter le repérage de l'œsophage pendant la phase de dissection
- Pratiquer une incision cervicale gauche de 5 à 8 cm de longueur centrée sur la région du cricoïde
- Inciser le muscle platysma
- Relever le lambeau cutané sous le plan du platysma
- Disséquer la région latéro-cervicale latéro-trachéale, la glande thyroïde en dedans, et le muscle sternocléidomastoidien, l'axe jugulo-carotidien en dehors
- Le nerf laryngé supérieur correspond à la limite haute de la dissection
- S'aider de la palpation pour bien repérer la jonction crico-trachéale. A l'aide d'un écarteur ou d'un crochet, le larynx est tracté et sa rotation permet de présenter la région du ZD dans le champ la région opératoire
- Une attention toute particulière est portée à la région du nerf laryngé inférieur (récurrent) afin de ne pas le blesser au cours de la dissection du ZD qui est le plus souvent repéré par la palpation grâce à la compresse placée dans la poche
- L'œsophage cervical est repéré
- La dissection de proche en proche du ZD permet d'isoler sa jonction avec l'œsophage
- Le ZD est isolé du muscle cricopharyngien dont toutes les fibres sont sectionnées jusqu'à proximité de la muqueuse de l'œsophage. Des lunettes grossissantes peuvent faciliter ce temps
- A ce stade, certains auteurs vont utiliser une technique de section-suture digestive par pince automatique, ce qui augmente significativement le coût de la procédure
- Le diverticule est ouvert, et le contenu et son revêtement muqueux sont inspectés *(Figure 13)*
- La section complète et circonférentielle du diverticule est complétée de façon à

ne conserver 1-2 cm de muqueuse *(Figure 14)*

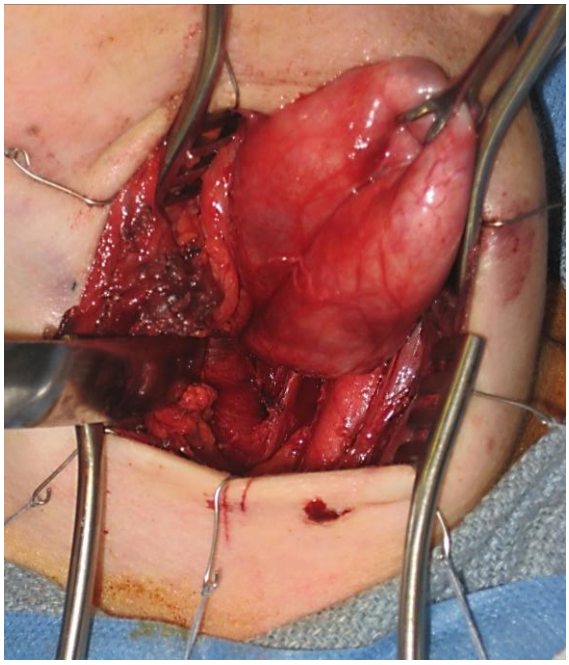

Figure 13 : Cervicotomie gauche, le sac diverticulaire a été disséqué et exposé ; noter le refoulement latéralement par rapport au sac de l'artère carotide

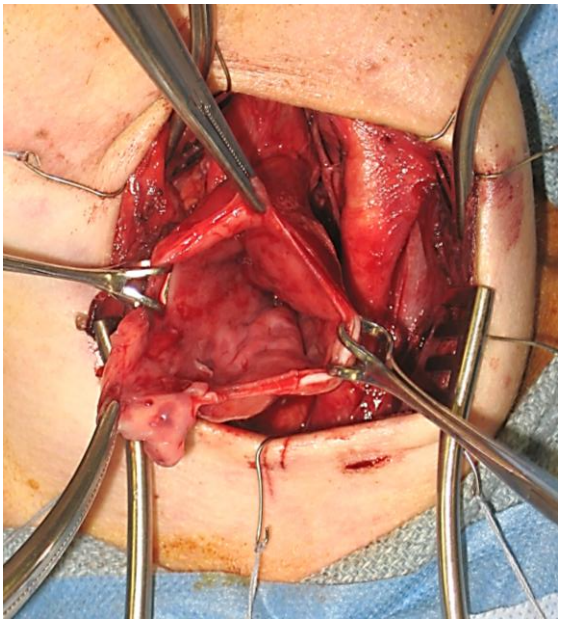

Figure 14 : Cervicotomie gauche, le sac diverticulaire a été ouvert. Inspection de la muqueuse avant de finaliser la résection

- Section de la muqueuse de à l'aide de points séparés au fil résorbable de haut en bas plutôt que transversalement pour limiter l'effet sténosant exposant à la formation d'une sténose de la lumière œsophagienne
- Rinçage cervical
- Vérification de l'hémostase
- Mise ne place d'un drain aspiratif
- Fermeture cervicale en 2 plans, selon la technique habituelle
- Maintien de la sonde nasogastrique
- Continuer les antibiotiques durant 24 heures pour la majorité des auteurs
- La majorité des équipes laisse en place la sonde nasogastrique pendant 8 à 10 jours
- Reprise de l'alimentation orale progrèssive vers J8-10 et retrait de la sonde alimentation entérale
- Au moindre doute sur la présence d'une perforation avec extériorisation cervicale, un transit pharyngolaryngé aux hydrosolubles est effectué

Complications de la chirurgie

Les suites sont simples dans la majorité des cas. En cas de technique endoscopique, les blessures, jugales, labiales, pharyngées sont particulièrement à risque de survenir lors de l'introduction du diverticuloscope. Cela est particulièrement vrai chez les patients dont l'exposition est difficile. ***Les saignements*** constituent une complication sérieuse, tout comme ***les hématomes*** cervicaux qui exposent au risque de dyspnée par compression. L'hémostase peropératoire est un temps essentiel qui doit être particulièrement soigneux.

La complication la plus crainte, quelle que soit la technique de traitement du ZD, est la survenue d'une ***perforation de l'œsophage***. Compte tenu de la continuité du fascia cervical avec le médiastin, les fuites sont à haut risque d'induire une ***médiastinite***, mettant en jeu le pronostic vital,

notamment si les mesures thérapeutiques appropriées ne sont pas rapidement mises en route. Lors de procédures endoscopiques, une perforation peut survenir de 2 façons. La poche diverticulaire elle-même peut être blessée, lors des manœuvres instrumentales réalisées avec le diverticuloscope l'agrafeuse…). La perforation peut aussi être induite par une section trop profonde du mur du diverticule au-delà du fascia péri-œsophagien. La survenue d'une perforation de même que les signes de médiasti-nite (tachycardie, fièvre, douleur thoracique et cervicale. La présence d'un emphysème avec crépitation doivent être recherchés). Dans cette situation, le traitement doit être entrepris sans délai. Tout apport par voie orale est suspendu, une antibiothérapie systémique probabiliste à large spectre est débutée. Une imagerie par TDM est demandée couplée à un transit hydrosoluble. Lors d'un diagnostic précoce chez un patient non alimenté, un traitement conservateur est possible. Une alimentation entérale exclusive est maintenue jusqu'à cicatrisation complète. ***En cas d'infection étendue, une reprise opératoire avec large évacuation, désinfection et maintien d'un drainage cervical prolongé est indispensable.***

Lors de chirurgies par voie ouverte, il existe un risque spécifique de sténose du sphincter supérieur de l'œsophage. ***Les blessures du nerf laryngé inférieur (récurrent)*** sont possibles dans les chirurgies par voie cervicale également.

Récidive

Quelle que soit la technique pour traiter le ZD, les risques de récidives sont décrits. Si les symptômes le justifient, une reprise peut être indiquée, en s'attachant à effectuer un traitement le plus complet.

Références

1. Zenker, FA, von Ziemssen H. Dilatations of the esophagus. *Cyclopedia Pract Med* 1878;3:46-8
2. Killian G. La boudre de l'oesophage. *Ann Mal Orelle Larynx* 1907;34:1
3. Scher RL. Zenker's Diverticulum. *Cummings Otolaryngology-Head & Neck Surgery, 5th ed.* 2010;74:986-97
4. Chang CWD, Liou SS, Netterville JL. Anatomic Study of Laser-Assisted Endoscopic Cricopharyngeus Myotomy. *Ann Otol Rhinol Laryngol 2005;114(12):897-901*
5. van Overbeek JJM. Pathogenesis and methods of treatment of Zenker's Diverticulum. *Ann Otol Rhinol Laryngol 2003;112(7):583-93*
6. Siddiq M, Sood S, Strachan DR. Pharyngeal Pouch (Zenker's diverticulum) *Postgrad Med J* 2001;77:506-11
7. Payne WS. The treatment of pharyngoesophageal diverticulum: the simple and complex. *Hepatogastroenterology* 1992; 39:109-14
8. Smith SR, Genden EM, and Urken ML. Endoscopic stapling technique for the treatment of Zenker diverticulum vs standard open-neck technique: A direct comparison and charge analysis. *Arch Otolaryngol Head Neck Surg* 2002;128: 141-4
9. Richtsmeier WJ. Endoscopic management of Zenker diverticulum: the staple-assisted approach. *Am J Med* 2003; 115(3A):175S-178S
10. Adam SI, Paskhover B, Sasaki CT. Laser versus stapler: outcomes in endoscopic repair of Zenker diverticulum. *Laryngoscope* 2012;122:1961-6
11. Maune S. Carbon dioxide laser diverticulostomy: a new treatment for Zenker diverticulum. *Am J Med* 2003;115-(3A): 172S-174S
12. Miller FR, Bartley J, Otto RA. The endoscopic management of Zenker diverticulum: CO2 laser versus endoscopic stapling. *Laryngoscope* 2006; 116:1608-11
13. Bonavina L, Rottoli M, Bona D, Siboni S, Russo IS, Bernardi D. Transoral stapling for Zenker diverticulum: effect of the traction suture-assisted technique on long term

outcomes. *Surg Endosc*; published online 27 April 2012
14. Dohlman G. Endoscopic operations for hypopharyngeal diverticula. *Proceedings of the Fourth International Congress of Otolaryngology*, London, 1949:715-7

Comment citer ce chapitre

Schuster D, Netterville JL, Fagan JJ. (2015). Surgery for pharyngeal pouch (Zenker's diverticulum). In *The Open Access Atlas of Otolaryngology, Head & Neck Operative Surgery*. Retrieved from https://vula.uct.ac.za/access/content/group/ba5fb1bd-be95-48e5-81be-586fbaeba29d/Surgery%20for%20nasal%20dermoids.pdf

Lectures suggérées dans l'*Atlas en libre accès*

Myotomie cricopharyngien : technique chirurgicale
https://vula.uct.ac.za/access/content/group/ba5fb1bd-be95-48e5-81be-586fbaeba29d/Myotomie%20du%20crico%20pharyngien%20-%20technique%20chirurgicale.pdf

Traduction

Fiche traduite sous la direction et la validation du Collège Français d'ORL et chirurgie de la face et du cou et de la Société Française d'ORL

Olivier Malard MD, PhD
Professor ENT Department
University Hospital Nantes
University Nantes, France
olivier.malard@chu-nantes.fr

Auteurs

Daniel Schuster, M.D.
Dept of Otolaryngology - Head and Neck Surgery
Vanderbilt University Medical Center
Nashville, TN, USA
daniel.schuster@vanderbilt.edu

James L. Netterville, MD
Mark C. Smith Professor and Director of Head and Neck Oncologic Surgery
Dept of Otolaryngology – Head and Neck Surgery
Vanderbilt Bill Wilkerson Center
Nashville, TN, USA
james.netterville@vanderbilt.edu

Author & Editor

Johan Fagan MBChB, FCS (ORL), MMed
Emeritus Professor and Past Chair
Division of Otolaryngology
University of Cape Town
Cape Town, South Africa
johannes.fagan@uct.ac.za

THE OPEN ACCESS ATLAS OF OTOLARYNGOLOGY, HEAD & NECK OPERATIVE SURGERY
www.entdev.uct.ac.za

The Open Access Atlas of Otolaryngology, Head & Neck Operative Surgery by Johan Fagan (Editor) johannes.fagan@uct.ac.za is licensed under a Creative Commons Attribution - Non-Commercial 3.0 Unported License