

Definition d'une exostose

L'exostose est une anomalie de croissance de l'os de conduit auditif externe, bénigne qui est fréquemment bilatérale et très souvent existante chez les personnes qui s'exposent à l'eau froide et au froid. Ce sont en général les nageurs, les surfeurs et les plongeurs. Les patients développent souvent une hypoacousie de transmission avec des infections récurrentes dues à l'accumulation de cérumen, d'eau et d'épiderme entre la membrane tympanique et l'exostose.

Indication d'une Canalplastie

C'est la rétention de cérumen ou de la kératine dans le conduit auditif externe associée à des épisodes récurrent d'otites externes.

Bilan pre operatoire

Oto-microscopie

En général on retrouve une obstruction partielle ou totale de l'os du conduit auditif externe avec une rétention de cérumen et de kératine. Dans certaines situations, le tympan est invisible. Il est important alors de nettoyer et de préparer le conduit cartilagineux à l'entrée du conduit auditif externe afin de prévoir une méatoplastie ou canaloplastie et faire une classification de l'exostose (Figures 1, 2).

Audiometrie

L'audiogramme peut être normal en cas d'une obstruction partielle mais peut aussi révéler une hypoacousie de transmission lorsqu'il y a une obstruction complète ou subtotale par des exostoses, du cérumen et de kératine (Figures 3, 4).

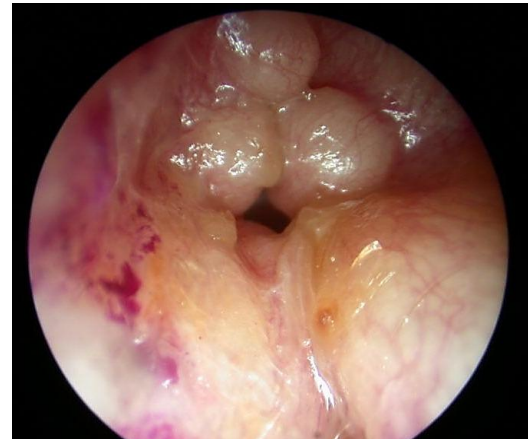


Figure 1 : Multiples exostoses

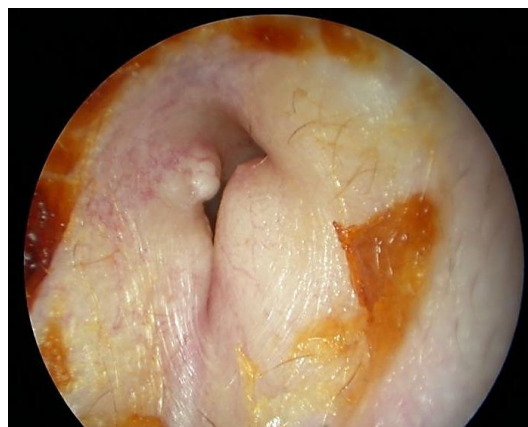

Figure 2 : Exostose

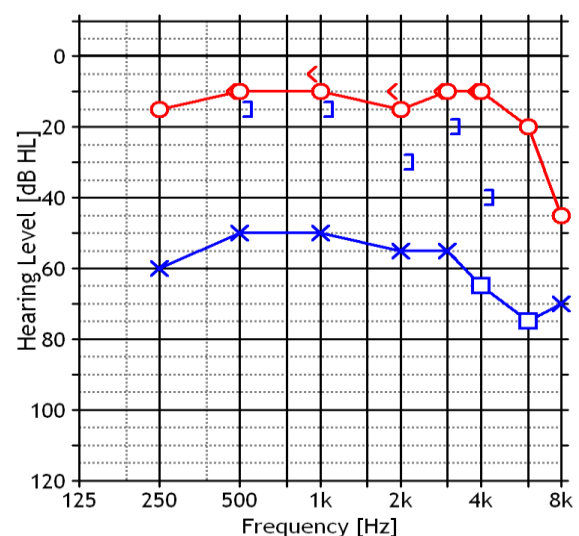


Figure 3 : Surdité de transmission de l'oreille gauche

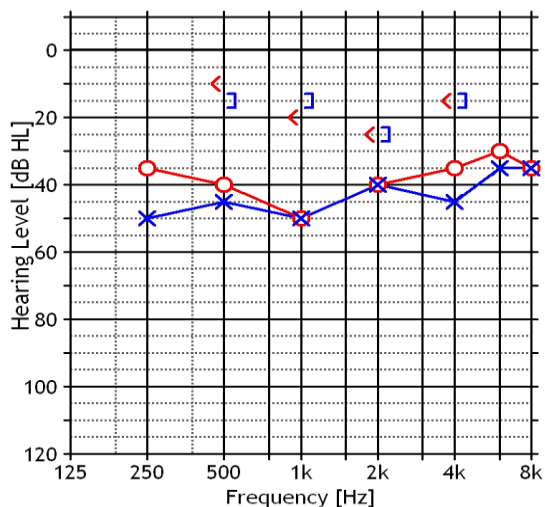


Figure 4 : Surdit  de transmission bilat rale

Imagerie

Le scanner va mettre en  vidence les exostoses et aidera le chirurgien    valuer la quantit  d'os qui sera r s qu e et permettra d' viter ainsi les traumatismes des structures avoisinantes notamment la masto de, le nerf facial et le conduit auditif externe (Figures 5, 6).

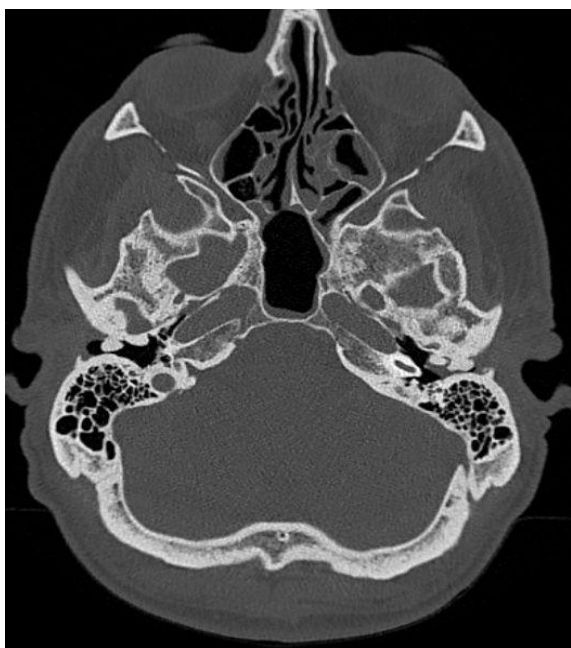


Figure 5 : Exostoses multiples bilat rales avec r tention de c rumen au niveau de l'oreille du conduit auditif externe gauche

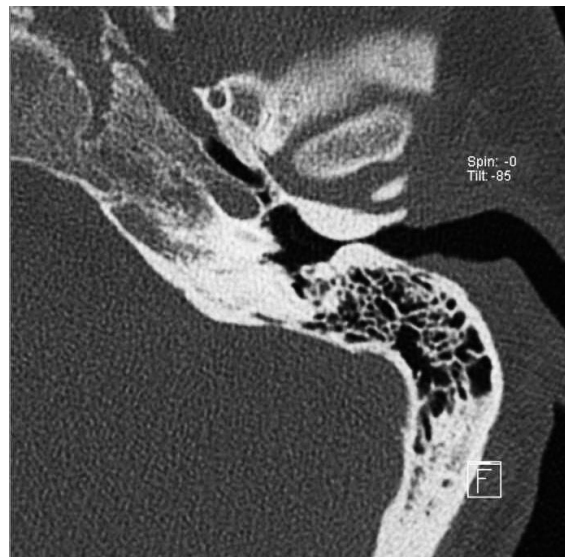


Figure 6 : Scanner axial avec oreille gauche montrant une exostose ant ro post rieure sans r tention du c rumen

Les Principes du Traitement Chirurgical

- L'ablation des exostoses au niveau du conduit auditif externe n cessite l' limination compl te de tout l'os superflu lat ral   la membrane tympanique et   l'annulus
- La peau du conduit doit  tre sauvegard e intacte cela est vital pour la r  pith lisation rapide et  largissement du canal osseux
- Avec un acc s  troit au conduit auditif externe, la m atoplastie est parfois associ e   la canaloplastie on r s que ainsi l'exc s du cartilage conchal et du tissu sous cutan  sacrifiant une partie du cartilage du conduit auditif externe assurant ainsi une excellente visibilit  de l'exostose post rieure
- En cas d'exostose bilat rale s v re, il est important d'attendre quelques mois avant d'op rer le 2 me c t 

Les voies d'abord

La chirurgie de l'exostose peut  tre men e par voie endaurale ou par voie retroauriculaire. La voie endaurale, est int ressante pour les exostoses qui ne sont pas

importantes ou pour les chirurgiens qui sont familiers à cette approche. Mais pour les chirurgiens qui ont en moins d'expérience de cette pathologie, la voie retro-auriculaire peut être plus intéressante avec une meilleure exposition et un plus grand champ d'action.

La Voie Endaurale

Video: <http://youtu.be/IpCR8hPCyiA>

Considerations Generales

Même si cette chirurgie doit être réalisée sous anesthésie locale, avec sédation nous préférons l'anesthésie générale due à l'inconfort du fraisage. Une antibiothérapie prophylactique n'est pas nécessaire.

Chirurgie étape pas étape (oreille gauche)

- Infiltration du site de la voie endaurale et particulièrement de l'incision de la peau des quatre quadrants du conduit auditif externe avec de la lidocaïne à 1% et de l'adrénaline diluée à 1 pour 200000 (Figure 7)

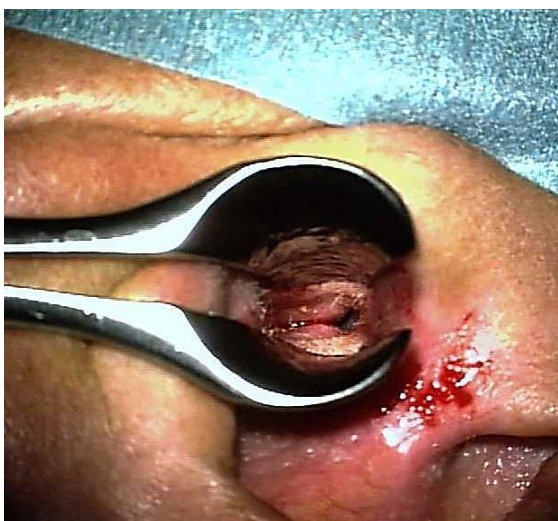


Figure 7 : Speculum nasal pour l'infiltration cutanée

- Nous utilisons un speculum nasal et réalisons une incision inter hélicotragal avec une lame n°15 (Figure 8)
- Nous faisons une incision semi circulaire postérieure au-dessus du niveau des exostoses et nous rejoignons l'incision endaurale à 12h (Figure 9)

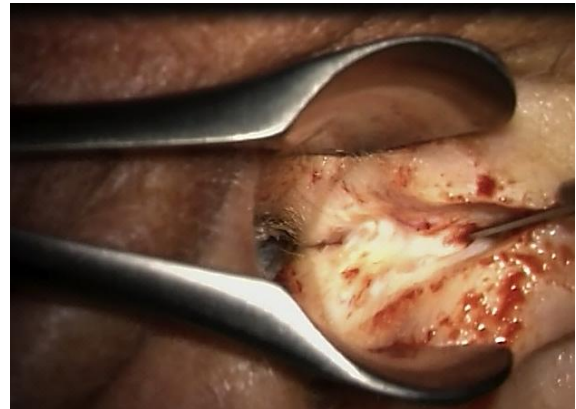


Figure 8 : Incision inter hélicotragal

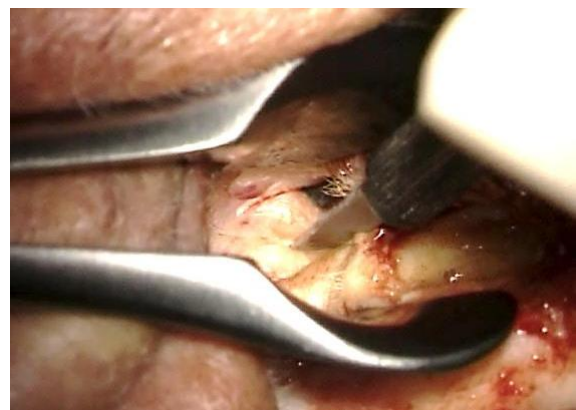

Figure 9 : Incision postérieure

- Prolongement postérieur par une incision postérieure, retournant latéralement sur la paroi postérieure de la peau (Figures 10, 11)
- Elargissement de l'entrée du canal auditif externe avec rétracteur de FISH
- Une incision semi circulaire antérieure est réalisée à la limite antérieure de l'exostose
- Relèvement antérieur de la peau du conduit et du tissu mou utilisant un rétracteur de FISCH ou une rugine. Un bistouri rond peut aussi être utile dans

la dissection de la peau de l'os (*Figures 12, 13*)

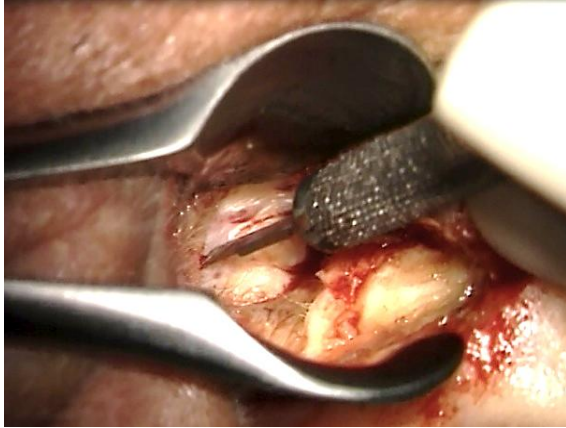

Figure 10 : Prolongement de l'incision en arrière

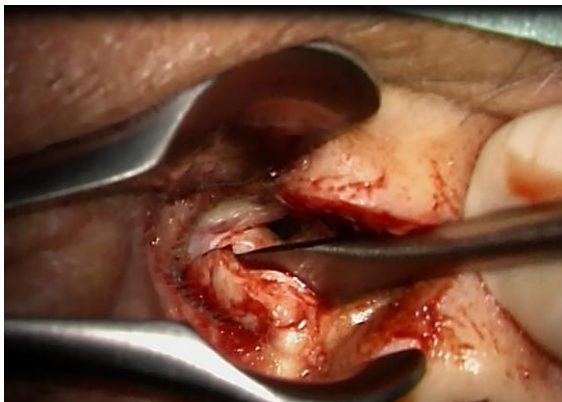


Figure 11 : Relèvement de la peau en arrière et latéralement

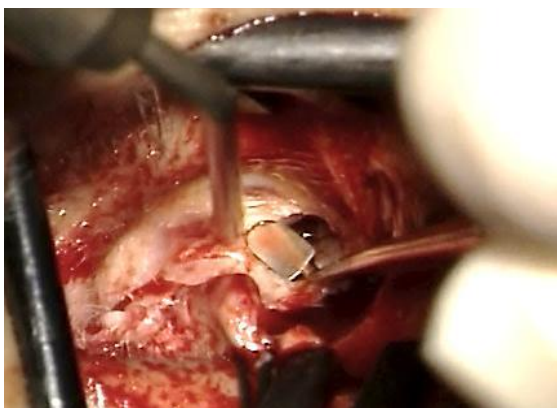


Figure 12 : Elévation de la peau antérieurement et latéralement

- Le lambeau cutané antérieur est élevé et rétracté de la lumière avec une

protection en aluminium qui est fixée au rétracteur de FISCH (*Figure 14*)

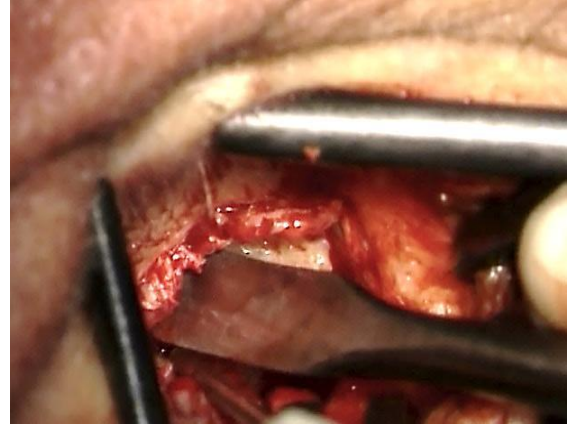


Figure 13 : Elévation antérieure et latérale de la peau

- Élévation de la peau au dessus de l'exostose utilisant une micro rugine et une petite gouge de 1 à 1.5cm de largeur. On utilise aussi une solution d'adrénaline. Et la gauge permet une dissection minutieuse entre la peau et l'os évitant les lacération des lambeaux cutanés (*Figure 14*)

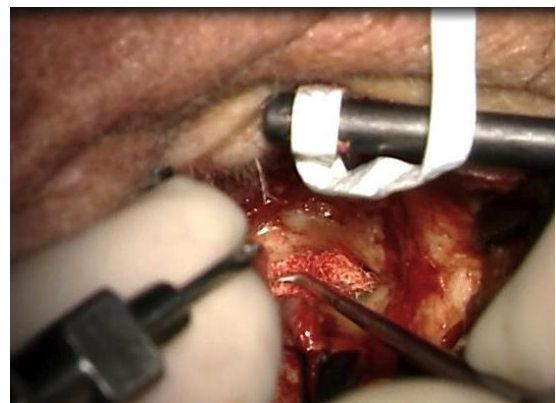


Figure 14 : Elévation de la peau avec le micro-décolleur de FISCH et un tampon d'adrénaline.

- Elévation de la peau avec le micro-décolleur de FISCH et un tampon d'adrénaline. Ablation de l'excès d'os au niveau du canal externe avec une fraise coupante qui est utilisée en dehors de l'entrée du canal osseux et

loin du lambeau cutané. Dès que la dissection commence dans le conduit auditif, une fraise diamantée est utilisée (Figures 15, 16)

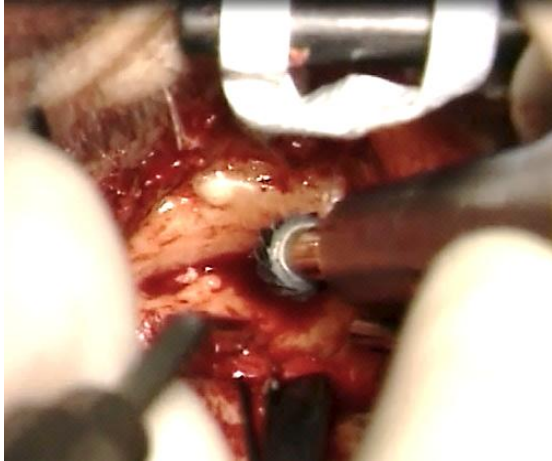


Figure 15 : Fraise coupante

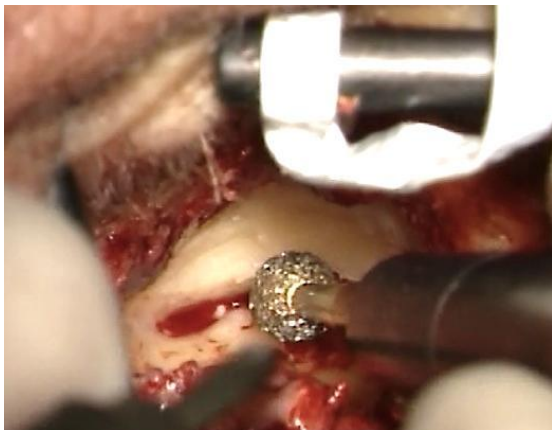


Figure 16 : Fraise diamantée

- La préservation du conduit auditif est vitale pour permettre la cicatrisation des blessures et les différentes étapes qui vont suivre sont utiles pour atteindre ce but:
 - La main gauche pour les droitiers nettoie le champ avec une aspiration et la main droite permet le fraisage
 - L'irrigation continue fondamentale et obligatoire pour voir le changement de couleur de l'os, l'apparence de l'articulation temporo mandibulaire en antérieur ou des cellules mastoïdiennes en postérieur

- La protection de la peau des dommages causés par le fraisage doit être poursuivie jusqu'au sulcus laissant une mince couche d'os élevant la peau, il faut éviter de fraiser ce pont osseux et rester tout le temps en arrière du plan du sulcus. Et les limites à ne pas dépasser sont l'articulation temporo mandibulaire en avant et les cellules mastoïdiennes en arrière
- La peau est relevée avec un tampon adréaliné laissant la peau médiane saine (Figures 17 à 20)

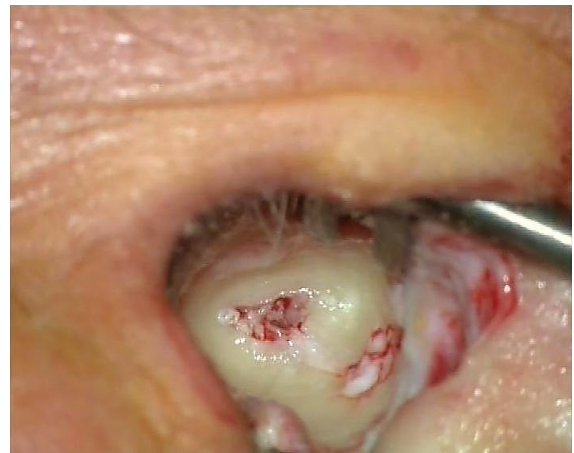

Figure 17 : Protection de la peau

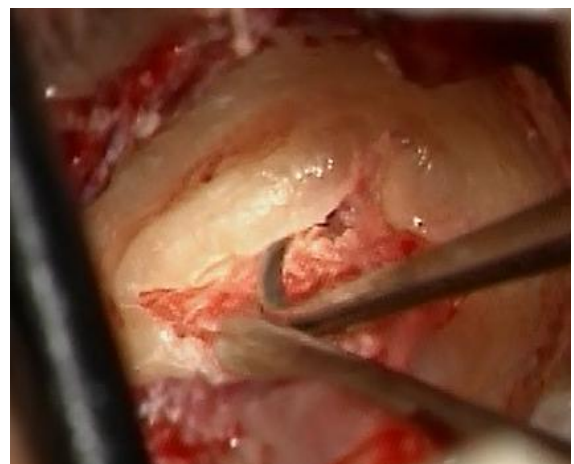

Figure 18 : Elévation de la peau avec un tampon adréaline

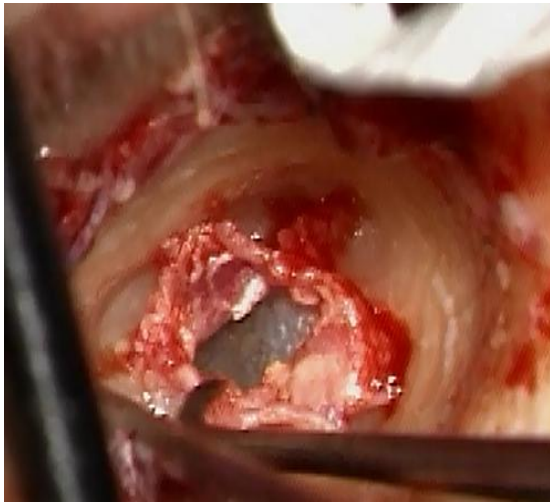

Figure 19 : Vérification de la vitalité de la peau

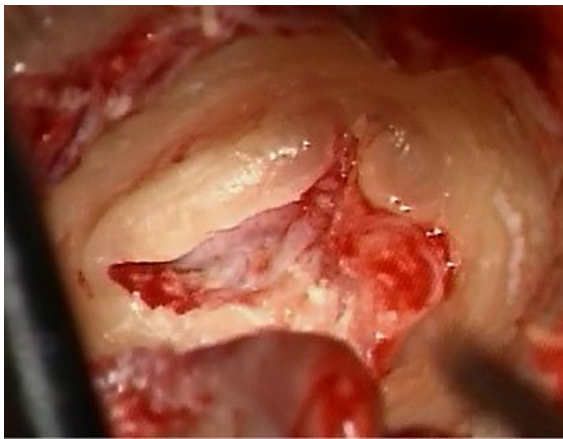


Figure 20 : Une rainure est réalisée et la peau est protégée médialement

- Le fraisage doit être discontinu permettant la découverte régulière de la couleur de l'os notamment en antérieur avec une irrigation continue afin d'éviter de rentrer dans l'articulation temporo mandibulaire
- A l'approche du tympan, il faut fraiser avec une fraise diamantée et protéger avec une lame de silastic (Figure 21)
- Le sulcus tympanique apparait ainsi que la membrane tympanique au niveau de la partie postérieure du lambeau cutané, la coque d'oeuf d'os protégeant la peau est enlevée avec un micro rugine de FISCH ainsi qu'une curette (Figures 22, 23)

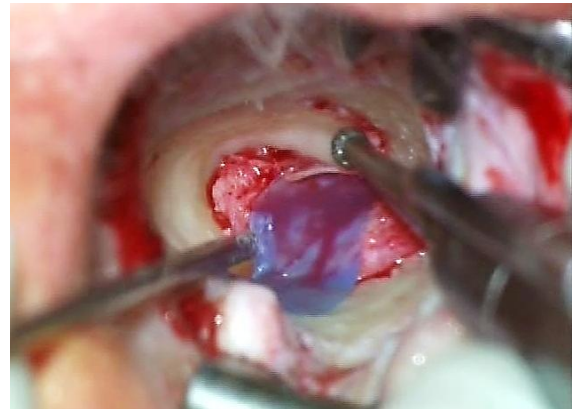

Figure 21 : Lame de silastic

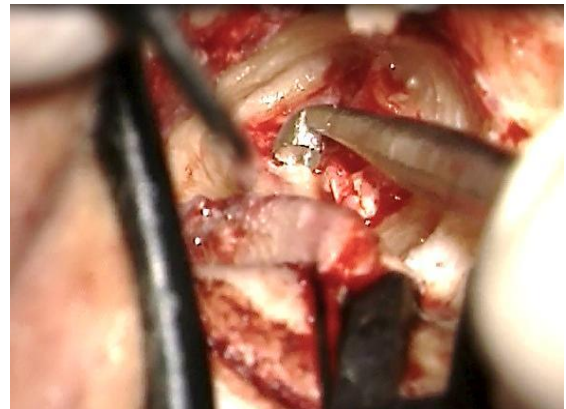

Figure 22 : Curette enlevant l'os au dessus de l'annulus

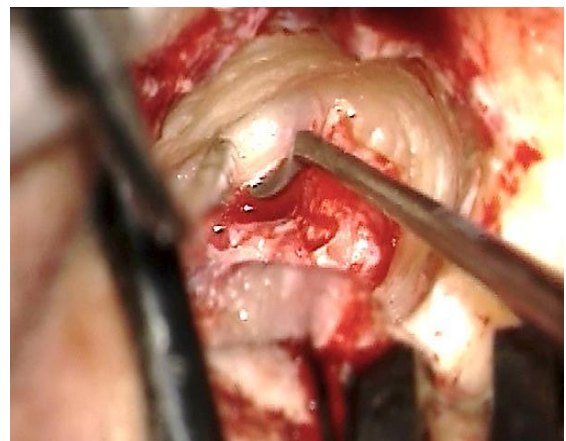


Figure 23 : Curette enlevant l'os au dessus de l'annulus

- Le conduit auditif externe est taillé comme un cône inversé et tronqué
- L'élargissement correct du conduit auditif externe retire l'élimination de

tout le sur plomb osseux latéral au sulcus tympanique

- L'échec de l'ouverture tympano-méatale au niveau de l'angle et au niveau de l'annulus peut causer une accumulation de kératine avec une récurrence de l'exostose
- Le lambeau de peau du conduit auditif externe est placé en arrière. Les contre incisions sont réalisées à 11 et 7h (oreille droite) pour permettre d'adapter la peau au nouveau canal (*Figures 24, 25*)

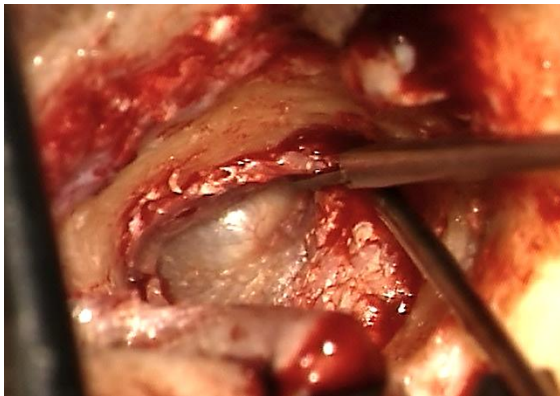


Figure 24 : Incision à 1 et 5h

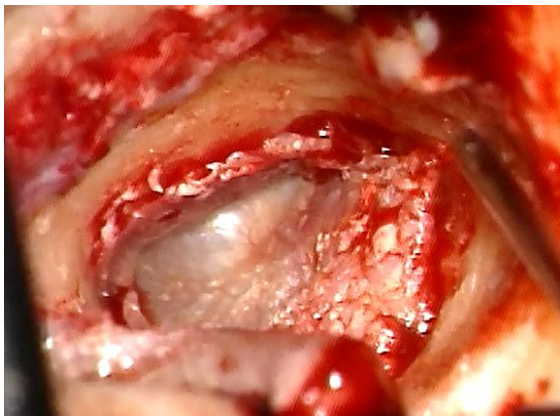


Figure 25 : Incision à 1 et 5h

- Le lambeau cutané est repositionné et recouvert avec du gelfoam qui est impacté et imbibé de corticospirine (*Figures 26, 27*)
- L'incision endaurale est fermée avec du Vicryl 3/0 et 4/0 de prolène

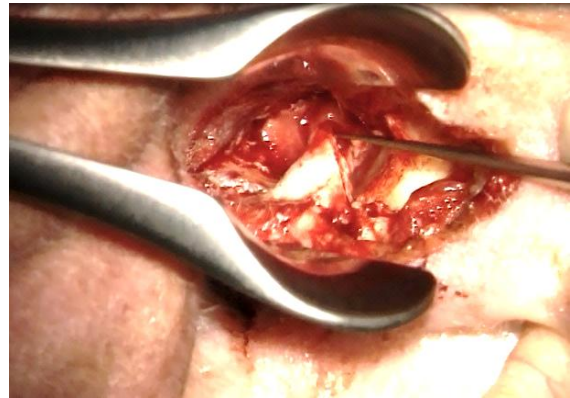

Figure 26 : Repositionnement postérieur de la peau du méat auditif externe et recouverte par du Gelfoam

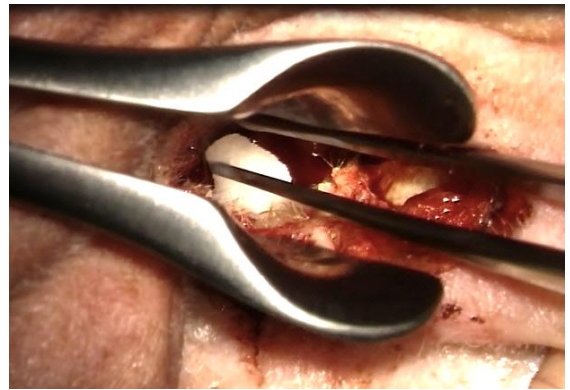


Figure 27 : Positionnement du gelfoam

La Voie Retro Auriculaire

Video: <http://youtu.be/nkSq6w9uhmY>

Cette voie d'abord permet une meilleure visualisation du conduit auditif externe.

Indications

Ce sont les exostoses totales avec aucune lumière et une petite expérience chirurgicale de débutants, car les repères sont faciles et ont un large champ d'action et les résultats sont comparables.

Considerations generales

Cette chirurgie est réalisée sous anesthésie générale on peut aussi la réaliser sous anesthésie locale mais le bruit de fraisage

peut être difficile à supporter et à accepter. L'antibiothérapie prophylactique n'est pas nécessaire.

Les étapes chirurgicales

- Utilisation d'un anesthésique lidocaïne 1% adrénalinée diluée à 1: 200,000, infiltration rétro-auriculaire du sillon rétro-auriculaire en avançant l'aiguille pour infiltrer les tissus antéro inférieur et antéro supérieur
- Utilisation du speculum de LEMPERT pour visualiser la jonction ostéo cartilagineuse et injection de quatre quadrants de la peau du conduit auditif externe
- Utilisation de speculum de LEMPERT pour réaliser une incision postérieure trans canalaire au dessus du toit des exostoses avec une extension inférieure et une contre incision de la peau du conduit latéralement (Figures 28-30)
- On commence l'incision rétro auriculaire comme pour une tympanoplastie (Figures 32, 33) ([Myringoplastie et tympanoplastie](#))
- A la fin, élévation du lambeau périosté et découverte de l'incision postérieure trans canalaire

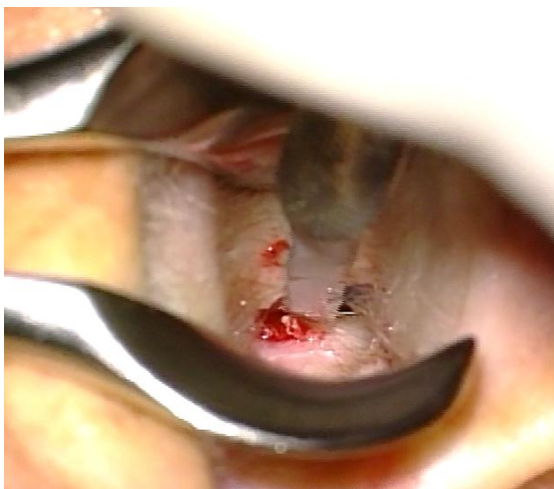

Figure 28 : Incision postérieure

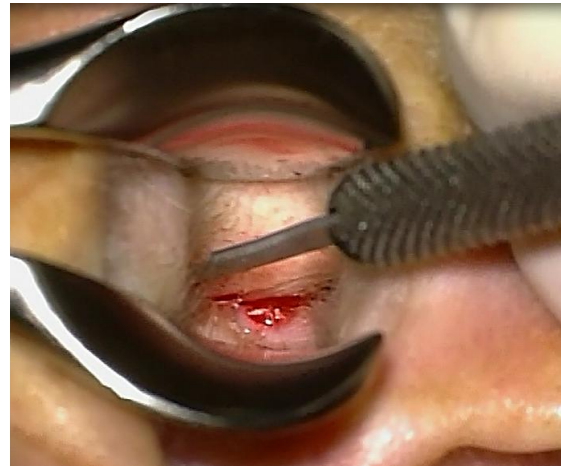

Figure 29 : Extension de l'incision en postérieure avec une incision inférieure

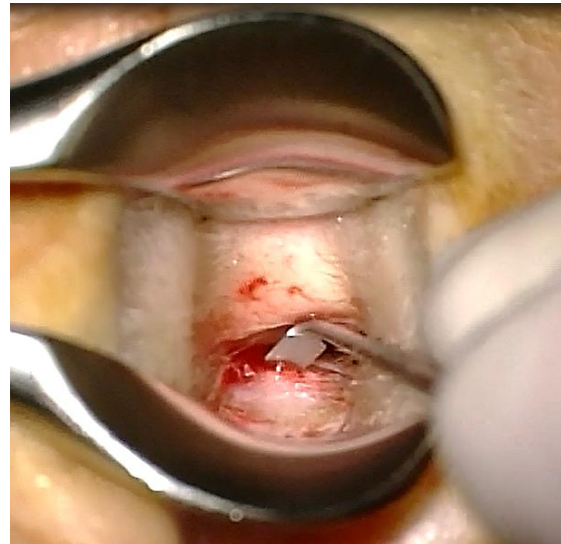


Figure 30 : Contre incision postérieure relèvement du lambeau postérieur

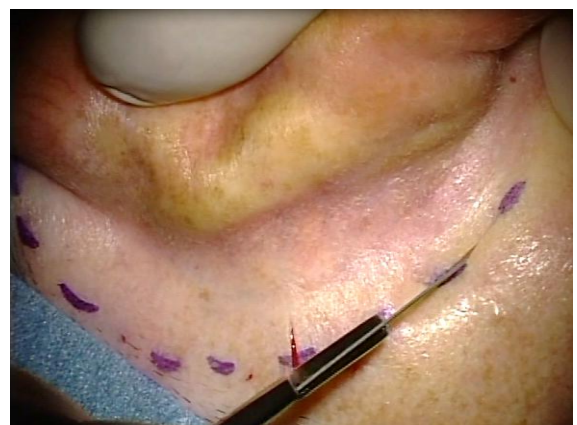

Figure 31 : Incision rétro auriculaire

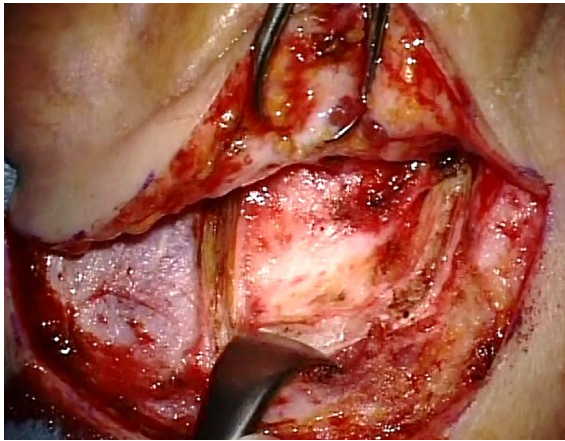


Figure 32 : Incision périostée et réalisation du lambeau musculo périosté

- L'incision antérieure du conduit auditif externe avec une lame 11 et contre incision latérale avec relèvement latéralement de la peau. On garde en avant de la peau en dehors du champ chirurgical qui est préservé avec une protection en aluminium (*Figures 33-35*)
- Les temps à venir se feront exactement comme pour la *proche endaurale* (*Figure 36*)
- Couverture de la peau avec du gelfoam imbibé de corticosporine
- Suture de l'incision rétroauriculaire avec du Vicryl 3/0 et du prolène 4/0

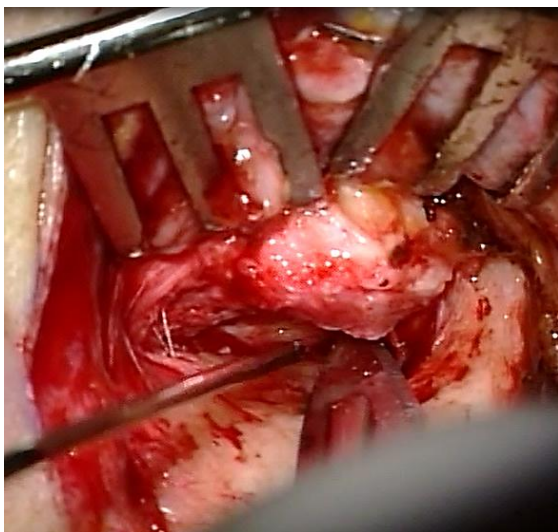


Figure 33 : Incision antérieure

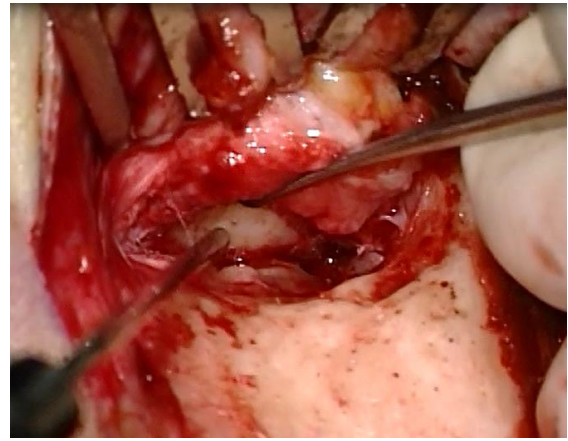


Figure 34 : Relèvement du lambeau de peau antérieur latéralement

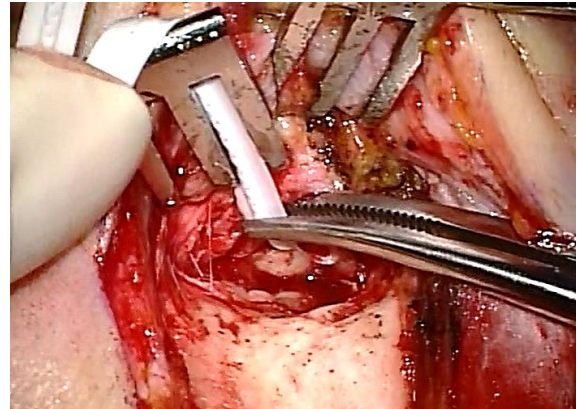


Figure 35 : Lame protectrice en aluminium

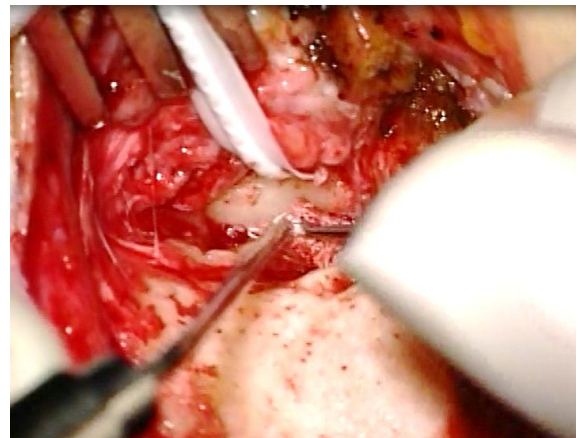


Figure 36 : Elévation de la peau de conduit avec la rugine de FISCH et un tampon d'adrénaline

Videos

La Voie Endaurale:

<http://youtu.be/IpCR8hPCyiA>

La Voie Retro Auriculaire:

<http://youtu.be/nkSq6w9uhmY>

Comment citer ce chapitre

Britto L, Linder T. (2012). Canalplasty for Exostosis. In *The Open Access Atlas of Otolaryngology, Head & Neck Operative Surgery*. Retrieved from <https://vula.uct.ac.za/access/content/group/ba5fb1bd-be95-48e5-81be-586fbaeba29d/Canalplasty%20for%20Exostosis.pdf>

Traduction Française

Abdelhamid BENGHALEM
Professeur des universités
EAONO member
IFOS executive member
CICR / ONO RACHIDI
Casablanca, Morocco
benghalem@wanadoopro.ma

Auteur

Loren Britto M.D.
Fisch Instrument Chercheur en microchirurgie
Département ortolaryngologie, chirurgie cervico-faciale et plastique
Hôpital Lucerne Cantona, Suisse
lorenbritto@uol.com.br

Seigneur Auteur

Thomas Linder, M.D.
Professeur, président et chef de département ortolaryngologie, chirurgie cervico-faciale et plastique
Hôpital Lucerne Cantona, Suisse
thomas.linder@ksl.ch

Editeur

Johan Fagan MBChB, FCS (ORL), MMed
Emeritus Professor and Past Chair
Division of Otolaryngology
University of Cape Town
Cape Town, South Africa
johannes.fagan@uct.ac.za

**THE OPEN ACCESS ATLAS OF
OTOLARYNGOLOGY, HEAD &
NECK OPERATIVE SURGERY**
www.entdev.uct.ac.za



The Open Access Atlas of Otolaryngology, Head & Neck Operative Surgery by [Johan Fagan \(Editor\) johannes.fagan@uct.ac.za](mailto:johannes.fagan@uct.ac.za) is licensed under a [Creative Commons Attribution - Non-Commercial 3.0 Unported License](https://creativecommons.org/licenses/by-nc/3.0/)

